افسر سلطان گل پیدا شد از طرف چمن
مقدمش یارب مبارک باد بر سرو و سمن
خوش به جای خویشتن بود این نشست خسروی
تا نشیند هر کسی اکنون به جای خویشتن



تـــــوجه!

تمـــامی حقوق مادی و معـــنوی این اثـــر برای ناشـــر محـــفوظ است.

این کتاب مشـــمول قانون حمایت از مؤلـــفان ،مصنـــفان و هنـــرمندان مصوب ۱۳۴۸/۱۱/۱۱ و قانـــون ترجـــمه و تکـــثیر کتب، نشریات وآثار صـــوتی مصوب ۱۳۵۰/۱۰/۶ می باشد.

باز نویسی ، خلاصـــه برداری یا برداشت بخـــشی از متن ، شکل ها یا جدول های کـــتاب و انتشـــار آن در قالب کتابـــهای ترجـــمه ، تالـــیف، خلاصـــه،تست یا نرم افـــزار بدون اجـــازه کـــتبی از ناشـــر ، غیـــر قانونی بوده و موجـــب پیگـــرد قانونی می شود.

لطفا برای کسب اطلاعات بیشتر و خرید کتب منتشره این انتشارات به سایت www.khosravi-nashr.com مراجعه نمایید.

بر اساس آناتومی گری

آناتومی عمومی

مرجع کامل برای دانشجویان دندانپزشکی، داروسازی، پیراپزشکی، پرستاری و مامایی

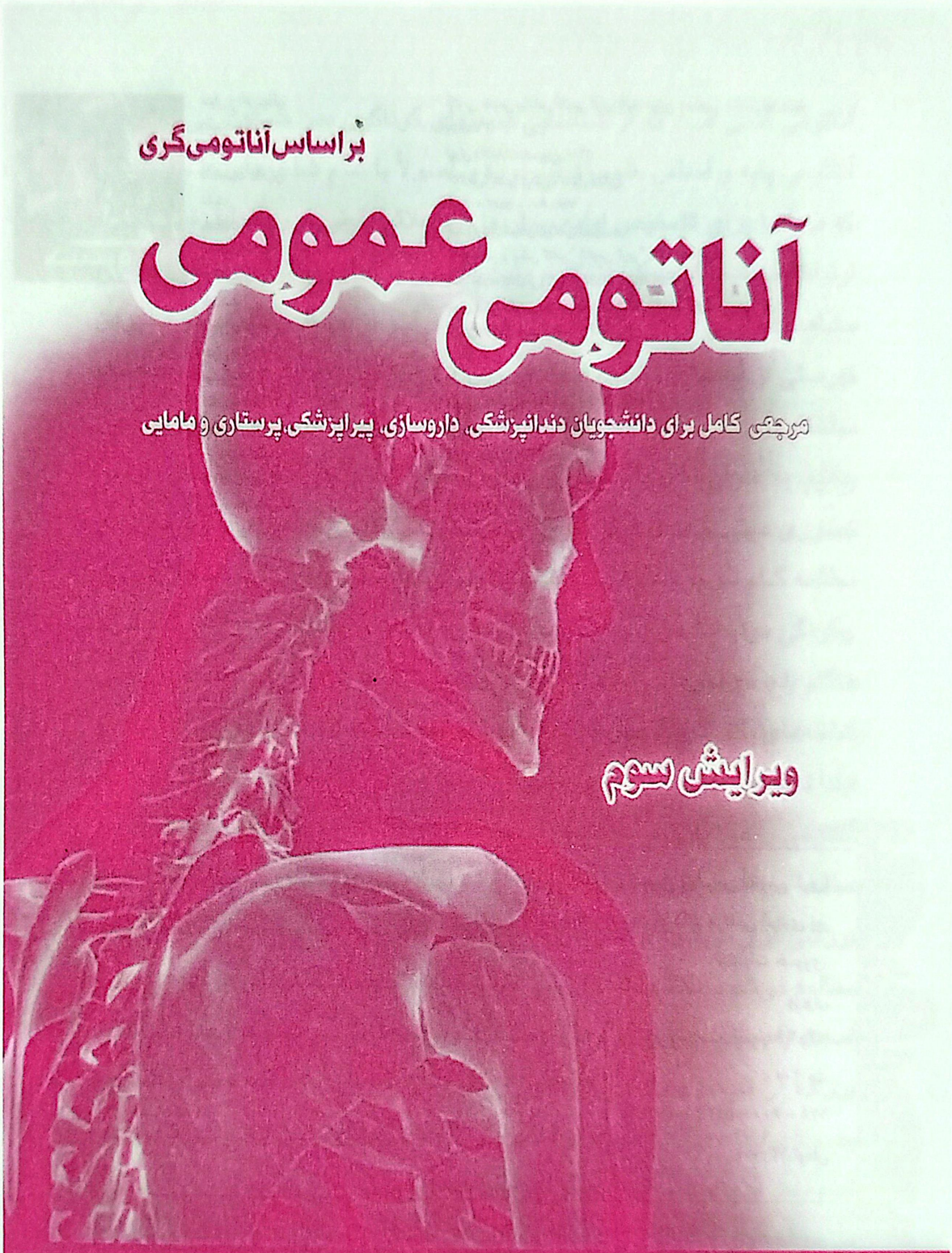

ویرایش سوم

تالیف

دکتر فردین عمیدی
استاد دانشگاه علوم پزشکی تهران

دکتر مرتضی ابوذری پور
استادیار دانشگاه علوم پزشکی کردستان

عنوان و نام پدیدآور :
وضعیت ویراست :
مشخصات نشر :
مشخصات ظاهری :
شابک :
یادداشت :
یادداشت :
یادداشت :
یادداشت :
عنوان دیگر :
عنوان دیگر :
موضوع :
شناسه افزوده :
شناسه افزوده :
رده بندی کنگره :
رده بندی دیویی :
شماره کتابشناسی ملی :

عنوان :
تالیف :
ناشر :
قطع :
نوبت چاپ :
تیراژ :
شابک :
قیمت :

انتشارات خسروی:
خیابان انقلاب، خیابان ۱۲فروردین، خیابان شهدای ژاندارمری، روبروی اداره پست، پلاک ۱۲٤، طبقه دوم
تلفن:۶۶۴۹۰۷۱۹-۶۶۴۹۰۷۲۰-۶۶۴۹۱۰۲۹ فاکس:۶۶۹۵۰۶۴۸

مقدمه مؤلفین

آناتومی علمی است که از شناسایی قسمتهای گوناگون بدن صحبت می‌کند. علم آناتومی پایه و اساس علم پزشکی بوده و اصولاً با تمام شاخه‌های علم پزشکی که در آنها برای تشخیص اولیه بیماریها باید علائم بالینی مورد تحلیل قرار گیرد، ارتباط مستقیم دارد. یکی از نتایج مثبت آشنایی با آناتومی، توانایی تحلیل صحیح مشاهدات بالینی است. علم آناتومی بسیار فراتر از حفظ و به خاطر سپردن فهرستی از اسمهای مختلف است. فهمیدن آناتومی نیازمند این است که هم نام ساختارهای بدن را به خاطر داشته باشیم و هم موقعیت هریک از آنها را در بدن بدانیم. به عنوان مثال با شنیدن و یادآوری یکی از نام‌هایی که به خاطر داریم، تصوری عینی از محل قرار گیری آن ساختار در ذهنمان تداعی می‌شود. مثلاً در مطالعه کام نرم، علاوه بر دانستن اجزای آن محل (اعصاب، عضلات و...)، چگونگی مرتبط شدن با حفره بینی و حفره دهان و چگونگی حرکت کام نرم هنگام بلع، موضوعاتی است که مورد بررسی قرار می‌گیرد و یا هنگام بررسی شاخه‌های یک شریان (سرخرگ)، علاوه بر نام شاخه‌ها، محل و موقعیت آنها از ابتدا تا مقصد نهایی‌شان را بررسی می‌کنیم.

آناتومی را می‌توان هم به صورت موضعی و هم سیستمیک مطالعه کرد. در مطالعه موضعی (رژیونال)، هریک از نواحی بدن به صورت جداگانه مورد بررسی قرار می‌گیرد و همزمان تمام عناصر تشریحی موجود در آن منطقه نیز مطالعه می‌شود. مثلاً هنگام بررسی قفسه سینه، تمام ساختارهای موجود در آن قسمت (اعصاب، عروق (رگ‌ها)، عضلات و...) مطالعه می‌شوند و به اصطلاح پرونده آن قسمت بسته می‌شود! این روش وقتی کاربرد دارد که همراه تشریح جسد انجام شود. اما وقتی قرار است یکی از دستگاه‌های بدن به طور کامل در تمام نقاط بدن مطالعه شود دیگر جوابگو نخواهد بود.

در مطالعه سیستمیک بر خلاف مطالعه موضعی، اجزای بدن را به صورت دستگاه، دستگاه مطالعه می‌کنیم. مثلاً در مطالعه دستگاه عصبی، مغز، نخاع و تمام اعصاب موجود در بدن را بررسی می‌کنیم و یا در مطالعه سیستم قلب و

عروق، قلب و تمام عروق بدن مورد بررسی قرار می‌گیرد. خلاصه کلام کتاب حاضر در ارتباط با کالبدشناسی بدن بوده و دربر گیرنده کلیه مفاهیم لازم و مهم در زمینه آناتومی عمومی بدن انسان است. این کتاب مشتمل بر ۱۳ فصل بوده که به روش توصیفی و سیستمیک تدوین شده است. وجود تصاویر فراوان از جمله ویژگی‌های این کتاب به شمار می‌آید و برای سهولت در مطالعه مطالب مهم و پر حجم به صورت جدول ارائه شده‌اند. امید است که مورد پسند واقع گردد.

در پایان لازم می‌دانیم از همکاران محترم و دانشجویان عزیزی که ما را از کژی‌ها و کاستی‌های کتاب آگاه نموده و با پیشنهادات ارزنده خود، در تألیف کتاب حاضر یاریمان کرده‌اند، تشکر و قدردانی نماییم.

مؤلفین

فهرست مطالب

فصل اول: کالبد شناسی(Anatomy)..... ۹

فصل دوم: استخوان شناسی (Osteology)..... ۱۵

فصل سوم: مفصل‌شناسی(Arthrology)..... ۵۹

فصل چهارم: سیستم عضلانی(Muscular system)..... ۶۳

فصل پنجم: دستگاه گردش خون(Circulatory System)..... ۱۰۷

فصل ششم: دستگاه لنفاوی(Lymphatic System)..... ۱۴۱

فصل هفتم: دستگاه گوارش(Digestive system)..... ۱۴۵

فصل هشتم: دستگاه تنفس(Respiratory system)..... ۱۷۱

فصل نهم: دستگاه ادراری(Urinary system)..... ۱۸۵

فصل دهم: دستگاه عصبی(Nervous System)..... ۲۰۳

فصل یازدهم: سیستم شنوایی (Auditory system)..... ۲۳۹

فصل دوازدهم: دستگاه بینایی(Visual Apparatus)..... ۲۴۵

فصل سیزدهم: غدد درون‌ریز(Endocrine Glands)..... ۲۵۳

فصل اول

کالبدشناسی (Anatomy)

کالبدشناسی یکی از قدیمی‌ترین علوم پایه‌ی پزشکی است که مطالعه‌ی رسمی آن برای اولین بار ۵۰۰ سال قبل از میلاد مسیح در کشور مصر آغاز گردید. این علم به مطالعه‌ی ساختمان (Structure) و عمل (Function) اعضاء بدن پرداخته و رابطه‌ی قسمت‌های مختلف بدن را با یکدیگر مورد بررسی قرار می‌دهد به عبارتی آناتومی را می‌توان علم جغرافیای بدن نامید. از نظر لغوی آناتومی از دو بخش Ana = up و Tomy = cut تشکیل شده و معادل واژه‌ی Cutting up می‌باشد.

❖ روش‌های مطالعه آناتومی بدن انسان

۱ـ آناتومی منطقه‌ای (Regional. A) : بر این اساس بدن را به سه منطقه‌ی سر و گردن، تنه و اندام تقسیم می‌کنند. تنه خود شامل قفسه‌ی سینه (Thorax)، شکم (Abdomen) و لگن (Pelvis) می‌باشد.

۲ـ آناتومی دستگاهی (Systemic. A) : به مطالعه‌ی دستگاه‌های مختلف بدن می‌پردازد. هریک از روش‌های فوق دارای مزایا و معایبی است.

❖ وضعیت آناتومیک (Anatomical position)

در پزشکی بخش‌های مختلف بدن و ارتباطات آن‌ها با یکدیگر معمولاً بر اساس قرار گرفتن بدن در یک موقعیت پیش‌فرض بنام موقعیت آناتومیک توضیح داده می‌شود، تمامی توضیحات آناتومیک بر اساس این پیش‌فرض است که؛ فرد مستقیم ایستاده است، پاها به اندازه‌ی عرض شانه باز، سر، صورت و چشم‌ها به طرف جلو، اندام فوقانی در طرفین بدن آویزان بوده به نحوی که کف دست‌ها متوجه جلو است و زانوها صاف در کنار هم و انگشت بزرگ پا به سمت جلو می‌باشد. در این حالت بدن حالت خنثی را داشته و کمترین میزان انرژی مصرف می‌گردد.

❖ صفحات آناتومیک بدن (Anatomical plan)

برای مطالعه بهتر و دقیق‌تر ساختارهای مختلف در کنار یکدیگر و نشان دادن موقعیت ، چهار صفحه فرضی (میانی، ساژیتال، فرونتال و عرضی) در وضعیت آناتومیک از بدن عبور می‌کنند که عبارتند از:

۱ـ صفحه میانی (Median plane) : سطحی فرضی است که از درز ساژیتال جمجمه به طور عمودی گذشته، بدن را به دو نیمه قرینه‌ی چپ و راست تقسیم می‌کند (Middle sagital plane).

۲ـ صفحه سهمی (Sagital planes) : مقاطع عمودی هستند که موازی با مقطع میانی از بدن عبور می‌کنند و بدن را به دو بخش نامساوی راست و چپ تقسیم می‌کنند (شکل۱-۱).

۳ـ صفحه تاجی (پیشانی) (coronal plane) : مقاطعی هستند که با یک زاویه‌ی قائمه نسبت به مقطع سهمی میانی از بدن می‌گذرند و بدن را به دو بخش قدامی و خلفی تقسیم می‌کنند.

۴- صفحه عرضی (Transverse Planes) : مقاطعی هستند که عمود بر مقاطع سهمی و پیشانی رسم شده و بدن را به دو بخش فوقانی و تحتانی تقسیم می‌کنند.

ـ مقاطع فوق بر یکدیگر عمودند. محورهای اصلی بدن طولی، عرضی و سهمی می‌باشند.

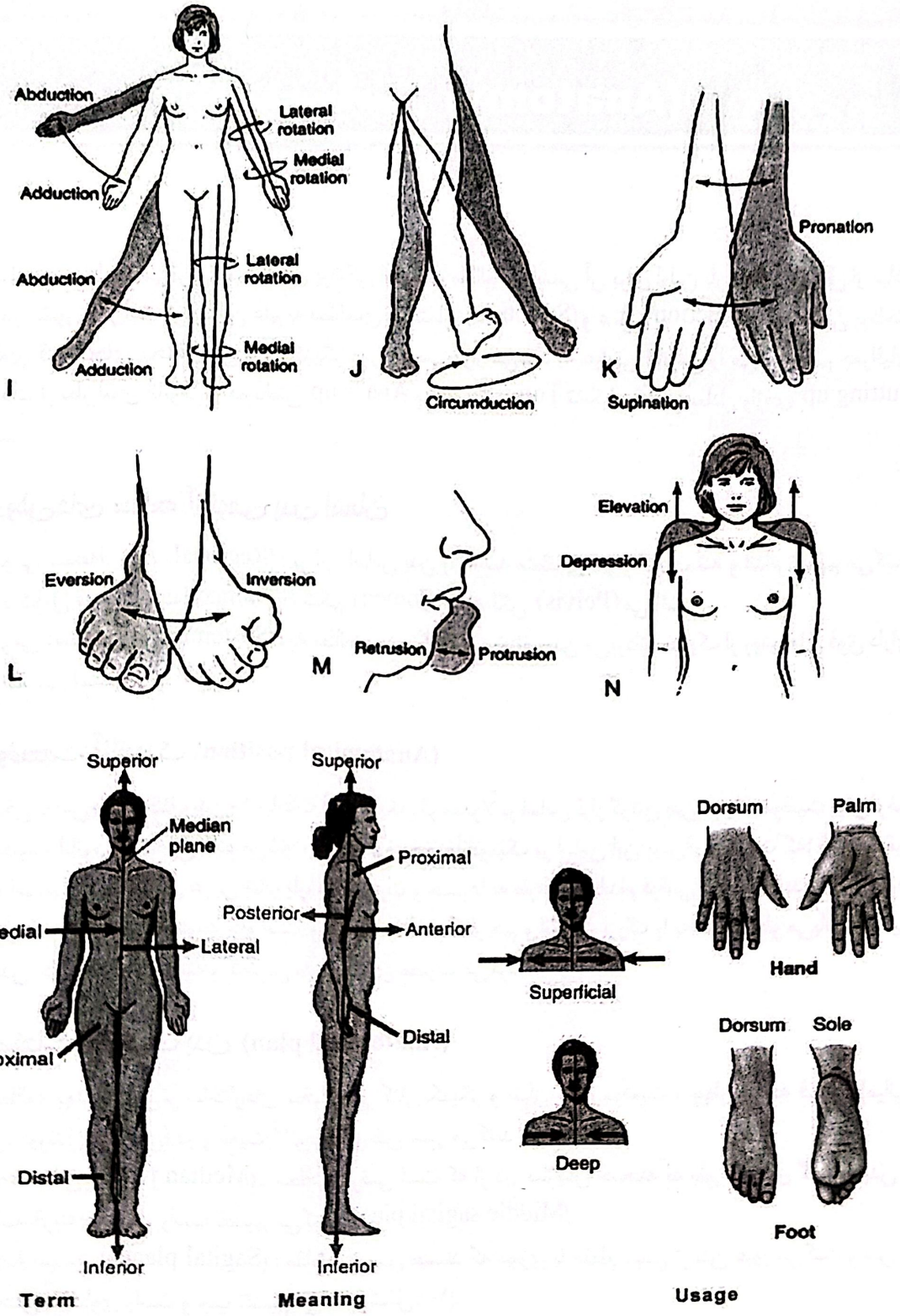

شکل ۱-۱. صفحات اصلی بدن

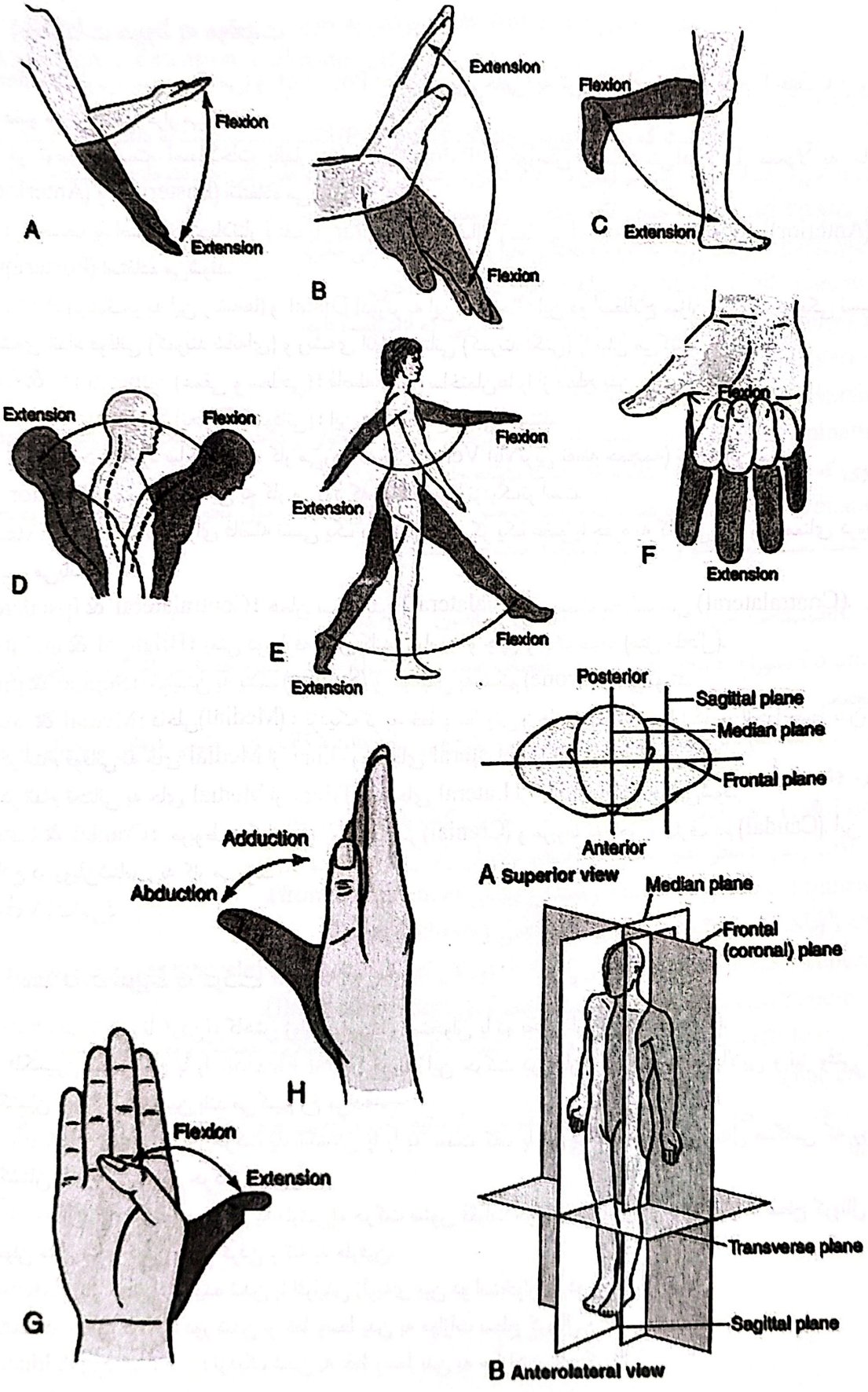
Flexion
Extension
A
Extension
Flexion
B
Flexion
Extension
C
Extension
Flexion
D
Flexion
Extension
Flexion
Extension
E
Flexion
Extension
F
Posterior
Sagittal plane
Median plane
Frontal plane
Anterior
A Superior view
Adduction
Abduction
H
Median plane
Frontal
(coronal) plane
Transverse plane
Sagittal plane
B Anterolateral view
Flexion
Extension
G

ادامه شکل (۱-۱)

❖ اصطلاحات مربوط به موقعیت

Anterior (جلویی، پیشی و قدامی) و Posterior (عقبی، پسی، خلفی) به ترتیب برای نمایش قدام یا خلف بدن و یا یک عضو مورد استفاده قرار می‌گیرند.

- در توصیف دست، اصطلاحات پالمار (کف‌دستیPalmar) و دورسال (پشت‌دستیDorsal) معمولاً به جای (Anterior) و (Posterior) استفاده می‌شوند.
- در توصیف پا، اصطلاحات پلانتار (کف پا Plantar) و دورسال (پشت پا Dorsal) معمولاً به جای (Anterior) و (Posterior) استفاده می‌شوند.

Proximal (نزدیک‌تر به این ریشه‌ها) و Distal (دورتر به این ریشه‌ها)؛ این دو اصطلاح میزان دوری و نزدیکی نسبت به ریشه‌ی اندام فوقانی (کمربند شانه‌ای) و ریشه‌ی اندام تحتانی (کمربند لگنی) را بیان می‌کنند.

Superficial & Deep (عمقی و سطحی)؛ فاصله نسبی ساختمان‌ها را از سطح بدن بیان می‌کنند.

Superior & Inferior (تحتانی و فوقانی)؛ این دو اصطلاح نسبی هستند.

- Superior در مورد ساختمانی به کار می‌رود که به Vertex (بالاترین نقطه جمجمه) نزدیک‌تر است.
- Inferior در مورد ساختمانی به کار می‌رود که به کف پاها نزدیک‌تر است.

Internal & External؛ برای فاصله نسبی یک ساختمان از مرکز یک عضو یا حفره به کار می‌روند و به معنای درونی و بیرونی می‌باشند.

Contralateral & Ipsialateral؛ همان سمت بدن (Ipsialateral) ، سمت مخالف بدن (Contralateral).

Bilateral & unilateral؛ یعنی دو طرفه (مثل کلیه‌ی راست و چپ) و یک طرفه (مثل طحال).

Supine & prone؛ خوابیدن به پشت (Supine) و خوابیدن به شکم (Prone) را می‌گویند.

Medial & lateral؛ داخلی(Medial) : نزدیک تر به خط وسط بدن و خارجی(Lateral) : دورتر ازخط وسط بدن.

- در اندام فوقانی به جای Medial از Ulnar و به جای Lateral از Radial استفاده می‌شود.
- در اندام تحتانی به جای Medial از Tibial و به جای Lateral از Fibular استفاده می‌شود.

Cranial & Caudal؛ مربوط به کرانیوم ، به طرف سر (Cranial) و مربوط به دم، به طرف دم (Caudal). این دو اصطلاح در رویان‌شناسی به کار می‌روند.

Ventral (شکمی)

❖ اصطلاحات مربوط به حرکت

Flexion (خم کردن، تا کردن): کاهش زاویه‌ی بین دو استخوان یا دو بخش از بدن (شکل ۱-۱).

- فلکسیون مفصل مچ پا را Dorsi Flexion گویند. این حرکت در زمان راه رفتن در سربالایی و نیز وقتی که انگشتان پا را از روی زمین بلند می‌کنیم رخ می‌دهد.
- Plantar Flexion این حرکت پا، انگشتان پا را به سمت کف پا می‌چرخاند. به عنوان مثال هنگامی که روی انگشتان پا می‌ایستیم این حرکت رخ می‌دهد.
- Lateral Flexion (خم شدن به طرفین)، حرکت ستون فقرات حول محور ساژیتال و به موازات سطح کرونال به عنوان مثال ، خم کردن سر و گردن و تنه به طرفین.

Extension (باز کردن): کشیده شدن یا افزایش زاویه‌ی بین دو استخوان یا دو بخش از بدن.

Abduction (دور کردن): دور شدن از خط وسط بدن به موازات سطح کرونال.

Adduction (نزدیک کردن): نزدیک شدن به خط وسط بدن به موازات سطح کرونال.

Rotation (چرخاندن): چرخش حول محور عمودی.

Med. Rotation : چرخش به داخل / Lat. Rotation : چرخش به خارج.
Circumduction (حرکت دورانی) : ترکیبی است از حرکات Flexion ، Extension ، Abduction و Adduction.
Apposition : حرکتی است که موجب نزدیکی بالشتک گوشتی (Pad) انگشت شست دست به بالشتکهای گوشتی سایر انگشتان می‌گردد. از این حرکت در زمان دکمه انداختن، نیشگون گرفتن و به طور کلی حرکات ظریف استفاده می‌گردد.
Protrusion : حرکت روبه جلوی فک تحتانی حول مفصل گیجگاهی فکی.
Retrucsion : حرکت روبه عقب فک تحتانی حول مفصل گیجگاهی فکی.
Elevation (بالا بردن) : بالا بردن شانه در زمان شانه بالا انداختن.
Depression (پایین آوردن) : پایین آوردن شانه هنگامی که آزاد ایستاده‌ایم.
Eversion : (چرخش کف پا به سمت خارج).
Inversion : (چرخش کف پا به سمت داخل).
Supination : حرکت ساعد و دست که موجب چرخش خارجی استخوان زنداعلی حول محور طولی‌اش می‌گردد، به نحوی که پشت دست متوجه خلف و کف دست متوجه جلو می‌گردد.
Pronation : حرکت ساعد و دست که موجب چرخش داخلی استخوان زنداعلی حول محور طولی‌اش می‌گردد، به نحوی که پشت دست متوجه جلو و کف دست متوجه خلف می‌گردد.

❖ اصطلاحات مورد استفاده در استخوان شناسی

Foramen (سوراخ) : محل عبور عروق و اعصاب است مانند سوراخ عرضی مهره ها یا سوراخ گرد و بیضی در کف جمجمه.
Fissuer (شکاف) : بر خلاف سوراخ شکل هندسی مشخصی ندارد مانند شکاف کاسه چشمی فوقانی و تحتانی در داخل حفره چشم.
Cavity & Fossa (حفره) : حفره گلنوئید در استخوان کتف یا حفره جمجمه.
Groove (شیار) : محل عبور تاندون یا اعصاب ، ناودان رادیال در استخوان بازو.
Eminence (برجستگی تپه مانند) : برجستگی پیشانی (frontal eminence).
Tuber (برجستگی بزرگ) : برجستگی نشیمنگاهی (Tuber Ischium).
Tubercle (تکمه، برجستگی استخوانی کوچک) : توبرکل کوچک استخوان بازو (lesser tubercle).
Tuberosity (خشونت استخوانی) : خشونت خاصره ای (Ilaiac tuberosity).
Crest (Ridge) (ستیغ، برجستگی تیز و ستیغ مانند) : اکثراً در محل اتصالات عضلات وجود دارد مانند ستیغ خاصره (iiac crest).
Line (Linea) (خط، برجستگی طویل و نامحسوس) : از ستیغ کمتر برآمده و زبرتر است مانند خط نعلی شکل (soleal line).

فصل دوم

استخوان‌شناسی (Osteology)

شاخه‌ای از علم آناتومی است که به مطالعه‌ی استخوان‌ها و غضروف‌ها می‌پردازد. استخوان (Bone) ـ واژه‌ی لاتین (os) ـ واژه‌ی یونانی (Osteon).

❖ وظایف مهم سیستم اسکلتی

۱ـ شکل بدن را حفظ کرده به عنوان یک تکیه‌گاه برای آن محسوب می‌گردد.
۲ـ حفاظت جمجمه و کانال مهره‌ای از مغز و نخاع ، قفسه‌ی سینه و لگن (از احشاء سینه‌ای و لگنی).
۳ـ استخوان‌ها نقش اهرمی برای عضلات داشته، محل اتصال رباط‌ها و تاندون عضلات می‌باشند.
۴ـ محل ذخیره‌ی قسمت اعظم کلسیم بدن (۹۷٪) و بخش عمده‌ای از فسفر بدن هستند.
۵ـ مغز استخوان جزئی از سیستم ایمنی بدن بوده، در تولید سلول‌های خونی نقش دارد.

استخوان یک بافت همبند مینرالیزه است که از سه نوع سلول استئوبلاست، استئوسیت و استئوکلاست تشکیل شده است. پس از بافت خون، بافت استخوانی بیشترین قدرت بازسازی (Regeneration) را داشته و در برابر فشار و کشش تا حدی تطابق می‌یابد. عدم تحمل وزن به مدت طولانی منجر به پوکی استخوان می‌گردد. **استخوان‌های بدن به روش‌های مختلفی تقسیم‌بندی می‌شوند که عبارتند از :**

۱ـ تقسیم‌بندی استخوان‌ها از نظر ساختمان ماکروسکوپی

الف) استخوان متراکم (Compact Bone) : در قشر استخوانهای دراز به خوبی تکامل یافته است.
ب) استخوان اسفنجی (Spongy Bone) : از شبکه‌هایی از تیغه‌های استخوانی ساخته شده‌اند که بین آنها بافت مغز استخوان قرار دارد (شکل ۱-۲).

ـ ساختمان ماکروسکوپی یک استخوان دراز

- یک استخوان دراز با رشد کامل دارای یک تنه و دو انتها است.
- تنه از خارج به داخل شامل پریوست (ضریع) ، قشر (Cortex) وکانال مغزی است.
- دو انتها (اپیفیز) از بافت اسفنجی تشکیل شده و توسط غضروف شفاف (هیالن) پوشیده شده است.

۲ـ تقسیم‌بندی استخوان‌ها از نظر نحوه رشد و تکامل

الف) استخوان‌های غشایی (Membranous) : از تراکم بافت مزانشیم بوجود می‌آیند، یعنی بافت مزانشیم مستقیماً به بافت استخوانی تبدیل می‌گردد (Intramembranous Ossification). استخوان‌های سقف جمجمه و صورت از این نوع هستند.

ب) استخوان‌های غضروفی (Cartilage) : از طریق یک مدل غضروفی استخوانی می‌شوند (Endochondral Ossification) ، مانند استخوان‌های اندام‌ها، ستون مهره‌ها و قفسه سینه.

ج) استخوان‌های غشایی ـ غضروفی : ترقوه، مندیبل، پروانه‌ای.

۳- تقسیم‌بندی استخوان‌ها از نظر ساختمان میکروسکوپی

الف) استخوان اولیه (نابالغ) : در حین تکوین رویان و در زمان شکستگی‌ها و ترمیم استخوان ها تشکیل می‌شود.

ب) استخوان ثانویه (بالغ) : رشته‌های کلاژن به صورت تیغه‌هایی ترتیب یافته‌اند که با هم موازی بوده و یا به صورت تیغه‌های متحدالمرکز در اطراف یک مجرای رگ‌ساز سازمان یافته‌اند. مجموعه‌ی کامل این تیغه‌ها را که حاوی رگ‌های خونی، اعصاب و بافت همبند سست هستند سیستم هاورس گویند.

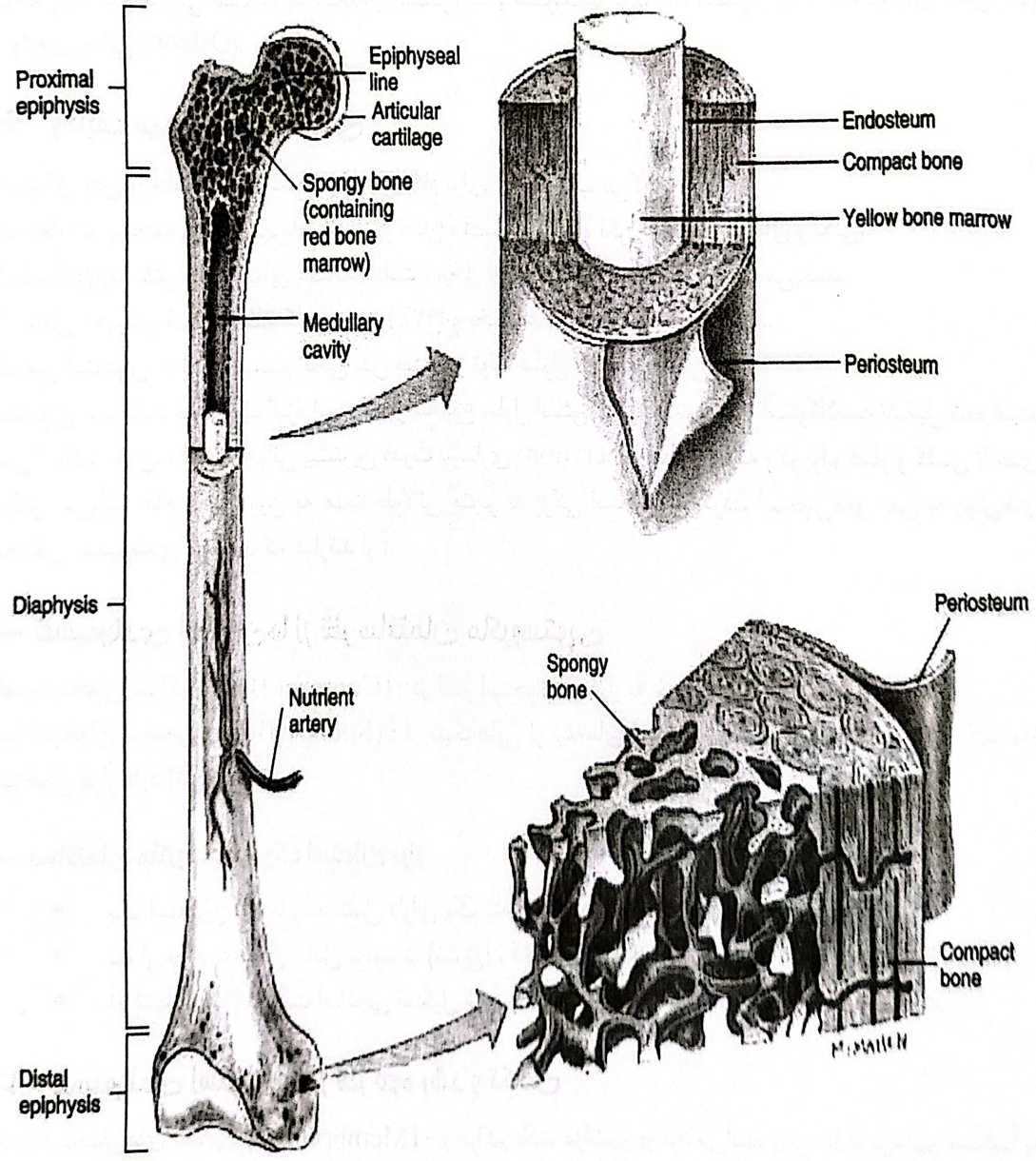

شکل ۱- ۲. تقسیم‌بندی استخوانها از نظر ماکروسکوپی

۴- تقسیم‌بندی استخوان‌ها بر اساس شکل

الف) استخوان‌های بلند (long bones) : هر استخوان بلند دارای یک تنه بلند (Diaphysis) و دو انتهای متسع (Epiphysis) صاف است که توسط غضروف پوشیده شده است. مانند استخوان‌های بازو ، ران ، درشت نی.

ب) استخوان‌های کوتاه (Short bones) : معمولاً به شکل مکعب یا ذوزنقه هستند. مانند استخوان‌های مچ پا و مچ دست.

ج) استخوان‌های پهن (Flat bones) : مانند استخوان‌های سقف و طرفین جمجمه ، کتف.

د) استخوان‌های نامنظم (Irregular bones) : مانند مهره‌ها و استخوان‌های قاعده جمجمه.

و) استخوان‌های کنجدی (sesamoid bones) : استخوان‌هایی هستند که در ضخامت تاندون عضلات قرار گرفته‌اند ، فاقد پریوست هستند. مانند استخوان کشک.

جهت مطالعه بهتر ، سیستم اسکلتی به دو بخش محوری و ضمیمه‌ای تقسیم می‌گردد :

۱ـ اسکلت محوری (Axial skeleton) : شامل ستون مهره‌ها، جمجمه، قفسه سینه، استخوان لامی.

۲ـ اسکلت ضمیمه‌ای (Appendicular) : شامل استخوان‌های اندام‌ها (شکل ۲-۲).

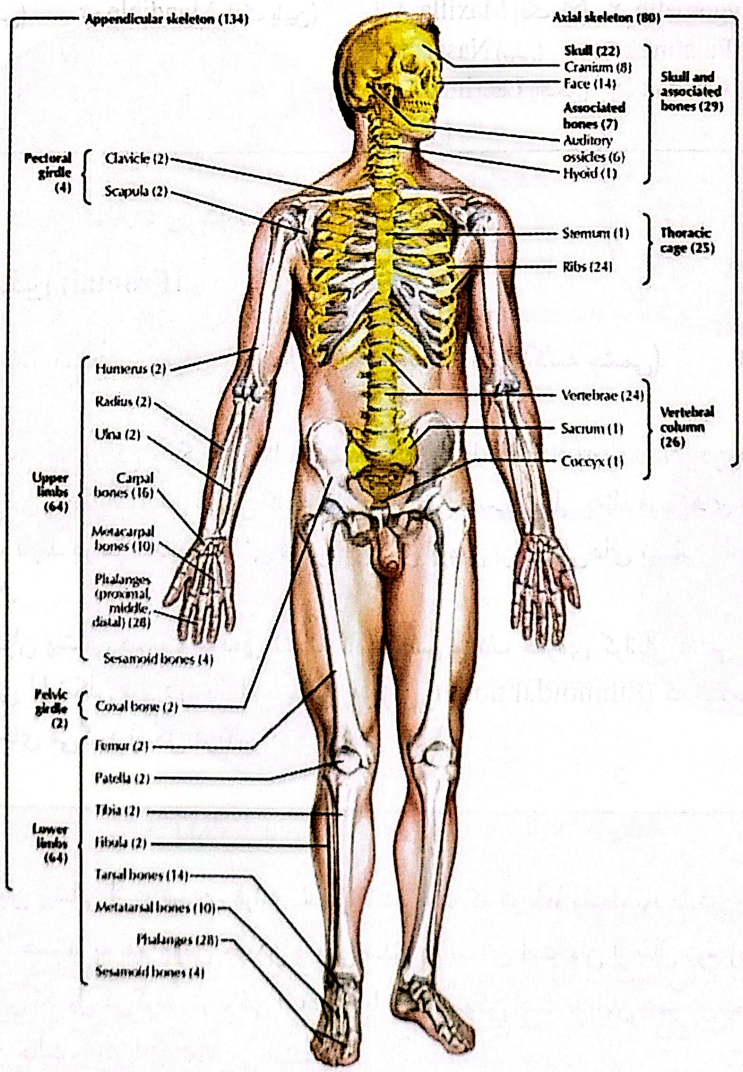

شکل ۲- ۲. سیستم اسکلتی: اسکلت محوری و ضمیمه‌ای

◄ جمجمه (Skull)

یک محفظه استخوانی است که بخش مهم و حجیم سیستم اعصاب مرکزی یعنی مغز را در برمی‌گیرد. علاوه بر آن جمجمه دارای حفرات استخوانی به نام حفره‌ی کاسه چشمی (Orbit) برای اندام حس بینایی، حفرات استخوانی گوش میانی و داخلی برای اندام‌های حس شنوایی و تعادل و حفرات بینی برای حس بویایی می‌باشد.

جمجمه را به دو قسمت اصلی تقسیم می‌کنند:

۱ـ جمجمه احشایی (Viscero cranium) : شامل ۱۴ استخوان است که اسکلت صورت را تشکیل داده و احشاء مربوط را در برمی‌گیرد.

۲ـ جمجمه عصبی (Neuro cranium) : شامل ۸ استخوان است که مغز را در برمی‌گیرد (شکل۳-۲).

استخوان‌های فرد جمجمه عصبی شامل پیشانی، پس‌سری، پروانه‌ای و پرویزنی هستند و استخوانهای زوج جمجمه عصبی شامل آهیانه‌ای و گیجگاهی می‌باشند.

جدول ۲-۱: استخوانهای فرد و زوج صورت

استخوانهای فرد صورت	استخوانهای زوج صورت
۱ـ Vomer (تیغه بینی) ۲- Mandible (فک پایین)	۱ـ Maxilla (فک بالا) ۲ـ Zygomatic (گونه) ۳ـ Nasal (بینی) ۴ـ Palatine (کامی) ۵- Lacrimal (اشکی) ۶ـ Inferior Concha (شاخک تحتانی)

بررسی جمجمه از طریق مطالعه‌ی هر یک از استخوانهای آن

❖ استخوان پیشانی (Frontal)

شامل سه قسمت است: ۱ـ بخش عمودی (صدف) ۲- بخش افقی (کاسه چشمی) ۳ـ بخش بینی

این استخوان دارای یک کنار خلفی و یک کنار کاسه‌چشمی بینی (Naso orbital Ridge) در جلو می‌باشد. در سطح خارجی صفحه‌ی عمودی به موازات لبه‌ی فوقانی کاسه چشم برآمدگی قوسی شکلی به‌نام قوس‌های فوق ابرویی (Super cilliary arch) قرار دارند. در هر سمت در بالای قوس‌های فوق ابرویی برجستگی‌های پیشانی (Tubercle Frontal) قرار دارند (شکل۴-۲).

صفحه‌ی افقی استخوان پیشانی قسمت عمده‌ی سقف کاسه چشم و کف حفره‌ی کرانیال قدامی را می‌سازد. در وسط صفحه‌ی افقی بریدگی U شکلی قرار دارد به نام بریدگی پرویزنی (Ethmoidal notch) که صفحه‌ی غربالی استخوان اتموئید در داخل آن جای می‌گیرد (شکل ۵-۲).

نکته بالینی

در هنگام تولد استخوان پیشانی از دو نیمه‌ی قرنیه تشکیل شده است که در خط وسط، توسط درز پیشانی (Metopic suture) از هم مجزا هستند. به هم جوش خوردن و یکی شدن دو نیمه‌ی استخوان از سال دوم زندگی شروع می‌گردد که معمولاً در ۸ سالگی تکمیل می‌گردد. در برخی اشخاص یا نژادها ممکن است تا پایان عمر دو نیمه‌ی استخوان به هم جوش نخورند که این حالت را Metopism می‌نامند.

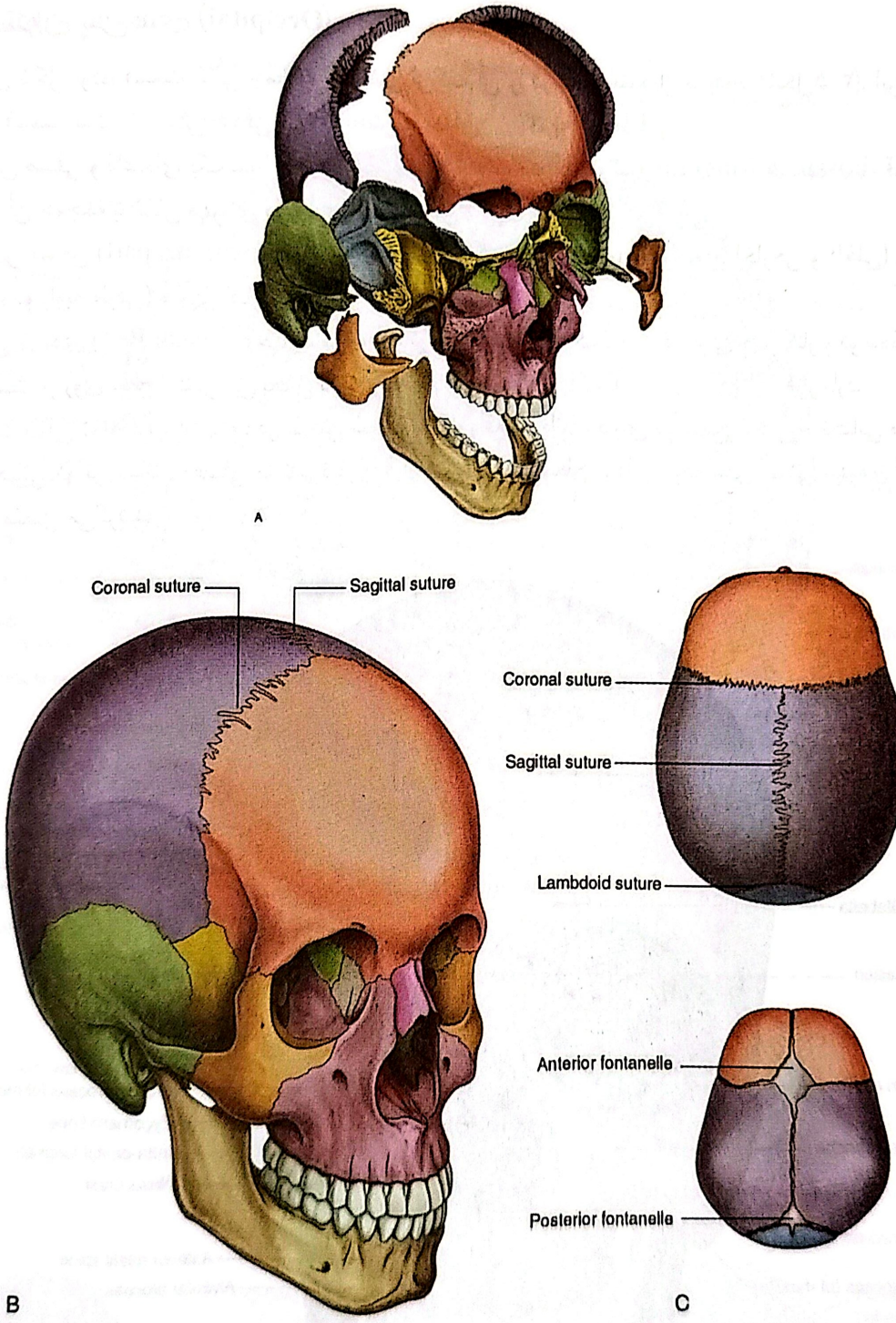

شکل ۳- ۲. استخوان‌های جمجمه ، نمای فوقانی و طرفی

❖ استخوان آهیانه (Parietal)

یک استخوان پهن چهارگوش است که سقف و طرفین کاسه سر را می‌سازد. دارای دو سطح خارجی و داخلی، چهار کنار و ۴ زاویه می‌باشد. دو استخوان آهیانه در خط وسط با هم مفصل شده درز ساژیتال را تشکیل می‌دهند. این دو استخوان در جلو با استخوان پیشانی مفصل شده درز فرونتال و در عقب با استخوان پس‌سری مفصل شده درز لامبدا را می‌سازند (شکل ۴-۲).

❖ استخوان پس‌سری (Occipital)

ذوزنقه‌ای شکل بوده، قسمت خلفی جمجمه و بخشی از کف آن را در عقب تشکیل می‌دهد (شکل۵-۲). این استخوان دارای ۳ قسمت است: ۱ـ بخش صدفی ۲ـ بخش قاعده‌ای ۳ـ بخش طرفی

بین بخش صدفی و قاعده‌ای یک سوراخ بزرگ بیضی شکل به نام سوراخ بزرگ (Foramen Magnum) قرار دارد که از طریق آن جمجمه با کانال مهره‌ای مرتبط می‌گردد (شکل۶-۲).

الف) بخش صدفی (Squamous.part) : در عقب سوراخ بزرگ قرار دارد، دارای دو سطح (خارجی و داخلی) و سه زاویه (فوقانی ، دو زاویه طرفی) و چهار کنار می‌باشد.

ب) بخش قاعده‌ای (Basilar Part) : چهارضلعی بوده و در جلوی سوراخ بزرگ قرار دارد. دارای چهار کنار و دو سطح فوقانی و تحتانی است. بر روی سطح تحتانی این بخش تکمه‌ای به نام تکمه حلقی (Pharyngeal.tubrcle) قرار دارد.

ج) قسمت طرفی (Lateral Part) : در طرفین سوراخ بزرگ واقع شده‌اند و دارای دو سطح فوقانی و تحتانی می‌باشد. در سطح تحتانی دو برجستگی مفصلی به نام کندیل قرار داشته که با سطح فوقانی توده های طرفی مهره‌ی اول گردن (اطلس) مفصل می‌گردند.

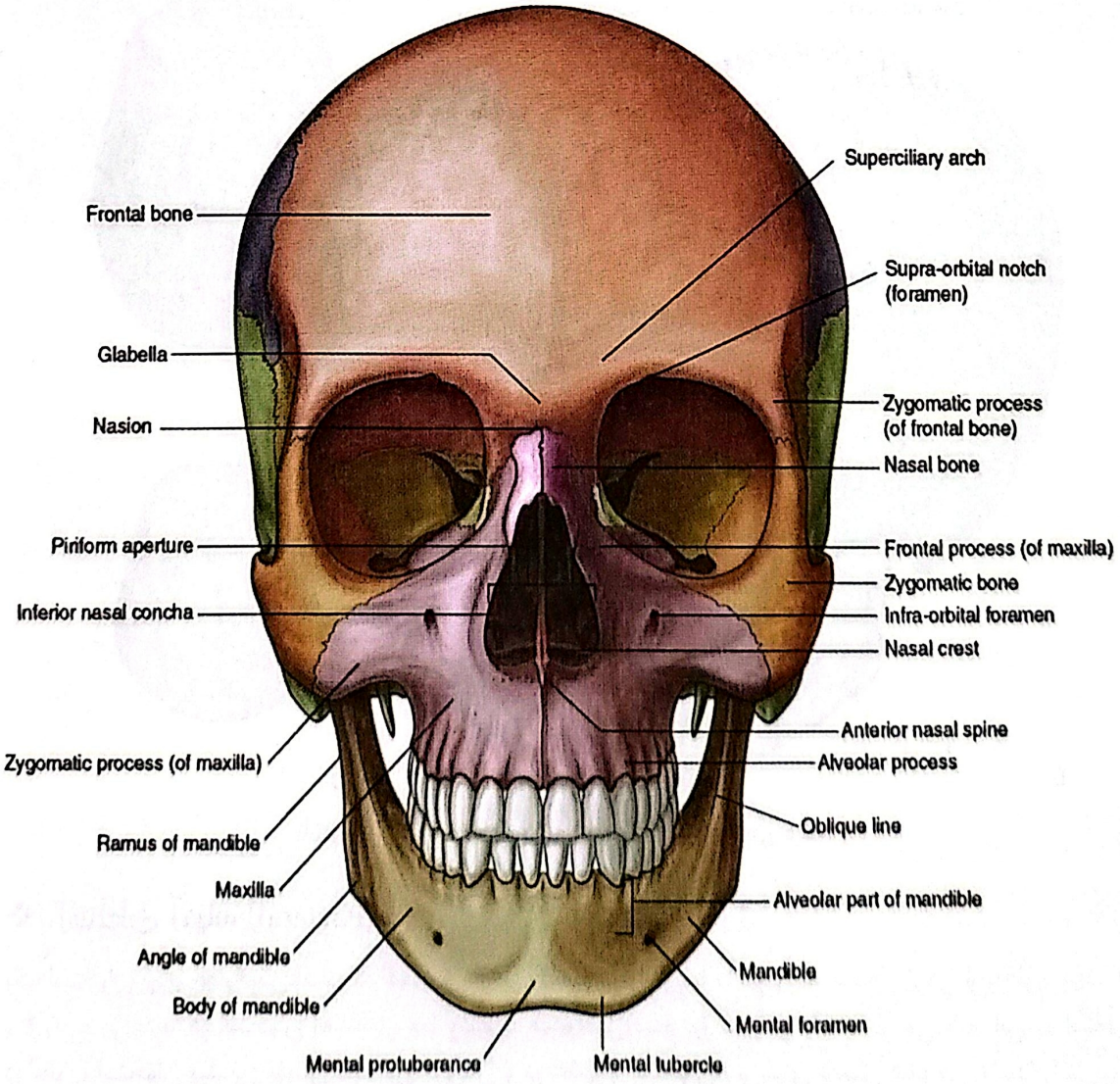

شکل ۴- ۲. نمای قدامی و طرفی جمجمه

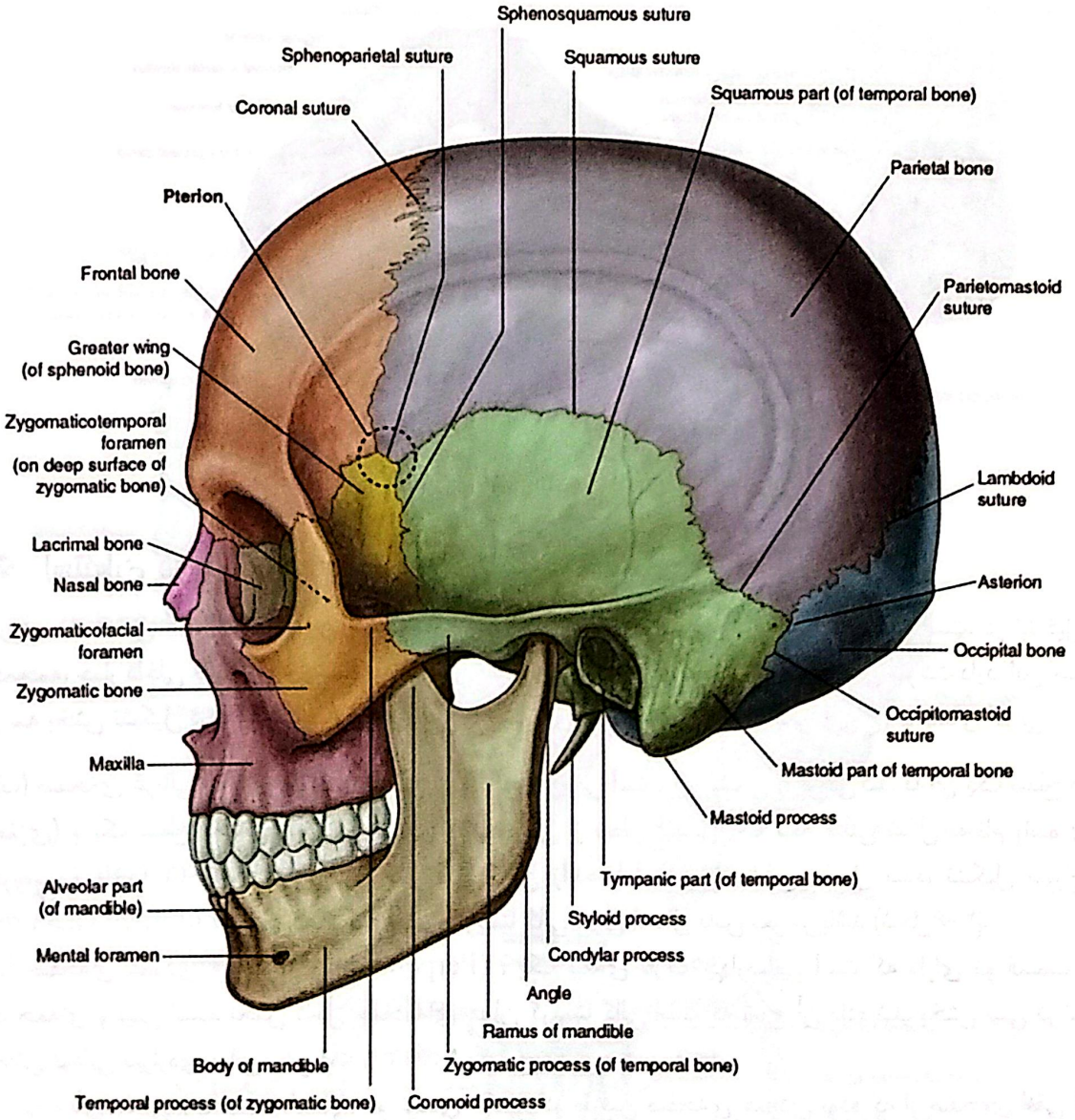

(ادامه) شکل ۴- ۲. نمای قدامی و طرفی جمجمه

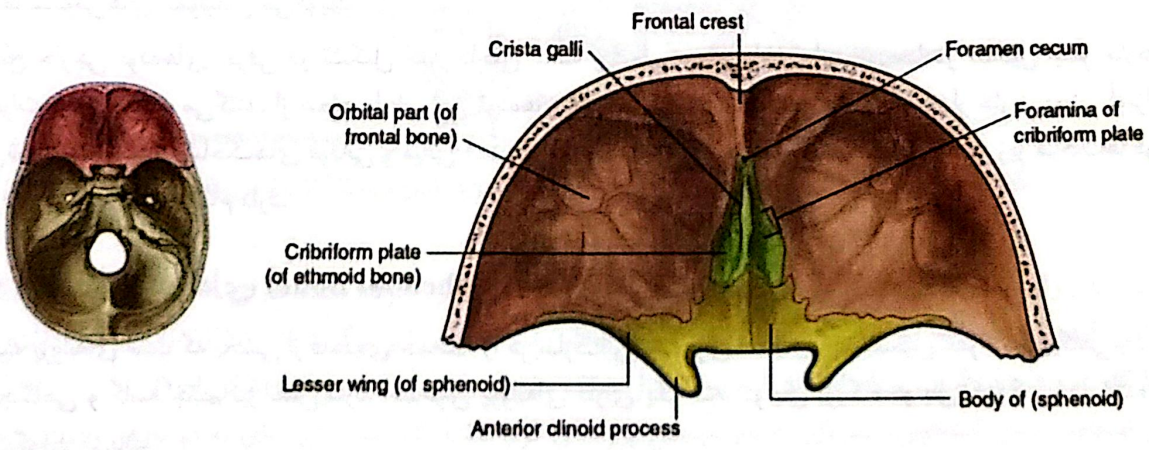

شکل ۵- ۲. صفحه افقی استخوان فرونتال که در تشکیل حفره کرانیال قدامی نقش دارد

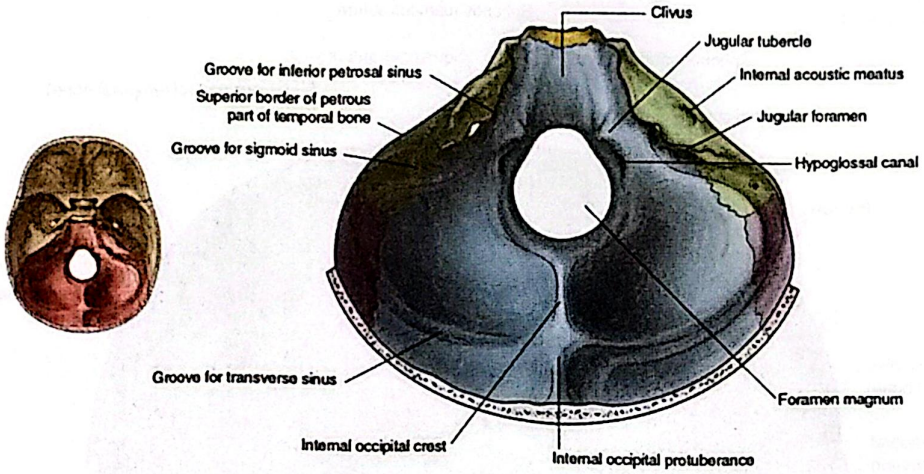

شکل ۶- ۲. استخوان اکسی‌پیتال

❖ استخوان پرویزنی (Ethmoid)

در قسمت قدامی کف جمجمه، بین استخوانهای پیشانی در جلو و پروانه‌ای در عقب واقع شده است. در تشکیل کف جمجمه، جدار داخلی حفره کاسه چشمی و همچنین سقف، جدار خارجی و قسمتی از دیواره بینی شرکت دارد. این استخوان از سه بخش تشکیل شده است: الف) تیغه‌ی افقی یا صفحه‌ی غربالی، ب) تیغه‌ی عمودی، ج) توده‌های طرفی

الف) صفحه‌ی غربالی (Cribriform plate) : بریدگی پرویزنی استخوان پیشانی را پر می‌کند. دارای یک سطح فوقانی (مغزی) و یک سطح تحتانی (بینی) است. در بخش میانی از سطح فوقانی یک تیغه مثلثی شکل به نام زائده ی تاج خروسی (Crista Galli) وجود دارد. کنار قدامی این زائده با استخوان پیشانی مفصل شده، تشکیل سوراخ کور (Foramen caecum) را می‌دهد. کنار خلفی کریستا گالی محل اتصال داس مغز می‌باشد (شکل۶-۲).

ب) صفحه‌ی عمودی (Perpendicular Plate) : یک تیغه‌ی نازک چهارضلعی است که دارای دو قسمت داخل جمجمه‌ای و بینی است. بخش داخل جمجمه‌ای همان کریستا گالی است که شرح آن داده شد. بخش بینی در تشکیل بخش فوقانی دیواره‌ی میانی بینی (Septum) شرکت می‌کند.

ج) توده‌های طرفی (Labyrinths) : دو توده‌ی مکعبی در طرفین صفحه‌ی عمودی بوده که از صفحه‌ی افقی آویزان می‌باشند. هر توده طرفی از تعداد زیادی سلول‌های هوایی تشکیل شده‌اند که برخی از این سلولها ناقص بوده و توسط استخوانهای مجاور تکمیل می‌گردند. این سلول‌های هوایی را به ۳ دسته‌ی قدامی، میانی و خلفی تقسیم می‌کنند و به آن‌ها سینوس‌های اتموئیدال می‌گویند.

سطح خارجی توده‌های طرفی در تشکیل جدار داخلی کاسه چشم و سطح داخلی این توده‌ها در تشکیل جدار خارجی حفرات بینی شرکت می‌کنند. از سطح داخلی این توده‌ها دو ورقه‌ی نازک استخوانی به طرف جدار خارجی بینی آویزان می‌شوند که به آن‌ها شاخک‌های فوقانی و میانی (Sup & middle concha) گویند. فضایی که در زیر شاخک‌ها قرار دارد مجرا یا meatus نام دارد.

❖ استخوان پروانه‌ای (Sphenoid Bone)

شبیه پروانه‌ای است که بخشی از قاعده‌ی جمجمه را می‌سازد. این استخوان همچنین در تشکیل حفرات گیجگاهی و زیر گیجگاهی و کاسه چشم نیز نقش دارد. استخوان پروانه‌ای دارای یک تنه، دو بال بزرگ، دو بال کوچک و دو زائده‌ی پتریگوئید می‌باشد.

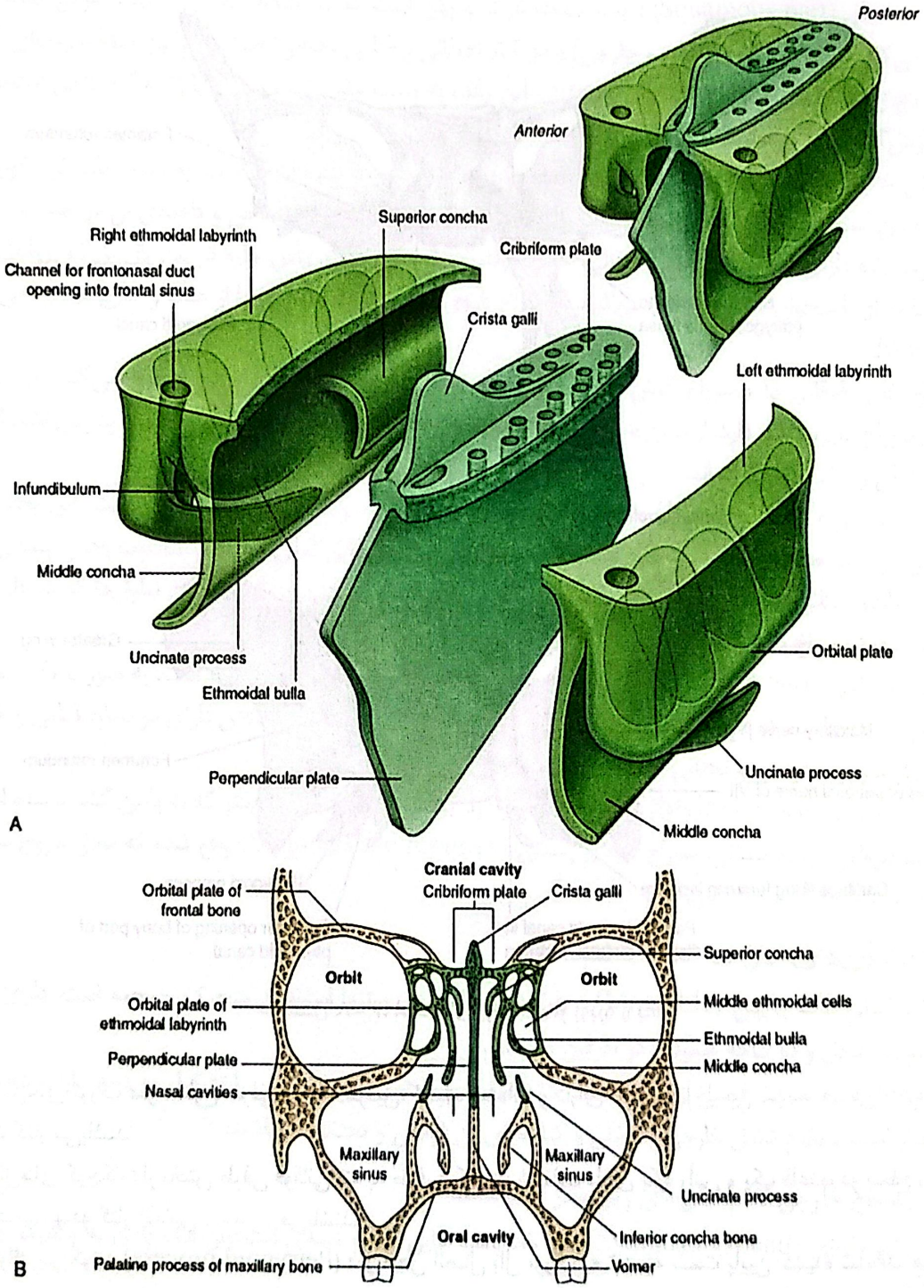

شکل ۷- ۲. بالا: طرح شماتیک استخوان اتموئید، پائین: برش کرونال از حفره چشم و بینی.

الف) تنه (Body) : مکعبی شکل بوده و در خط وسط در کف جمجمه قرار گرفته است. دارای ۶ سطح (تحتانی، فوقانی، خلفی، قدامی و دو سطح طرفی) می‌باشد. بر روی سطح فوقانی تنه، حفره‌ی زین‌ترکی (Sella Turcica) قرار داشته که جایگاه غده هیپوفیز است. سطح تحتانی تنه در تشکیل سقف حفره‌ی بینی شرکت می‌کند (شکل۸-۲).

در ضخامت تنه‌ی استخوان، حفره‌ای به نام سینوس پروانه‌ای قرار داشته که توسط دیواره‌ای به دو بخش راست و چپ تقسیم می‌گردد. این سینوس به حفره‌ی بینی تخلیه می‌گردد.

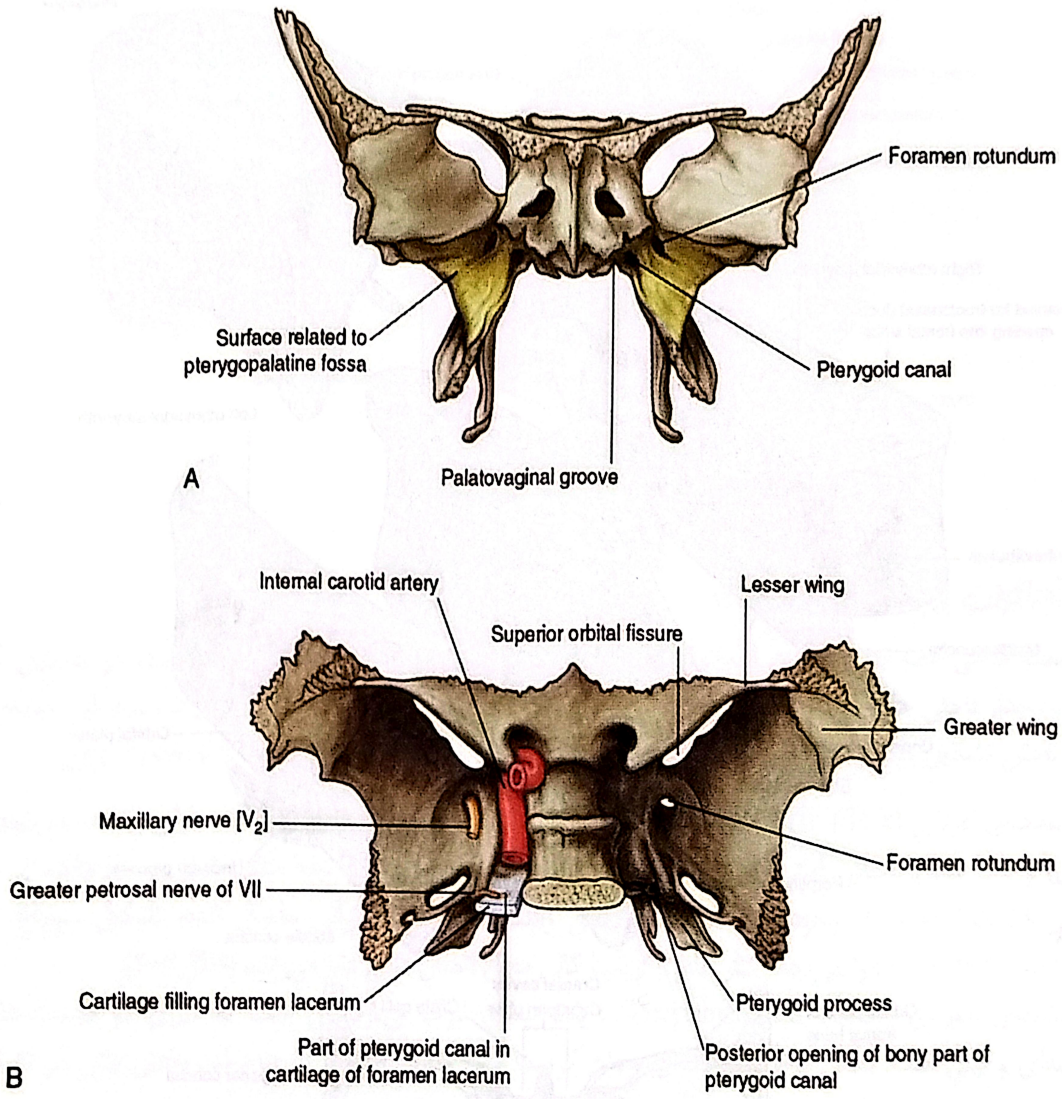

شکل ۸- ۲. استخوان پروانه‌ای از روبرو و بالا

ب) بال‌های بزرگ : از سطوح طرفی تنه به طرفین کشیده شده‌اند و دارای ۳ سطح (خارجی، کاسه چشمی و فوقانی) و هفت کنار می‌باشند.

ج) بال‌های کوچک : از بخش طرفی فوقانی تنه به طرفین کشیده شده‌اند، دارای یک رأس و یک قاعده، دو سطح (فوقانی و تحتانی) و دو کنار (قدامی و خلفی) می‌باشند.

د) زوائد پتریگوئید (Petrygoid process) : از محل اتصال بال بزرگ به تنه، به سمت پایین کشیده شده‌اند. هر زائده دارای دو صفحه‌ی داخلی و خارجی است که در جلو به هم چسبیده‌اند و در خلف باز بوده بین آن‌ها بریدگی پتریگوئید قرار دارد (Petrygoid notch).

❖ استخوان گیجگاهی (Temporal)

این استخوان در طرفین جمجمه و قاعده‌ی آن واقع شده است. از پنج قسمت مجزا تشکیل شده که در مهره‌داران عالی به یکدیگر جوش خورده‌اند. بخش‌های مختلف این استخوان عبارتند از : بخش صدفی، بخش خاره‌ای، بخش پستانی، بخش صماخی، بخش نیزه‌ای.

۱ـ بخش صدفی (Squamous part) : یک صفحه نازک و پهن است که در تشکیل بخشی از جدار طرفی کاسه سر شرکت می‌کند. دارای دو سطح (داخلی و خارجی) و دو کنار (فوقانی و قدامی تحتانی) است. در پایین صدف، زائده‌ای قرار دارد به نام زائده گونه‌ای (process Zygomatic) این زائده به سمت جلو کشیده شده و با زائده گیجگاهی استخوان گونه، قوس‌گونه‌ای را می‌سازند.

۲ـ بخش خاره‌ای (Petrous part) : از نمای داخلی و در قاعده جمجمه مشخص‌تر است. به شکل یک گوه کوچک است که بین استخوان‌های پروانه‌ای و پس‌سری واقع شده است. رأس خاره در جلو و داخل و قاعده‌ی آن در عقب و خارج قرار دارد. خاره دارای سه سطح (قدامی فوقانی، خلفی فوقانی و تحتانی) است. رأس خاره در بین بال بزرگ پروانه‌ای و بخش قاعده‌ای استخوان پس‌سری قرار می‌گیرد و سوراخ پاره‌ی قدامی (Lacerum) را از عقب و خارج محدود می‌کند (شکل ۶-۲).

در سطح خلفی فوقانی خاره سوراخ گوش داخلی قرار گرفته که از داخل آن اعصاب زوج ۸ و ۷ عبور می‌کنند. در سطح تحتانی سوراخ کاروتید قرار دارد. از درون سوراخ کاروتید شریان کاروتید داخلی عبور می‌کند. در ضخامت پتروس تشکیلات گوش داخلی و میانی قرار گرفته‌اند.

۳) بخش پستانی (Mastoid Part) : بخش خلفی استخوان را ساخته و تقریباً مخروطی شکل است. این بخش از استخوان در عقب صفحه‌ی تیمپانیک قرار داشته و در پشت لاله‌ی گوش قابل لمس است. در ضخامت بخش پستانی، به خصوص زائده پستانی، تعدادی سلول هوایی که با یکدیگر ارتباط دارند وجود دارد. بزرگ‌ترین این سلول‌ها که در جلو قرار دارد به صندوق صماخ باز می‌شود و غار (Antrum) نام دارد (شکل ۴-۲).

۴) بخش صماخی (Tympanic part) : در زیر صدف و در جلوی زائده پستانی واقع شده است. به صورت یک صفحه استخوانی منحنی است که قسمت اعظم سوراخ گوش خارجی را تشکیل می‌دهد. این بخش دارای دو سطح قدامی و خلفی و سه کنار خارجی ، فوقانی و تحتانی است.

۵) زائده نیزه‌ای (Styloid process) : زائده‌ای نازک و دراز بوده به طول ۲/۵ سانتی‌متر که به پایین کشیده شده است. بین زائده نیزه‌ای و زائده پستانی، سوراخ نیزه‌ای پستانی (Stylomastoid foramen) واقع شده که محل خروج عصب زوج هفت (Facial Nerve) می‌باشد.

❖ استخوان‌های صورت (Facial Bones)

۱- استخوان فک پایین (Mandible) : بزرگ‌ترین، قوی‌ترین و تنها استخوان متحرک جمجمه است. دارای یک تنه‌ی قوسی شکل و دو شاخه صعودی در طرفین می‌باشد.

تنه (Body) : به صورت قوسی از جلو به عقب کشیده شده و بخش میانی استخوان را تشکیل می‌دهد. دارای دو سطح و دو کنار است. سطوح شامل خارجی و داخلی و کناره‌های آن فوقانی و تحتانی می‌باشند.

بر روی سطح خارجی تنه بخش‌های زیر حائز اهمیت‌اند:

الف) الصاق چانه‌ای (Symphysis menti) : در خط وسط جایی که دو نیمه‌ی استخوان فک پایین به یکدیگر جوش خورده‌اند.

ب) سوراخ چانه‌ای : در پایین حدفاصل دندان‌های آسیای کوچک قرار دارد و محل عبور عروق و اعصاب چانه‌ای است.

ج) برجستگی چانه‌ای (Mental Protuberance) : یک برجستگی مثلثی شکل در بخش میانی تنه است که در زوایای تحتانی طرفی آن برجستگی‌های کوچکی به نام تکمه‌ی چانه‌ای (Mental Tubercle) قرار دارند.

د) حفره‌ی پیشین : در پایین دندانهای پیشین قرار دارد.

ح) خط مایل (Oblique line)

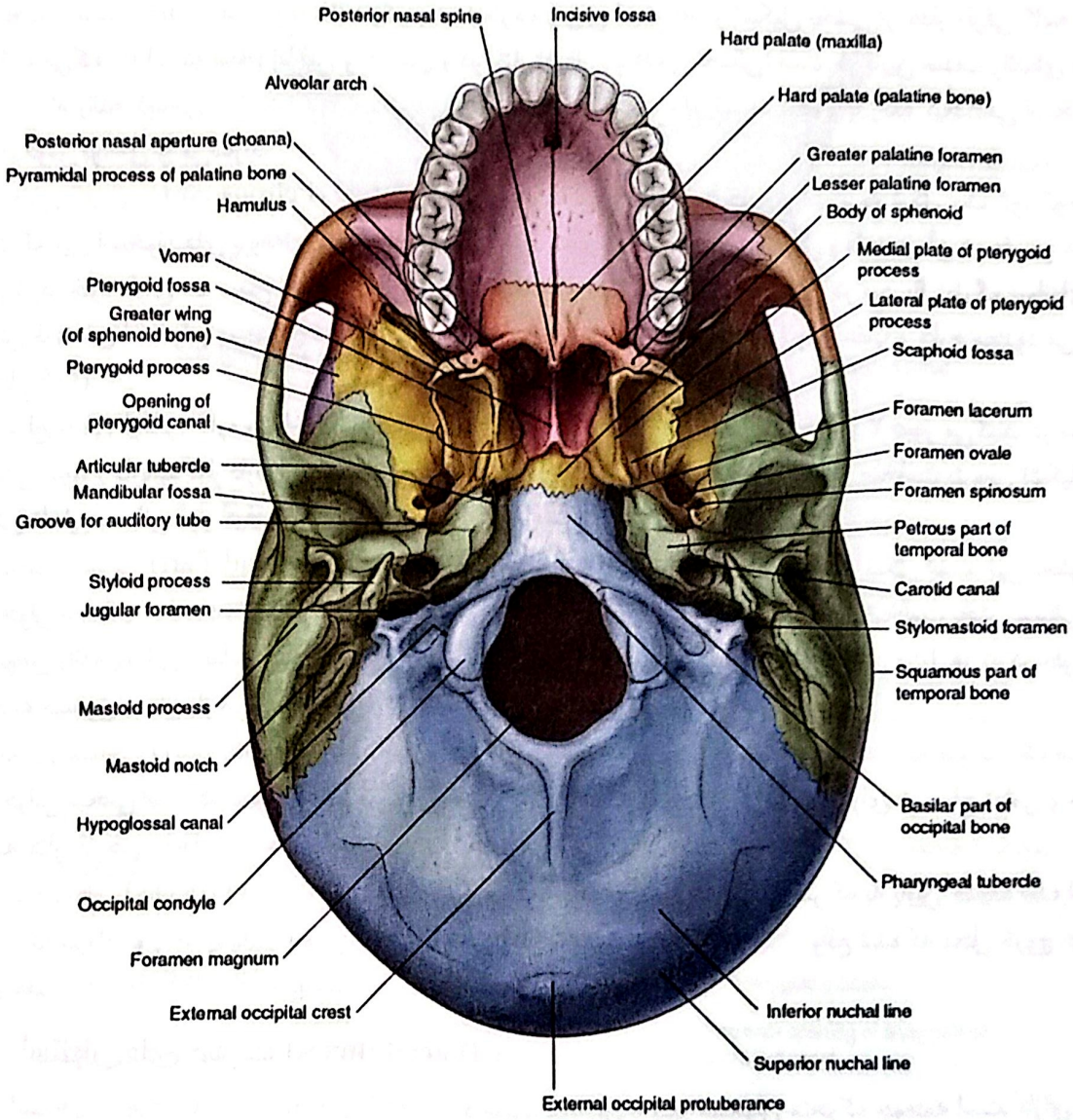

شکل ۹-۲. نمای درون سری و برون سری قاعده‌ی جمجمه

بر روی سطح داخلی تنه بخش زیر حائز اهمیت است:

خط فکی لامی (Mylohyoid line) : به صورت مایل از پایین سومین دندان آسیای بزرگ به سمت جلو و پایین امتداد یافته است و محل اتصال عضله‌ای به همین نام است. فضای زیر خط فکی لامی را حفره‌ی تحت فکی گویند که جایگاه غده‌ی تحت فکی است و فضای بالای خط فکی لامی را حفره‌ی زیرزبانی گویند که محل قرار گیری غده بزاقی زیرزبانی است.

شاخه‌ی صعودی (Ramus) : یک صفحه‌ی چهار ضلعی است که دارای دو سطح (خارجی و داخلی) چهار کنار و دو زائده است.

الف) سطح خارجی : محل اتصال عضله‌ی ماضغه (Masseter) است.

ب) سطح داخلی : بر روی این سطح، سوراخ فکی (Mandibular foramen) قرار دارد که منتهی به مجرای فکی (Mandibular canal) که در ضخامت تنه استخوان است می‌شود. همچنین زبانه (lingula) و ناودان فکی لامی نیز در این سطح قرار دارند.

کنار فوقانی راموس دارای دو زائده است. زائده قدامی را زائده منقاری گویند (Coronid process) که محل اتصال تاندون عضله گیجگاهی است و زائده خلفی را زائده کندیلی (Condyloid process) می‌نامند که در حفره‌ی مندیبولار استخوان تمپورال قرار گرفته و مفصل گیجگاهی فکی (Temporo mandibular Joint) را می‌سازد. بین این دو زائده یک بریدگی به نام بریدگی فکی (Mandibular Notch) قرار دارد.

۲- استخوان فک بالا (Maxilla) : دومین استخوان بزرگ صورت است. از استخوانهای زوج صورت بوده، در خط وسط با یکدیگر مفصل شده و آرواره‌ی فوقانی را به وجود می‌آورند. هر استخوان ماگزیلا دارای ۴ زائده و یک تنه است.

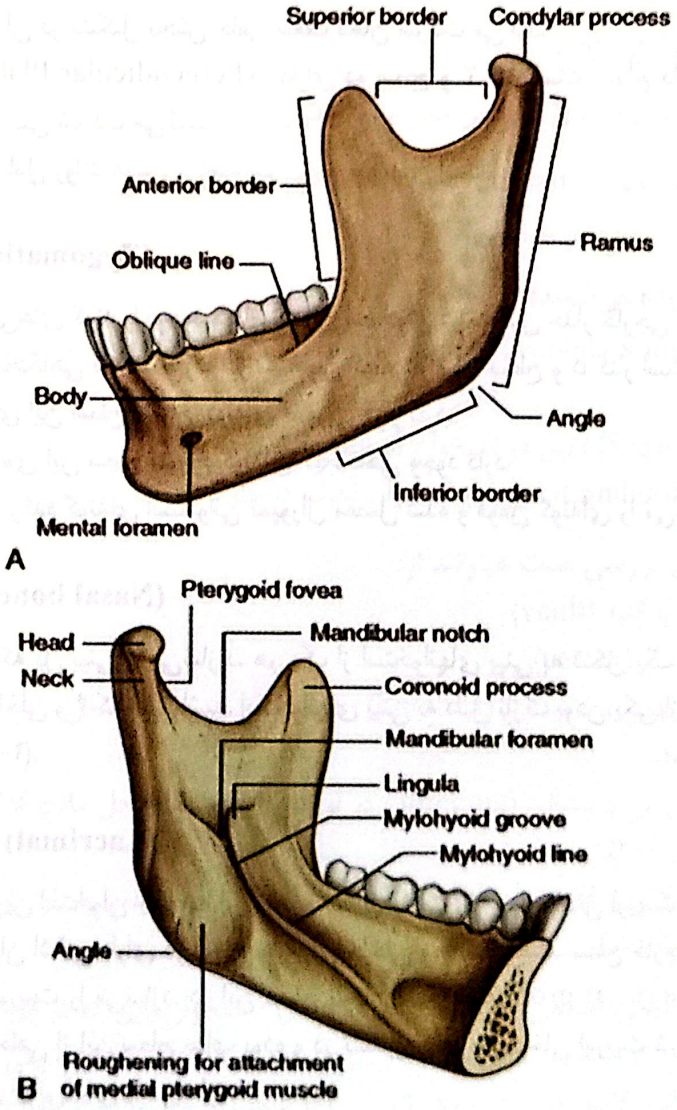

شکل ۱۰- ۲. مندیبل A. نمای خارجی سمت چپ B. نمای داخلی سمت چپ

تنه (Body) : به شکل یک هرم تو خالی است قاعده‌ی آن در داخل قرار داشته و در تشکیل جدار خارجی حفره بینی شرکت می‌کند. رأس آن در خارج در محل زائده گونه‌ای استخوان واقع شده است. در ضخامت تنه‌ی استخوان حفره‌ی نسبتاً بزرگی بنام سینوس ماگزیلاری قرار دارد که توسط سوراخی به مئاتوس میانی بینی تخلیه می‌گردد.

زوائد استخوانی : شامل زوائد پیشانی، گونه‌ای، آلوئولار و کامی می‌باشد.

- زائده کامی از سطح داخلی ماگزیلا به طرف خط وسط کشیده شده و ۲/۳ قدامی کام سخت را می‌سازد.

- زائده گونه‌ای با استخوان گونه و زائده پیشانی با استخوان فرونتال مفصل می‌گردند (شکلهای ۴-۲ و ۹-۲).
- زوائد آلوئولار محل قرارگیری ریشه دندانهای فک بالا می‌باشد.

❖ استخوان کامی (Palatine)

یک استخوان (L) شکل است که در قسمت خلفی حفره‌ی بینی قرار گرفته است. این استخوان در تشکیل جداره‌ی خارجی وکف حفره‌ی بینی، سقف دهان و کف اوربیت شرکت دارد. هر استخوان دارای دو صفحه و ۳ زائده است.

الف) صفحه افقی (Horizontal plate) : ۱/۳ خلفی کام سخت را می‌سازد. سطح فوقانی آن در تشکیل بخش خلفی کف بینی و سطح تحتانی آن در تشکیل بخش خلفی سقف دهان شرکت می‌کند.

ب) صفحه‌ی عمودی (Perpendicular Plate) : دارای دو سطح و ۴ کنار است. سطح داخلی آن در تشکیل بخش خلفی جداره خارجی حفره بینی شرکت می‌کند.

ج) زوائد استخوان کامی شامل زوائد هرمی ، کاسه چشمی و پروانه‌ای است.

❖ استخوان گونه (Zygomatic)

چهار ضلعی بوده، برجستگی‌های گونه را بوجود می‌آورند. این استخوان در تشکیل جدار خارجی و کف اوربیت و دیواره‌های حفرات گیجگاهی و زیر گیجگاهی شرکت دارد. هر استخوان گونه دارای ۳ سطح و ۵ کنار است.

الف) سطح خارجی : بر روی این سطح سوراخ گونه‌ای صورتی قرار دارد.

ب) سطح گیجگاهی : بر روی این سطح سوراخ گونه‌ای گیجگاهی وجود دارد.

ج) سطح کاسه چشمی : با زائده گونه‌ای استخوانی تمپورال مفصل شده و قوس گونه‌ای را می‌سازد (شکل ۴-۲).

❖ استخوان بینی (Nasal bone)

دو استخوان کوچک بوده که پل بینی را می‌سازند. هر یک از استخوانهای بینی به شکل یک چهارضلعی بوده از این رو دارای دو سطح خارجی و داخلی و ۴ کنار می‌باشند. استخوانهای بینی به دلیل نازک بودن یکی از شکننده‌ترین استخوانهای صورت می‌باشند (شکل ۴-۲).

❖ استخوان اشکی (Lacrimal)

کوچک‌ترین و خردشونده‌ترین استخوان جمجمه است. در تشکیل قسمتی از جدار داخلی اوربیت و جدار خارجی حفره بینی شرکت می‌کنند. هر استخوان اشکی دارای دو سطح خارجی و داخلی و ۴ کنار است. سطح خارجی (کاسه چشمی)، قسمت قدامی جدار داخلی حفره اوربیت را می‌سازد. در این سطح ناودان اشکی (Lacrimal groove) قرار دارد که محتوی کیسه اشکی است. بخش خلفی از این سطح صاف بوده و در تشکیل دیواره‌ی داخلی اوربیت شرکت می‌کند. سطح داخلی (بینی) ، قسمتی از مئاتوس میانی بینی را می‌سازد.

❖ شاخک تحتانی بینی (Inf. Concha)

دارای دو سطح، دو کنار و دو انتها است که در تشکیل قسمت تحتانی جدار خارجی حفره‌ی بینی شرکت می‌کند.

نکته: در سطح خارجی حفرات بینی ۳ شاخک فوقانی، میانی و تحتانی قرار دارد. شاخک‌های فوقانی و میانی متعلق به استخوان اتموئید (سطح داخلی توده‌های طرفی) بوده در حالی که شاخک تحتانی یکی از استخوان‌های مستقل صورت است.

❖ خیش [(تیغه میانی) Vomer]

از استخوان‌های فرد صورت بوده، نازک و پهن است و بخش خلفی تحتانی سپتوم بینی را می‌سازد. این استخوان دارای دو سطح طرفی و چهار کنار است.

کنارها : فوقانی، تحتانی ، قدامی و خلفی.

کنار فوقانی به دو قسمت به نام بالهای Vomer تقسیم می‌گردد. بین این بال‌ها ناودان عمیقی قرار دارد که هنگام مفصل شدن بالها با سطح تحتانی تنه استخوان اسفنوئید مفصل می‌شود. کنار تحتانی با ستیغ بینی مربوط به استخوانهای ماگزیلا و پالاتین مفصل می‌شود.

◄ بررسی جمجمه به طور کلی

در بررسی کلی جمجمه آن را از نماهای گوناگون مورد بررسی قرار می‌دهند.

الف) بررسی از نمای فوقانی (Norma verticalis) : این نما بیضی شکل بوده و استخوان‌های زیر در این نما رویت می‌گردند ؛ پیشانی، پس سری و آهیانه‌ای.

درزهایی که در این نما دیده می‌شوند:

۱ـ درز تاجی [(پیشانی) Coronal (Frontal) Suture] : بین استخوان پیشانی در جلو و دو استخوان آهیانه در عقب قرار دارد.

۲ـ درز سهمی (Sagital suture) : بین دو استخوان آهیانه‌ای قرار دارد.

۳ـ درز لامبدا (Lambdoid suture) : بین دو استخوان آهیانه در جلو و استخوان پس‌سری در عقب.

نقاطی که در این نما قابل بررسی است عبارتند از:

الف) سقف محدب جمجمه یا گنبد (vault)

ب) بالاترین نقطه درز ساژیتال (vertex)

ج) محل برخورد درزهای سهمی و لامبدایی (Lambda) : در نوزادان این منطقه محل ملاج خلفی است که در ۳ ـ ۲ ماه پس از تولد بسته می‌شود.

د) محل برخورد درزهای سهمی و پیشانی (bregma) : در نوزادان این منطقه محل ملاج قدامی است که در سن ۱/۵ سالگی بسته می‌شود (شکل ۳-۲).

ح) برجستگی آهیانه‌ای : بالاترین قسمت استخوان آهیانه است که بیشترین تحدب را دارد. این محل یکی از مناطق شایع شکستگی جمجمه است.

ب) بررسی جمجمه از نمای قدامی (Norma Frontalis) : استخوان‌هایی که در این نمای بیضی شکل روئیت می‌گردند، عبارتند از: پیشانی، دو استخوان ماگزیلا، گونه، بینی و مندیبل. در این نما حفرات بینی و کاسه چشمی نیز روئیت می‌گردند. بر روی لبه فوقانی کاسه چشم در محل اتصال ۲/۳ داخلی و ۱/۳ خارجی سوراخ یا بریدگی کاسه چشمی (Orbital notch) قرار دارد که محل عبور عروق و اعصابی به همین نام است که وارد پوست ناحیه پیشانی می‌گردند. در بالای حفرات کاسه‌چشمی به موازات بخش داخلی خطوط فوق ابرویی (super cilliary arch) قرار گرفته که در زیر آن سینوس‌های فرونتال قرار دارند.

این سینوس‌ها به درون مجرای میانی بینی تخلیه می‌گردند. هم‌چنین در این نما در زیر کنار تحتانی حفرات کاسه چشمی بر روی سطح قدامی تنه‌ی استخوان ماگزیلا سوراخ تحت کاسه چشمی (Infra orbital froman) قرار گرفته که محل خروج عروق و اعصابی به همین نام است. در نمای قدامی بر روی سطح قدامی تنه‌ی مندیبل سوراخ‌های چانه‌ای، زوائد آلوئولار و برجستگی چانه‌ای روئیت می‌گردند (شکل ۳-۲).

ج) بررسی جمجمه از نمای خلفی (Norma Occipitalis) : استخوان‌هایی که در این نما روئیت می‌گردند عبارتند از : آهیانه، پس‌سری و گیجگاهی. درزهایی که در این نما روئیت می‌گردند عبارتند از : لامبدا، پس‌سری پستانی، آهیانه‌ای پستانی و قسمت خلفی درز سهمی. در مجاورت درز پس‌سری پستانی سوراخ ماستوئید قرار دارد.

در این نما برجستگی پس‌سری خارجی (Ext.Occipital Prortobrance) روئیت می‌گردد. از این برجستگی خطوط پس گردنی فوقانی (sup. nuchal line) به طرفین امتداد می‌یابند و ستیغ پس‌سری خارجی (Ext.occipital crest) به سمت پایین به طرف سوراخ بزرگ (Magnum) کشیده می‌شود.

د) بررسی جمجمه از نمای طرفی (Norma Lateralis) : استخوان‌هایی که در این نما دیده می‌شوند عبارتند از: پیشانی، آهیانه، پس‌سری. گیجگاهی، گونه‌ای، پروانه‌ای، فک فوقانی، فک پایینی و بینی. در این نما خطوط تمپورال فوقانی و تحتانی دیده می‌شود. این خطوط از زوائد گونه‌ای آغاز و به بالا و عقب امتداد می‌یابند. حفرات تمپورال و اینفرا تمپورال نیز در این نما دیده می‌شوند (شکل ۴-۲).

❖ حفره‌ی گیجگاهی (Temporal Fossa)

بین خطوط تمپورال در بالا و قوس گونه‌ای در پایین قرار گرفته است. در کف این حفره در نقطه‌ای بنام پتریون (Pterion) که H شکل است چهار استخوان فرونتال، پاریتال، تمپورال و اسفنوئید با یکدیگر مفصل می‌گردند.

❖ حفره‌ی تحت گیجگاهی (Infra Temporal Fossa)

در پایین حفره تمپورال و در زیر قوس گونه قرار گرفته است. این حفره از طریق شکافی که در زیر قوس گونه‌ای است با حفره‌ی تمپورال در ارتباط است. حفره اینفراتمپورال در سمت خارج توسط شاخه صعودی استخوان مندیبل محدود می‌شود. در جدار داخلی این حفره شکاف پتریگو ماگزیلاری قرار دارد که حفره تحت گیجگاهی را به حفره‌ی پتریگو پالاتین ارتباط می‌دهد. در نمای طرفی جمجمه زوائد ماستوئید و نیزه‌ای استخوان تمپورال و سوراخ گوش خارجی (externl aqustic meatus) نیز دیده می‌شود.

◄ بررسی قاعده‌ی جمجمه (Base of skull) از نمای داخلی

بدین منظور جمجمه را به ۳ حفره‌ی کرانیال قدامی، میانی و خلفی تقسیم می‌کنند.

الف) حفره‌ی جمجمه‌ای قدامی (Ant Cranial Fossa) : این حفره در جلو و طرفین از استخوان فرونتال تشکیل می‌گردد. حد خلفی این حفره کنار خلفی بال کوچک استخوان اسفنوئید و لبه‌ی قدامی ناودان کیاسماتیک است. صفحه‌ی غربالی استخوان اتموئید این حفره را از حفرات بینی جدا می‌کند. در قسمت میانی صفحه غربالی زائده تاج خروسی قرار دارد. این زائده محل اتصال قسمتی از داس مغز است (شکل ۵-۲).

نکته بالینی : شکستگی این حفره منجر به خونریزی و خروج مایع CSF از حفرات بینی و کاسه چشمی می‌شود.

ب) حفره‌ی جمجمه‌ای میانی (Middle cranial Fossa) : عمیق‌تر از حفره‌ی کرانیال قدامی است، در جلو به کنار خلفی بال کوچک استخوان اسفنوئید و لبه‌ی قدامی ناودان کیاسماتیک و در عقب به کنار فوقانی خاره‌ی تمپورال و پشتی زین‌ترکی (dorsum cella) محدود است. در این حفره بر روی بال بزرگ اسفنوئید از داخل به خارج ۳ سوراخ ؛ گرد (Round) ، بیضی (Oval) و خاری (Spinosum) وجود دارد. از سوراخ گرد و بیضی به ترتیب دوشاخه از زوج پنجم مغزی یعنی اعصاب ماگزیلاری و مندیبولار عبور می‌کنند (شکل ۱۱- ۲). سوراخ پاره‌ی قدامی (Lecerum) بین رأس خاره‌ی تمپورال و تنه‌ی اسفنوئید تشکیل می‌گردد.

در محل اتصال دو ریشه بال کوچک به تنه اسفنوئید کانال optic قرار دارد که از آن عصب optic و شریان افتالمیک

عبور می‌کند. بین بال کوچک و بزرگ اسفنوئید نیز شکاف کاسه چشمی فوقانی (superior orbital fissure) قرار دارد که از آن اعصاب زوج ۳ ، ۴ و ۶ عبور می‌کنند.

نکته بالینی : شکستگی این حفره موجب خونریزی و خروج مایع CFS به داخل گوش می‌شود. شکستگی‌های این حفره از دو حفره‌ی دیگر جمجمه شایع‌تر است.

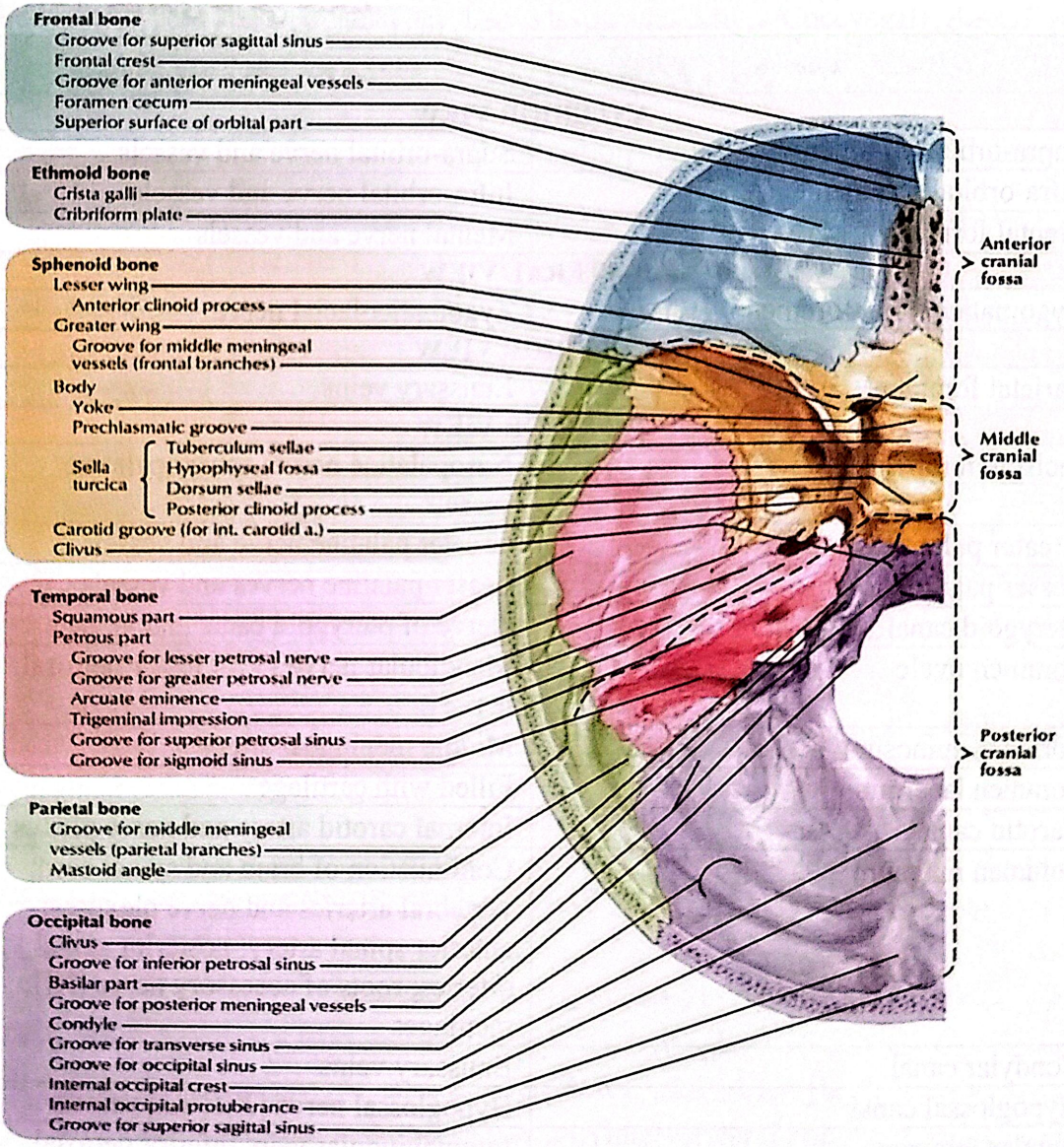

شکل ۱۱- ۲

ج) حفره‌ی جمجمه‌ای خلفی (Pos Cranial Fossa) : وسیع‌تر و عمیق‌تر از دو حفره‌ی دیگر است. در جلو به کنار فوقانی خاره‌ی تمپورال و پشتی زین ترکی و در عقب به صدف استخوان پس سری محدود می‌گردد. نکات حائز اهمیت در این حفره عبارتند از :

الف) سرسره (Clivus) : از یکی شدن تنه اسفنوئید و بخش قاعده‌ای اکسی پیتال تشکیل می‌گردد. این بخش در جلوی سوراخ بزرگ قرار دارد.

ب) سوراخ بزرگ (Foraman magnum) : در حوالی این سوراخ بصل النخاع خاتمه یافته و نخاع شروع می‌شود. علاوه

بر این شریانهای مهره‌ای برای تغذیه بافت مغز وارد جمجمه می‌شوند.

ج) سوراخ ژوگولار : محل خروج ورید ژوگولار داخلی و اعصاب زوج ۹ ، ۱۰ و ۱۱ است.

د) بخش صدفی اکسی‌پیتال : در این قسمت، ستیغ پس‌سری داخلی و برجستگی پس‌سری داخلی دیده می‌شوند. در طرفین برجستگی پس‌سری داخلی ناودان سینوس‌های عرضی وجود دارند.

جدول ۲- ۲ : حفره‌های خارجی جمجمه

حفره	ساختارهایی که از حفره عبور می کنند
ANTERIOR VIEW	
Supra-orbital foramen	Supra-orbital nerve and vessels
Infra-orbital foramen	Infra-orbital nerve and vessels
Mental foramen	Mental nerve and vessels
LATERAL VIEW	
Zygomaticofacial foramen	Zygomaticofacial nerve
SUPERIOR VIEW	
Parietal foramen	Emissary veins
INFERIOR VIEW	
Incisive foramen	Nasopalatine nerve; sphenopalatine vessels
Greater palatine foramen	Greater palatine nerve and vessels
Lesser palatine foramen	Lesser palatine nerves and vessels
Pterygoid canal	Nerve of pterygoid canal and vessels
Foramen ovale	Mandibular nerve [V3]; lesser petrosal nerve
Foramen spinosum	Middle meningeal artery
Foramen lacerum	Filled with cartilage
Carotid canal	Internal carotid artery and nerve plexus
Foramen magnum	Continuation of brain and spinal cord; vertebral arteries and nerve plexuses; anterior spinal artery; posterior spinal arteries; roots of accessory nerve [XI]; meninges
Condylar canal	Emissary veins
Hypoglossal canal	Hypoglossal nerve [XII] and vessels
Jugular foramen	Internal jugular vein; inferior petrosal sinus; glossopharyngeal nerve [IX]; vagus nerve [X]; accessory nerve [XI]
Stylomastoid foramen	Facial nerve [VII]

❖ استخوان لامی (Hyoid Bone)

U شکل بوده، در جلوی بخش میانی گردن ، در موازات مهره‌ی C3، بین قاعده‌ی مندیبل و کنار فوقانی غضروف تیروئید واقع شده است. این استخوان دارای یک تنه و دو شاخ کوچک و بزرگ است. تنه دارای سطوح قدامی و خلفی و دوکنار فوقانی و تحتانی است. انتهای تنه در هر طرف با شاخ بزرگ به عقب امتداد می یابد. در محل اتصال تنه و شاخ بزرگ،

شاخ کوچک به صورت یک زائده به بالا کشیده شده است.

❖ ستون مهره‌ها (Vertebral Column)

بخشی از اسکلت محوری است که از ۳۳ قطعه مهره (۲۶ عدد) تشکیل شده است. ستون مهره‌ای دارای ۷ مهره‌ی گردنی (Cervical) ، ۱۲ مهره‌ی سینه‌ای (Thoracic) ، ۵ مهره‌ی کمری (Lumbar) ، ۵ مهره‌ی خارجی (Sacral) و یک مهره‌ی دنبالچه‌ای (Coccyegal) می‌باشد. ستون مهره‌ها در تحمل وزن و انتقال آن به اندام تحتانی و نیز در محافظت و نگاه‌داری از نخاع نقش داشته و طول آن در آقایان ۶۰Cm و در خانم‌ها ۵۰Cm می‌باشد.

❖ بررسی قوس‌های ستون مهره‌ای در نمای ساژیتال

۱ـ قوس‌های اولیه (در بدو تولد وجود دارند) : سینه‌ای (Thoracic) و خاجی (Sacral).
۲ـ قوس‌های ثانویه (در بدو تولد وجود ندارند) : گردنی (Cervical) و کمری (Lumbar).
انحناءهای اولیه دو تقعر قدامی هستند. تقعر توراسیک همراه با تشکیل ستون مهره‌ی جنین و تقعر خاجی از ماه پنجم جنینی برای جایگزینی بهتر احشاء لگنی بوجود می‌آیند. انحناءهای ثانویه دو تحدب قدامی هستند، تحدب گردنی در سن ۹- ۵ ماهگی به علت تحمل وزن سر و تلاش برای بلند کردن آن و تحدب کمری در سن ۱۸ ـ ۱۲ ماهگی به دنبال تلاش جهت ایستادن و سپس راه رفتن تشکیل می‌گردد.

نکته بالینی

۱ـ **Scoliosis** : انحراف طرفی ستون مهره‌ها به سمت چپ و یا راست اسکولیوز نام دارد.
۲ـ **Lordosis** : افزایش تحدب قوس‌های ستون مهره‌ها که در ناحیه کمری رخ می‌دهد را لوردوز (Hallow Back) گویند.
۳ـ **Kiphosis** : افزایش تقعر قوس‌های ستون مهره‌ها که در ناحیه سینه رخ می‌دهد را سیفوز یا گوژپشتی گویند.

◀ بررسی یک مهره به عنوان نمونه

هر مهره از دو بخش تشکیل شده است : جسم مهره (Body) و قوس مهره (Arch).
الف) جسم مهره (تنه) (Body) : استوانه‌ای شکل است، در تحمل وزن نقش داشته و بخش قدامی مهره را تشکیل می‌دهد.
ب) قوس مهره‌ای (Vertebral.Arch) : از قسمت‌های زیر تشکیل شده است؛
۱- یک جفت پایه (Pedicles) : به سطح خلفی تنه متصل شده به سمت عقب و خارج امتداد می‌یابند (شکل ۱۳-۲). در بالا و پایین پایه‌ها، بریدگی‌های مهره‌ای فوقانی و تحتانی قرار دارند که در زمان روی هم قرار گرفتن دو مهره تشکیل سوراخ بین مهره‌ای (Intervertebral Foramen) را می‌دهند که محل خروج عصب نخاعی است.
۲- یک جفت تیغه (Lamina) : قسمت‌های خلفی طرفی قوس مهره‌ای را تشکیل می‌دهند.
سوراخ مهره‌ای (Vertebral Foramen) : بین جسم مهره در جلو و قوس مهره‌ای در عقب تشکیل می‌گردد. از روی هم قرار گرفتن سوراخ مهره‌ای، مهره‌های نواحی مختلف کانال مهره‌ای یا کانال نخاعی (Spinal Canal) تشکیل می‌گردد که محل قرار گیری نخاع و پرده‌های پوشاننده‌ی آن است. بر روی قوس مهره‌ای ۷ زائده به نام‌های زوائد عرضی، زوائد مفصلی فوقانی، زوائد مفصلی تحتانی و زائده خاری قرار دارند.
زوائد عرضی (Transverse process) : از محل اتصال پایه و تیغه به طرفین کشیده می‌شوند.
زوائد مفصلی فوقانی (sup. Articular process) : در محل اتصال پایه و تیغه به سمت بالا کشیده شده و با زائده مفصلی تحتانی مهره‌ی بالایی مفصل می‌گردند.

زوائد مفصلی تحتانی (Inf.Articular process) : در محل اتصال پایه و تیغه به سمت پایین کشیده شده و با زائده مفصلی فوقانی مهره‌ی پایینی مفصل می‌گردند.

زائده خاری (Spinous process) : در محل اتصال لامیناها زائده‌ای به سمت عقب کشیده شده است. این زائده را زائده خاری گویند. این زائده محل اتصال عضلات حرکت‌دهنده ستون مهره‌ها می‌باشند.

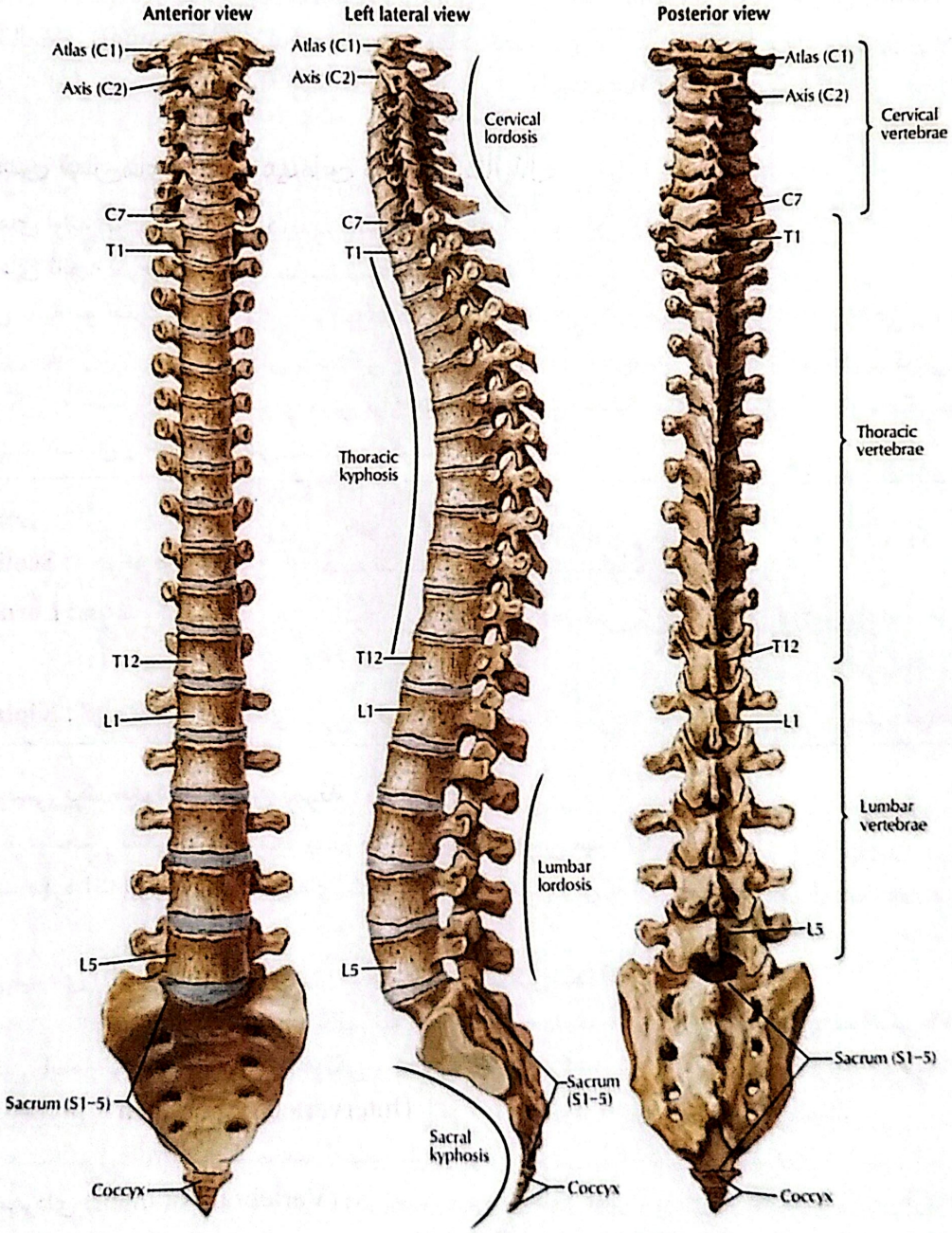

شکل ۱۲-۲. ستون مهره‌ای از نماهای مختلف

❖ مهره‌های گردنی

مهره‌های گردنی را به دو دسته نمونه (Typic) و غیرنمونه (Atypic) تقسیم می‌کنند. ویژگی مشترک تمام مهره‌های گردنی که آنها را از سایر مهره‌های نواحی دیگر مستثنی می‌کند، وجود سوراخ عرضی در ریشه زوائد عرضی است. مهره‌های

typic ، سوراخ مهره‌ای سه‌گوش و بزرگ، زائده خاری دوشاخه دارند. مهره‌های C3 تا C6 جزء مهره‌های نمونه هستند.

❖ مهره‌های غیرنمونه گردنی (Atypical Cervical Vertebral)

◄ اطلس C1 (Atlas)

فاقد تنه ، تیغه و پایه است. دارای دو توده طرفی است که از طرف جلو توسط قوس قدامی و از طرف عقب توسط قوس خلفی به یکدیگر اتصال یافته و یک حلقه استخوانی را می‌سازند. قوس خلفی طویل‌تر بوده و در وسط سطح خلفی آن تکمه‌ی خلفی قرار دارد. در سطح فوقانی توده‌های طرفی ۲ سطح مفصلی لوبیایی شکل جهت مفصل شدن با کندیل‌های استخوان پس‌سری وجود دارد. سطح تحتانی توده‌های طرفی با زوائد مفصلی فوقانی دومین مهره‌ی گردن مفصل می‌گردد.

◄ آسه C2 (Axis)

مهمترین ویژگی آن وجود یک زائده دندانی {(Odontoid Process) (Dens)} بر روی تنه است. سایر ویژگی‌های آن عبارتند از :

الف. رویه‌های مفصل فوقانی در طرفین Dens قرار داشته و با رویه‌های مفصل تحتانی توده‌های طرفی اطلس مفصل می‌شوند.

ب. زائده خاری قوی و در انتها دو شاخه است.

ج. تیغه‌ها ضخیم‌تر از لامیناهای سایر مهره‌های گردنی هستند.

د. زوائد عرضی کوچک

◄ مهره برجسته C7 (Vertebral Prominence)

ویژگی انحصاری آن، داشتن زائده خاری بلند است. این زائده در انتها برخلاف سایر مهره‌های گردنی دو شاخه نیست و از روی پوست قابل لمس بوده به همین دلیل مهره برجسته نامیده می‌شود.

❖ مهره‌های سینه‌ای (Tharacic Vertebra)

ویژگی عمومی مهره‌های سینه‌ای: داشتن سطح مفصلی بر روی سطوح طرفی تنه‌ی مهره می‌باشد. تعداد این مهره‌ها ۱۲ عدد بوده ، T2 تا T8 نمونه و ۱۲و ۱۱، T۱۰ ، T۹ ، T۱ غیر نمونه می‌باشند.

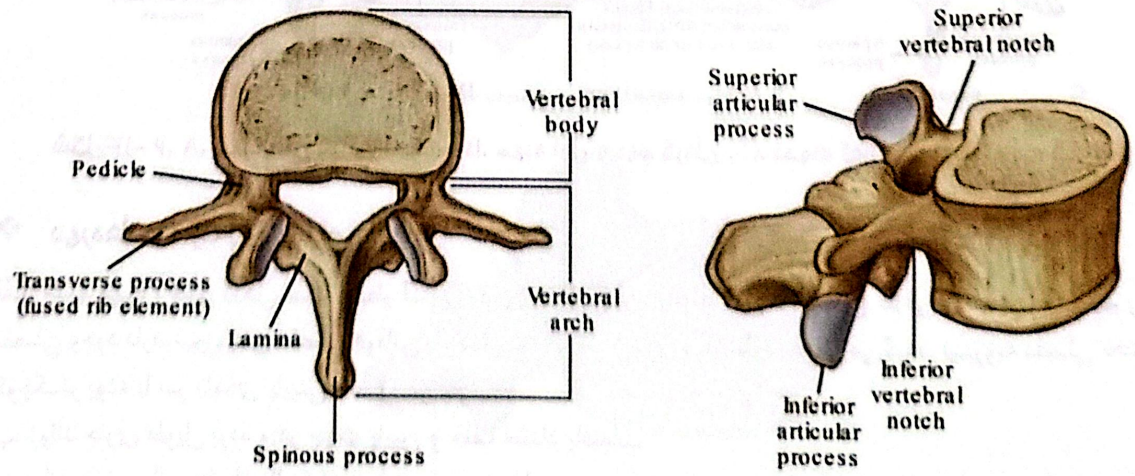

شکل ۱۳- ۲. نمای فوقانی و طرفی یک مهره‌ی نمونه

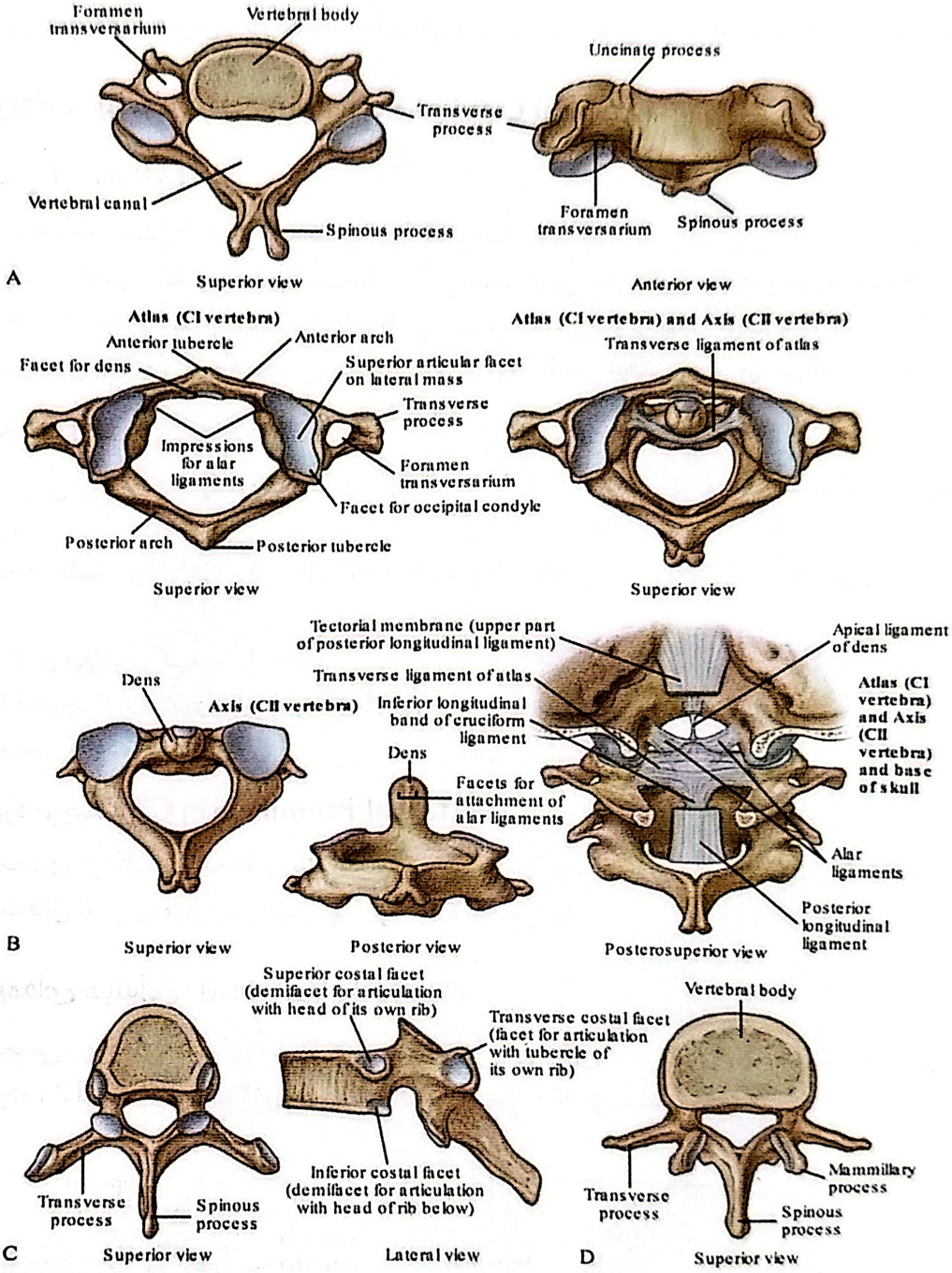

شکل۱۴- ۲. A. مهره های گردنی نمونه ، B. مهره اول و دوم گردنی ، C. نمونه توراسیک ، D. نمونه کمری

❖ مهره‌های سینه‌ای نمونه

الف. جسم مهره ، قلبی شکل است و قطر قدامی خلفی و طرفی آن برابرند. بر روی سطوح طرفی جسم مهره دو نیم رویه مفصلی وجود دارد. نیم‌رویه‌ی مفصلی فوقانی بزرگ‌تر بوده با سر دنده‌ی هم‌شماره مفصل می‌گردد، نیم‌رویه مفصلی تحتانی کوچک‌تر بوده با سر دنده‌ی پایینی مفصل می‌شود.

ب. زوائد خاری طویل بوده و در جهت پایین و خلف امتداد یافته‌اند.

ج. زواند عرضی از محل اتصال تیغه و پایه به سمت خارج برجسته شده‌اند. در سطح قدامی هر زائده عرضی نزدیک‌تر به رأس آن، یک رویه مفصلی جهت مفصل شدن با تکمه‌ی دنده‌ی هم شماره وجود دارد.

❖ مهره‌های سینه‌ای غیر نمونه

اولین مهره‌ی سینه‌ای T1 : دارای یک رویه مفصلی کامل در بالا است که با سر دنده‌ی اول مفصل می‌گردد و نیز دارای یک رویه مفصلی ناقص در پایین است که با سردنده‌ی دوم مفصل می‌شود.

نهمین مهره‌ی سینه‌ای T9 : دارای یک رویه مفصلی ناقص برای سر دنده‌ی نهم می‌باشد.

دهمین مهره‌ی سینه‌ای T10 : دارای یک رویه مفصلی کامل برای سر دنده‌ی دهم است که در بخش فوقانی سطوح طرفی جسم مهره قرار دارد.

یازدهمین مهره‌ی سینه‌ای T11 : وجود یک رویه‌ی مفصلی کامل بر روی سطوح طرفی جسم مهره که بیشتر بر روی بخش فوقانی پدیکل (Pedicle) قرار دارد. زواید عرضی فاقد رویه مفصلی جهت مفصل شدن با تکمه‌ی دنده است. زیرا اصولاً دنده‌ی ۱۱ تکمه ندارد.

دوازدهمین مهره‌ی سینه‌ای T12 : وجود یک رویه‌ی مفصلی بر روی سطوح طرفی تنه که بیشتر بر روی بخش تحتانی پدیکل قرار دارد. زوائد عرضی کوتاه و دارای ۳ تکمه فوقانی، میانی و تحتانی است. همچنین زواید عرضی فاقد رویه مفصلی است (شکل ۱۵-۲).

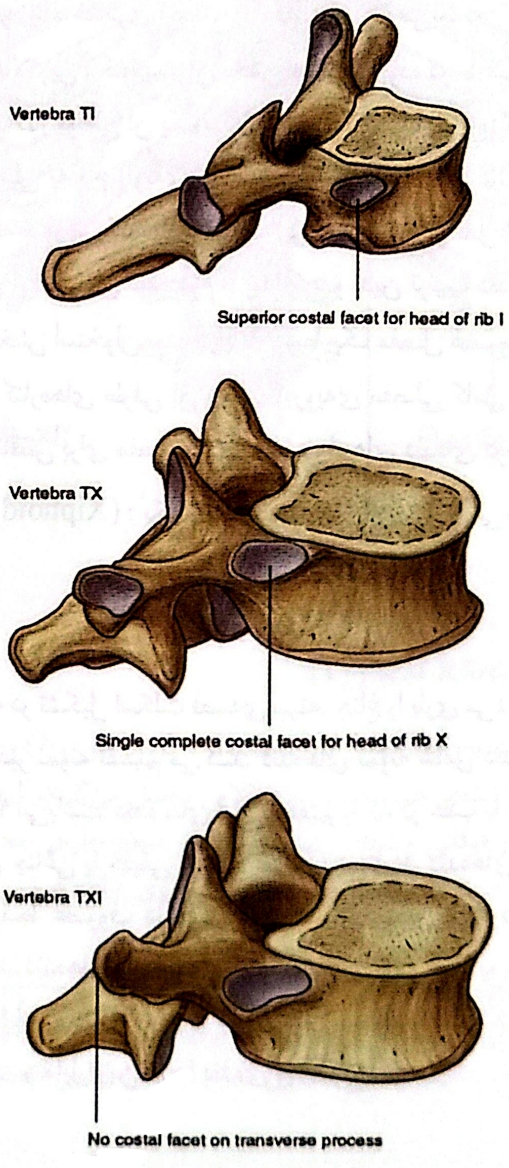

شکل ۱۵-۲. نماهای مختلف مهره‌های کمری

❖ مهره‌های کمری (Lumbar Vertebra)

ویژگی‌های عمومی مهره‌های کمری

الف) داشتن زوائد فرعی (Accessory Process) : این زوائد در خلف ریشه‌ی زوائد عرضی قرار دارند (شکل ۱۳-۲).
ب) داشتن زوائد پستانی (Mammilary Process) : این زوائد در کنار خلفی زوائد مفصلی فوقانی قرار دارند. تعداد این مهره‌ها ۵ عدد بوده L5 غیر نمونه، L4 تا L1 نمونه است.

مهره‌های کمری نمونه

به طوری ؛ جسم کلیوی شکل، زوائد خاری کوتاه، ضخیم و چهارگوش، سوراخ مهره‌ای سه‌گوش دارند.

❖ استخوان جناغ سینه

یک استخوان پهن خنجری شکل است که در بخش قدامی میانی قفسه‌ی سینه قرار گرفته است. دارای ۳ بخش دسته (Manubrium) ، تنه (Body) و زائده خنجری (Xiphoid Process) می‌باشد.

الف) دسته (Manubrium): بالاترین و ضخیم‌ترین بخش استخوان بوده در طرفین با استخوان ترقوه و غضروف‌های دنده‌ای اول و دوم مفصل می‌گردد. کنار فوقانی آن یک بریدگی عمیق است به نام بریدگی فوق جناغی (Supra sternal notch) ، کنار تحتانی آن در محلی به نام زاویه‌ی جناغی یا لوئیس (Sternal. Angle) با تنه‌ی استخوان مفصل می‌گردد. این زاویه در زیر پوست به صورت یک بخش تحدب (برآمدگی) به جلو قابل لمس بوده و از نظر آناتومی سطحی این اهمیت را دارد که با پیدا شدن آن می‌توان دنده دوم را پیدا کرد و بدین ترتیب دنده‌ها را به ترتیب شماره‌گذاری نمود.

ب) تنه (Body) : طویل‌ترین بخش استخوان بوده در بالا توسط یک مفصل غضروفی به دسته‌ی استخوان و در پایین با زائده خنجری مفصل می‌گردد. کناره‌های طرفی آن دارای ۴ رویه‌ی مفصلی کامل برای مفصل شدن با غضروف‌های دنده‌ای ۶ - ۳ و دو رویه مفصلی ناقص برای مفصل شدن با غضروف‌های دنده‌ای دوم و هفتم می‌باشد.

ج) زائده خنجری (Xiphoid process) : یک زائده یک شاخه یا دو شاخه می‌باشد که در برابر تنه‌ی مهره‌ی T9 قرار دارد.

❖ دنده‌ها (Ribs)

دوازده جفت استخوان پهن بوده که در تشکیل اسکلت قفسه‌ی سینه، جناغ را یاری می‌دهند. دنده‌ها را بر اساس ویژگی‌های ساختمانی به دو دسته‌ی نمونه و غیر نمونه تقسیم می‌کنند. دنده‌های نمونه شامل دنده‌های ۹ ـ ۳ و دنده‌های غیرنمونه شامل دنده‌های ۱۲، ۱۱، ۱۰، ۲ و ۱ می‌باشند. دنده های اول تا هفتم را که در عقب با مهره‌های سینه‌ای و در جلو با جناغ مفصل می‌گردند دنده‌های مهره‌ای جناغی یا حقیقی (True Ribs) می‌نامند. دنده‌های هشتم، نهم و دهم را که در عقب با مهره‌های سینه‌ای و در جلو توسط غضروف دنده‌ی هفتم به جناغ متصل می‌گردند را دنده‌های مهره‌ای غضروفی (Vertebro chondral) می‌نامند. دنده‌های یازدهم و دوازدهم را که تنها در عقب به مهره‌های سینه‌ای مفصل می‌گردند و در جلو آزادند را دنده‌های مواج یا آزاد (Free Ribs) می‌نامند. دنده‌های ۱۲ ـ ۸ دنده‌های کاذب (False Ribs) نام دارند. طویل‌ترین دنده، دنده‌ی هفتم و مایل‌ترین آن‌ها دنده‌ی نهم می‌باشد.

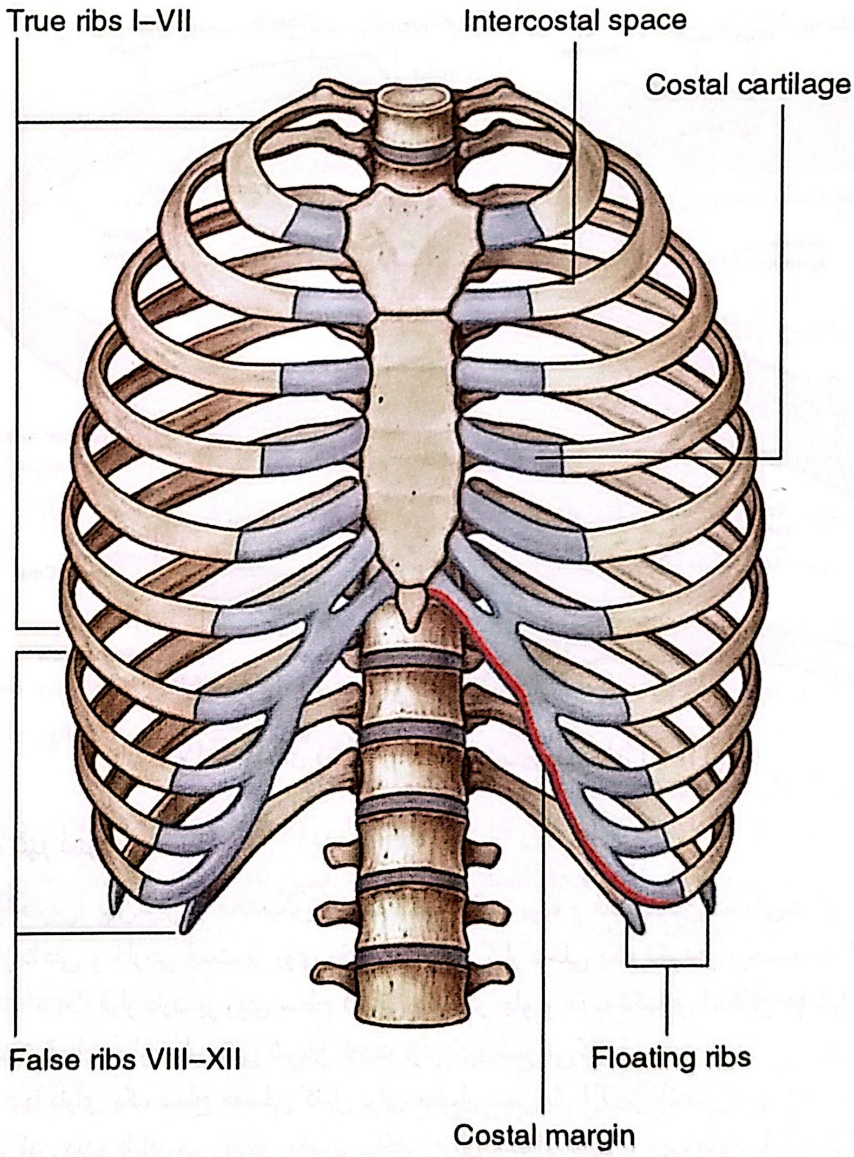

شکل ۱۶-۲. قفسه‌ی سینه

❖ ویژگی دنده‌های نمونه (Typical Ribs)

الف. انتهای خلفی (Post End) : این انتها شامل سر (Head) ، گردن (Neck) و تکمه (Tubercle) می‌باشد. سر، دارای دو رویه‌ی مفصلی بوده که با دنده‌ی هم‌شماره و دنده بالایی مفصل می‌گردد. گردن، سر را به تنه وصل کرده دارای دو سطح داخلی و خارجی و دو کنار فوقانی و تحتانی است. تکمه در سطح خارجی محل اتصال گردن و تنه‌ی دنده قرار دارد. تکمه دارای یک رویه مفصلی است که با سطح مفصلی واقع بر روی زائده عرضی مهره‌ی هم‌شماره مفصل می‌گردد (۱۷- ۲).

ب. بخش میانی (تنه) : نازک و پهن بوده، بر روی محور طولی خود پیچیده است. دارای دو سطح داخلی و خارجی و دو کنار فوقانی و تحتانی است. در بخش میانی از سطح داخلی، در نزدیکی کنار تحتانی ناودان دنده‌ای (Groove Costal) قرار دارد. این ناودان جایگاه عروق و اعصاب بین دنده‌ای است. انتهای قدامی تنه (Ant End) به غضروف دنده‌ای مربوطه متصل می‌گردد.

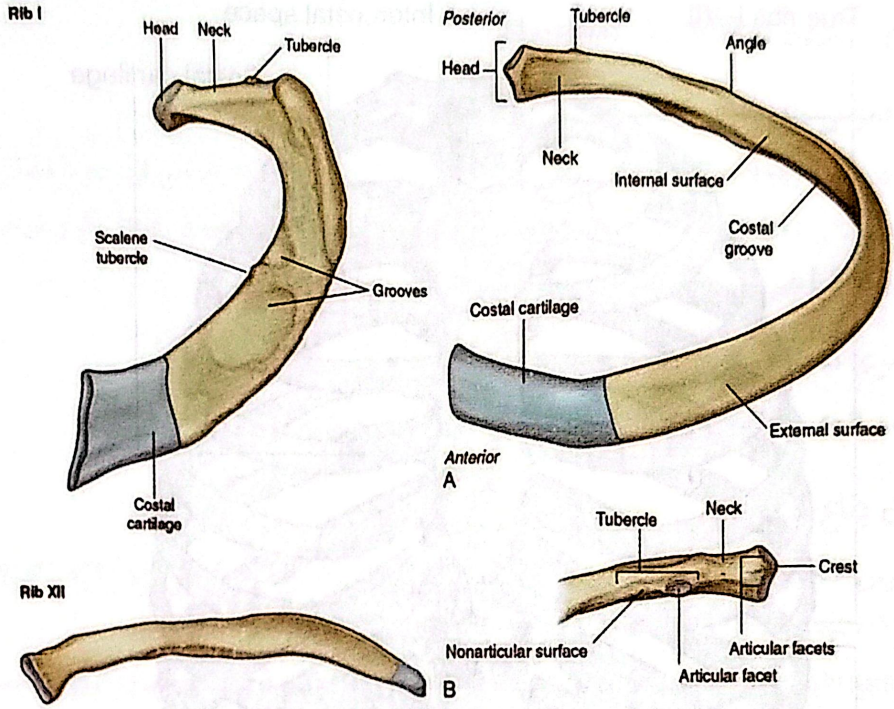

شکل ۱۷-۲. دنده‌ی نمونه (راست) و نمای دنده‌های ۱ و ۱۲ (چپ)

❖ دنده‌های غیر نمونه

دنده‌ی اول: کوتاه‌ترین، پهن‌ترین و محدب‌ترین دنده است. تخت بوده و فاقد ناودان دنده‌ای.دارای دو سطح فوقانی و تحتانی و دو کنار داخلی و خارجی است. بر روی بخش میانی از کنار داخلی یک تکمه‌ی برجسته به نام تکمه‌ی نردبانی (Scalene Tubercle) قرار دارد. بر روی سطح فوقانی دنده در جلو و عقب تکمه‌ی اسکالن دو شیار قرار دارد. از شیار جلویی ورید تحت ترقوه‌ای و از شیار عقبی شریان تحت ترقوه‌ای عبور می‌کند.

سر دنده‌ی اول: تنها دارای یک سطح مفصلی کامل برای مفصل شدن با T1 می‌باشد.

دنده‌ی دوم: سر این دنده دارای دو رویه‌ی مفصلی ناقص برای مفصل شدن با مهره‌های T1 و T2 است. طول این دنده دو برابر دنده‌ی اول است و دارای سطوح فوقانی خارجی و تحتانی داخلی است.

دنده‌ی دهم: سر این دنده دارای یک رویه‌ی مفصلی کامل برای مهره‌ی T10 است.

دنده‌های ۱۲ و ۱۱: این دنده‌ها فاقد تکمه و ناودان دنده‌ای می‌باشند. اختلاف این دو دنده در این است که دنده ۱۱ ناودان و ستیغ دنده‌ای نامحسوسی دارد و دنده ۱۲ فاقد آن است.

◄ استخوان‌بندی اندام فوقانی و تحتانی

اندام فوقانی به ترتیب توسط کمربندهای شانه‌ای (Shoulder Girdle) و لگنی (Pelvic Girdle) به اسکلت محوری متصل می‌گردند. کمربند شانه‌ای شامل دو استخوان ترقوه و کتف و کمربند لگنی شامل دو استخوان هیپ است.

جدول ۲-۳: خصوصیات بارز کمربند شانه‌ای و کمربند لگنی

کمربند شانه‌ای	کمربند لگنی
از دو استخوان مجزا به نام‌های اسکاپولا و کلاویکل تشکیل شده است.	از دو استخوان هیپ تشکیل شده که هریک از استخوانها از ۳ قسمت پوبیس، ایسکیوم و ایلیوم می‌باشد.
با ستون مهره‌ها مفصل نمی‌شوند.	با ستون مهره‌ها (ساکروم) مفصل می‌گردد.

مفصل قدامی ندارند، دو کلاویکل تنها توسط رباط به یکدیگر متصل می‌گردند.	در جلو مفصل شده سمفیز پوبیس را می‌سازند.
مفصل استخوان اسکاپولا با بازو کم‌عمق بوده که اجازه‌ی حرکات وسیع الطیف را می‌دهد.	مفصل استخوان ران با هیپ عمیق بوده که حرکت را محدود می‌کند.
مفصل ترقوه با جناغ (اسکلت محوری) نسبتاً کوچک و متحرک است.	مفصل هیپ با ساکروم (اسکلت محورهای) نسبتاً بزرگ، با حرکت محدود است.

❖ کمربند شانه‌ای (Shoulder Girdle)

◄ کتف (Scapula)

یک استخوان پهن، تخت و سه گوش است که در قسمت خلفی طرفی اسکلت توراکس (قفسه‌ی سینه) بر روی دنده‌های دوم تا هفتم قرار دارد. سطوح : قدامی (دنده‌ای) ، خلفی کناره‌ها : فوقانی ، داخلی و خارجی زوایا : خارجی ، فوقانی ، تحتانی زوائد : خاری ، کوراکوئید (غرابی) ، آکرومیون

۱- سطوح (Surfaces)

- سطح قدامی : مقعر بوده و دارای خطوط طولی است. دو سوم داخلی این سطح فرو رفته بوده حفره‌ی تحت کتفی (Subscapular Fossa) نام دارد. این حفره محل اتصال عضله‌ی تحت کتفی است. حاشیه‌ی داخلی سطح قدامی ضخیم شده و محل اتصال عضله‌ی دندانه‌ای قدامی است (شکل ۱۸-۲).
- سطح خلفی : توسط خار کتف به دو بخش فوق خاری و تحت خاری (supra & infra spinatous fossa) تقسیم می‌گردد. حفرات فوق خاری و تحت خاری محل اتصال عضلاتی به همین نام هستند. حاشیه‌ی خارجی این سطح محل اتصال عضلات گرد بزرگ و کوچک است.

۲- کناره‌ها (Borders)

- کنار فوقانی : کوتاه‌ترین کنار کتف است. روی این کنار بریدگی فوق کتفی (suprascapular notch) روئیت می‌گردد. این بریدگی توسط رباط عرضی کتفی تبدیل به سوراخ می‌گردد.
- کنار خارجی: ضخیم و محکم است در حد فوقانی این کنار تکمه‌ی مثلث‌شکلی به نام تکمه‌ی تحت دوری (Infra glenoid Tubercle) واقع شده که محل اتصال سر دراز عضله سه سر بازویی است.
- کنار داخلی: بلندترین کنار کتف است از بالا به پایین محل اتصال عضلات بالابرنده کتف، متوازی‌الاضلاع کوچک و بزرگ است.

۳- زوایا (Angles)

زاویه‌ی خارجی را سر استخوان نیز می‌نامند. این زاویه از برخورد کناره‌های فوقانی و خارجی تشکیل شده و حفره‌ی مفصلی کم‌عمقی به نام حفره‌ی دوری (Glenoid Fossa) در آن واقع شده است. سر استخوان بازو داخل این حفره قرار گرفته، مفصل شانه (Shoulder Joint) را می‌سازد. در بالای حفره‌ی دوری تکمه‌ی کوچکی به نام تکمه‌ی فوق دوری (Supra Glenoid. tubercle) دیده می‌شود که محل اتصال سر دراز عضله‌ی دو سر بازویی است.

۴- زوائد (Process)

الف) زائده خاری (spinous Process) : یک زائده بزرگ و مثلثی شکل است. کنار قدامی آن به سطح خلفی استخوان چسبیده و کنار خلفی آن ضخیم و آزاد بوده و ستیغ (Crest) نامیده می‌شود.
ب) زائده آخرومی (acromion Process) : از ادامه‌ی خار کتف به سمت جلو و خارج ایجاد می‌گردد. این زائده با انتهای

خارجی ترقوه مفصل می‌گردد.

ج) زائده غرابی (Coracoid process) : زائده قلابی شکلی است که بر روی کنار فوقانی استخوان قرار دارد. این زائده به جلو و کمی خارج کشیده شده و بلافاصله در زیر ترقوه قابل لمس است.

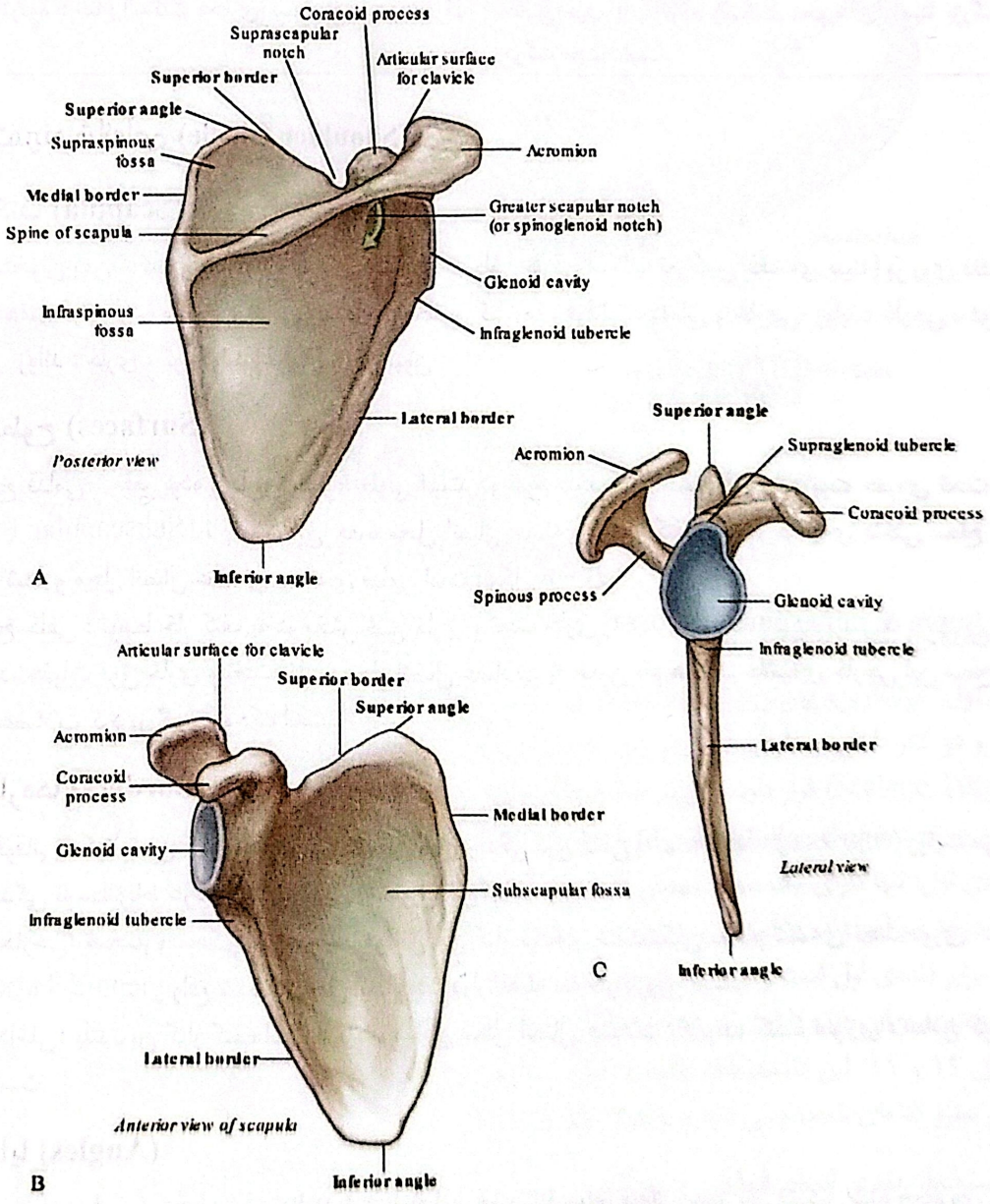

شکل ۱۸-۲. نمای قدامی ـ خلفی و طرفی اسکاپولا

❖ استخوان ترقوه (Clavicle)

تنها استخوانی است که تنه را به اندام فوقانی متصل می‌کند. اندام فوقانی را از تنه فاصله داده و موجب می‌گردد حرکات اندام فوقانی به راحتی و با آزادی زیادی انجام گیرد. این استخوان در تمام طول خود قابل لمس بوده و از نظر شکل ظاهری S شکل است. دارای یک بخش میانی استوانه‌ای شکل بنام تنه و دو انتهای داخلی و خارجی است (شکل ۱۹-۲).

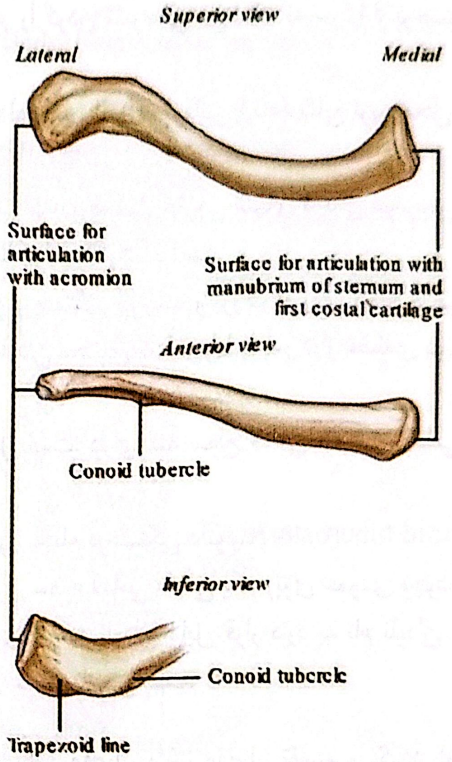

شکل ۱۹-۲. استخوان کلاویکول

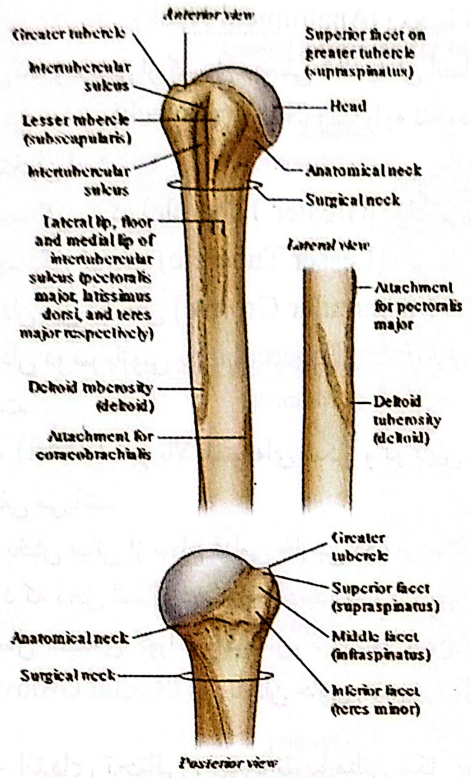

شکل ۲۰-۲. انتهای فوقانی استخوان بازو

ثلث خارجی تنه تخت بوده و به جلو تقعر دارد، در حالی که دو ثلث داخلی استوانه‌ای بوده و دارای یک تحدب قدامی است. ثلث خارجی دارای یک سطح فوقانی و یک سطح تحتانی و دو کنار قدامی و خلفی است. بر روی سطح تحتانی ۱/۳ خارجی برجستگی قابل تشخیصی به نام تکمه مخروطی (Conoid Tubercle) و یک خط خشن به نام خط ذوزنقه‌ای (Trapezoid line) وجود دارد. در ثلث میانی از سطح تحتانی تنه، ناودان کم عمقی برای اتصال عضله کوچکی به نام عضله‌ی تحت ترقوه‌ای وجود دارد. این ناودان را تحت ترقوه‌ای (Subclavian groove) می‌نامند. انتهای داخلی استخوان چهارگوش بوده و با بریدگی ترقوه‌ای دسته‌ی جناغ مفصل می‌گردد. (مفصل استرنو کلاویکولار) انتهای خارجی تخت بوده و با زائده آکرومیون اسکاپولا مفصل می‌شود.

نکته بالینی

شایع‌ترین محل شکستگی ترقوه در محل اتصال ۲/۳ داخلی و ۱/۳ خارجی است. موقعیت زیرجلدی ترقوه میزان شکستگی‌های ترقوه را افزایش می‌دهد. اغلب شکستگی‌های ترقوه در زمان سقوط بر روی شانه یا سقوط بر روی دست باز (Outstrech Hand) رخ می‌دهد.

❖ استخوان بازو (Humerus)

یکی از استخوان‌های دراز است که دارای یک تنه و دو انتهای فوقانی و تحتانی می‌باشد. در بالا با اسکاپولا و در پایین با استخوانهای ساعد مفصل می‌گردد.

۱- انتهای فوقانی : شامل سر ، گردن (تشریحی و جراحی) و برجستگی‌های کوچک و بزرگ می‌باشد (شکل ۲۰-۲).

سر (Head) : تقریباً به اندازه ثلث یک کره است، متوجه بالا و داخل بوده و با حفره گلنوئید اسکاپولا مفصل شانه را می‌سازد.

گردن تشریحی (Anatomical Neck) : محیط قاعده‌ی سر را گردن تشریحی می‌نامند که سر را از برجستگی‌ها جدا می‌کند و بخشی از کپسول مفصلی شانه به آن اتصال می‌یابد.
گردن جراحی (Surgical Neck) : سر را به تنه وصل می‌کند (مرز بین انتهای فوقانی با تنه). شایع ترین محل شکستگی استخوان است.
برجستگی بزرگ (Greater Tubercle) : یک برجستگی است که در قسمت خارجی انتهای فوقانی هومروس قرار دارد.
برجستگی کوچک (Lesser Tubercle) : در جلو و داخل استخوان واقع شده است.
ناودان بین تکمه‌ای (Intertubercular Groove) : بین دو برجستگی کوچک و بزرگ بر روی سطح قدامی خارجی، ناودان دو سر بازویی یا (Inter Tubercular) قرار دارد. این ناودان محتوی وتر مربوط به سر دراز عضله‌ی دو سر بازویی است.
تنه (Shaft) : در بالا استوانه‌ای شکل و در پایین مثلثی شکل است. دارای سه سطح قدامی خارجی ، قدامی داخلی و خلفی می‌باشد.
در بخش میانی از سطح قدامی خارجی یک برجستگی V شکلی به نام برجستگی دلتوئید (Deltoid tuberosity) قرار دارد که محل اتصال عضله‌ی دلتوئید است. در همین حد، بر روی سطح قدامی داخلی یک زبری عمودی وجود دارد محل اتصال عضله‌ی کوراکوبراکیالیس. در وسط سطح خلفی استخوان یک ناودان مایل قرار دارد به نام ناودان زنداعلایی (Radial Groove) این ناودان حاوی عصب رادیال و شریان عمقی بازویی است.

۲- انتهای تحتانی : پهن و تقریباً مثلثی شکل بوده و به دو بخش مفصلی و غیر مفصلی تقسیم می‌گردد (شکل ۲۱-۲).

بخش مفصلی (Condyle) : شامل لقمه (Capitulum) و قرقره (Trochlea) می‌باشد. قرقره با حفره‌ی قرقره‌ای استخوان زند زیرین (ulna) و لقمه با سر استخوان زندزبرین (Radius) مفصل می‌گردد (شکل ۲۱-۲).
بخش‌های غیر مفصلی : شامل ۱ـ اپیکوندیل‌های داخلی و خارجی ۲ـ دوکنار فوق کندیلی (condylar.Ridge Supra) داخلی و خارجی ۳ـ سه حفره‌ی آرنجی، رادیال و منقاری است.

- اپیکوندیل داخلی بزرگ‌تر بوده و در کنار داخلی آرنج قابل لمس می‌باشد. این برجستگی محل اتصال عضلات قدام ساعد (خم کننده) است.
- اپیکوندیل خارجی در سمت خارج لقمه قرار داشته و محل اتصال عضلات خلف ساعد (بازکننده) می‌باشد.
- حفره‌ی آرنجی (Olercranon) ، بزرگ‌تر از حفره‌ی دیگر بوده در سطح خلفی استخوان بلافاصله در بالای قرقره قرار گرفته است.
- حفره‌ی رادیال (Radial Fossa) ، بر روی سطح قدامی استخوان بلافاصله در بالای لقمه قرار گرفته است.
- حفره‌ی منقاری (Coronoid Fossa) ، بلافاصله در سمت داخل حفره‌ی رادیال، در بالای قرقره قرار دارد.

در طی حرکات مفصل آرنج، زوائد استخوانهای ساعد درون این حفرات جای می‌گیرند.

نکته بالینی

- شایع‌ترین محل‌هایی که استخوان بازو دچار شکستگی می‌گردد عبارتند از : گردن جراحی، تنه و منطقه‌ی سوپراکندیلار.
- شکستگی‌های گردن جراحی در خانمهای مسن شایع‌تر و شکستگی‌های سوپراکندیلار در سنین کودکی شایعترند.

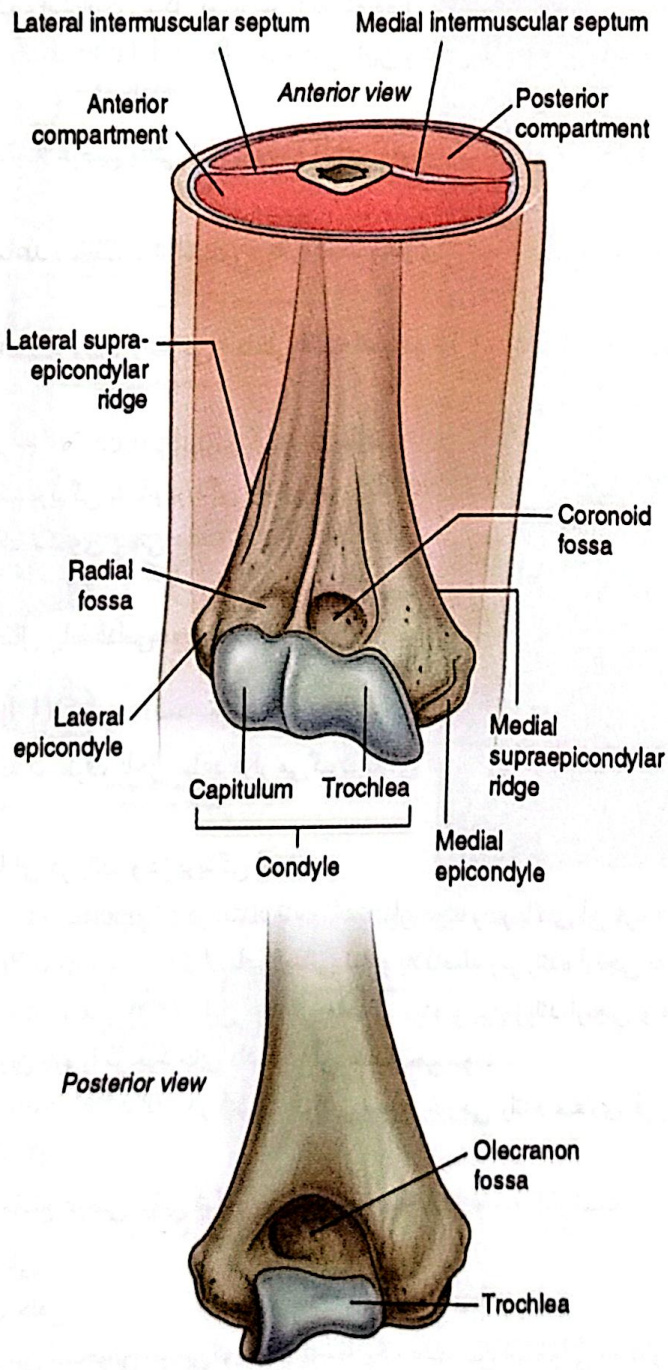

شکل ۲۱-۲. بالا : نمای قدامی انتهای تحتانی استخوان بازو ، پایین : نمای خلفی انتهای تحتانی استخوان بازو

❖ استخوانهای ساعد (Bones of Forearm)

◄ زند زبرین (Radius)

در خارج ساعد واقع شده دارای یک تنه و دو انتهای فوقانی و تحتانی است (شکل ۲۲-۲).

الف) انتهای فوقانی (Upper end) : شامل سر، گردن و برجستگی رادیال است.

۱ـ سر (Head) مدور است، سطح فوقانی آن فرو رفته است و با لقمه‌ی بازو مفصل می‌گردد.

۲ـ گردن (Neck) باریک و استوانه‌ای شکل بوده، سر را به تنه وصل می‌کند.
۳ـ برجستگی زندزبرینی (Radial Tuberosity) ، در بخش پایین و داخل سر واقع شده است ومحل اتصال وتر عضله‌ی دو سر بازو است.

ب) تنه (Shaft) : در مقطع عرضی مثلثی شکل بوده و دارای ۳ سطح قدامی، خلفی و خارجی و ۳ کنار داخلی ، قدامی و خلفی است.

ج) انتهای تحتانی ساعد : حجیم‌تر از انتهای فوقانی است و دارای ۵ سطح قدامی، خلفی، داخلی، خارجی و تحتانی است.

۱- سطح تحتانی دارای ۲ سطح مفصلی خارجی و داخلی است که با دو تا از استخوانهای مچ دست مفصل می‌گردند (ناوی و هلالی).
۲- سطح خارجی زائده نیزه‌ای (Styloid process) را می‌سازد.
۳- سطح داخلی دارای یک بریدگی به نام بریدگی زند زیرینی (Ulnar Notch) است که با سر اولنا مفصل می‌گردد.
۴- سطح خلفی دارای یک تکمه‌ی پشتی (Dorsal Tubercle) و چهار ناودان برای عبور وتر عضلات بازکننده مچ دست می‌باشد.
۵- سطح قدامی محل اتصال رباط قدامی مچ است.

◄ زند زیرین (Ulna)

یک استخوان دراز است که در طرف داخل ساعد قرار می‌گیرد. دارای دو انتهای فوقانی و تحتانی و یک بخش میانی به نام تنه است.

الف) انتهای فوقانی دارای دو زائده و دو بریدگی است.
۱ـ زائده آرنجی (Olecranon Process) : در امتداد تنه‌ی استخوان بوده و در بالای آن قرار دارد.
۲ـ زائده منقاری (Coronoid Process) : از انتهای فوقانی تنه و بلافاصله زیر زائده آرنجی به جلو کشیده شده است.
۳ـ بریدگی قرقره‌ای (Trochlear notch) : این بریدگی مفصلی بوده و بین زوائد آرنجی و منقاری تشکیل می‌گردد. برجستگی قرقره‌ای استخوان بازو را در خود جای داده و با آن مفصل می‌شود.
۴ـ بریدگی زندزبرینی (Radial Notch) : در قسمت فوقانی سطح خارجی زائده منقاری قرار داشته و با سر رادیوس مفصل می‌گردد (شکل ۲۳-۲).

ب) تنـه (Shaft) : در مقطع عرضی مثلثی شکل بوده و دارای سه سطح و سه کنار است.

سطوح : قدامی، خلفی، داخلی
کناره‌ها : خارجی، قدامی و خلفی
نکته : کنار خارجی را کنار بین استخوانی نیز می‌گویند که توسط یک غشاء بین استخوانی به کنار خلفی استخوان رادیوس متصل می‌شود.

ج) انتهای تحتانی : شامل سر و زائده نیزه‌ای (Styloid process) است و کوچک‌تر از انتهای فوقانی استخوانی می‌باشد. سر به صورت یک برآمدگی در پشت مچ لمس می‌گردد. زائده نیزه ای از قسمت خلفی داخلی انتهای تحتانی به طرف پایین کشیده شده است.

❖ استخوان‌های دست

این استخوانها در ۳ گروه استخوانهای مچ دست، کف دست و بند انگشتان مورد بررسی قرار می‌گیرند.

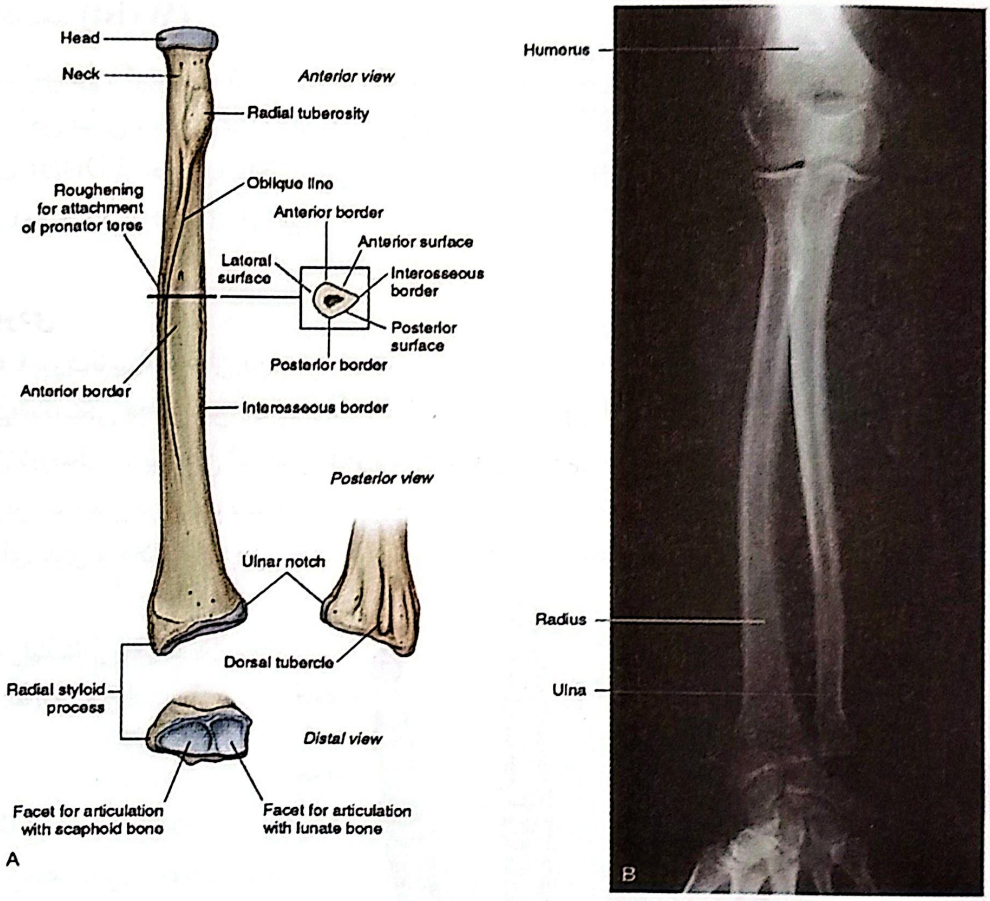

شکل ۲۲-۲.سمت راست: کلیشه رادیوگرافی ساعد. سمت چپ: استخوان رادیوس

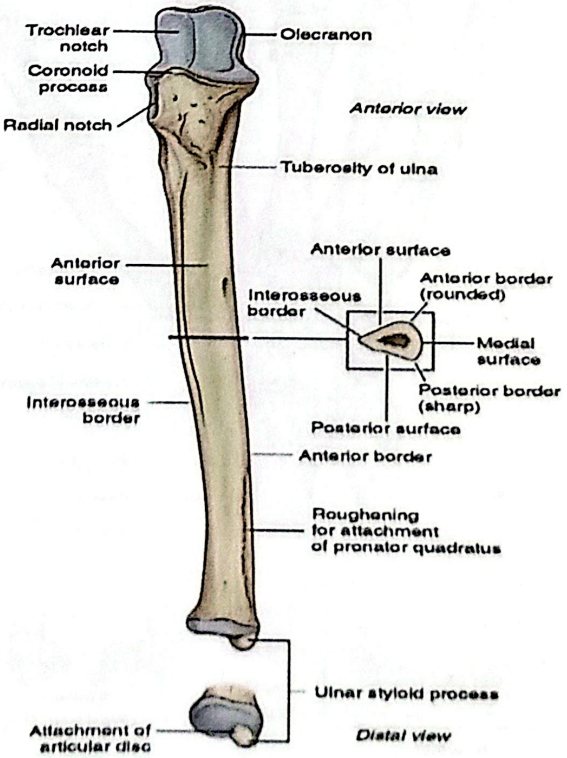

شکل ۲۳-۲.نمای قدامی استخوان اولنار

مچ دست (Wrist)

شامل هشت استخوان کوچک است که در دو ردیف پروگزیمال و دیستال قرار گرفته‌اند (شکل ۲۴-۲). ردیف Proximal از خارج به داخل شامل : ناوی (Scaphoid) / هلالی (Lunate) / هرمی (Triquetrum) / نخودی (Pisiform) است. ردیف Distal از خارج به داخل شامل : ذوزنقه‌ای (Trapezium) / شبه ذوزنقه‌ای (Trapezoid) / بزرگ (Capitate) / چنگکی (hamate) است.

نکات کاربردی

- Capitate بزرگ‌ترین استخوان مچ دست است.
- شایع‌ترین شکستگی در بین این استخوان‌ها مربوط به استخوان ناوی است.
- شایع‌ترین دررفتگی در بین این استخوان‌ها مربوط به استخوان هلالی است.
- کوچک‌ترین استخوان در ردیف دیستال شبه ذوزنقه‌ای است.
- استخوانهای ناوی و هلالی با انتهای تحتانی رادیوس مفصل شده، مفصل مچ دست را می‌سازند.

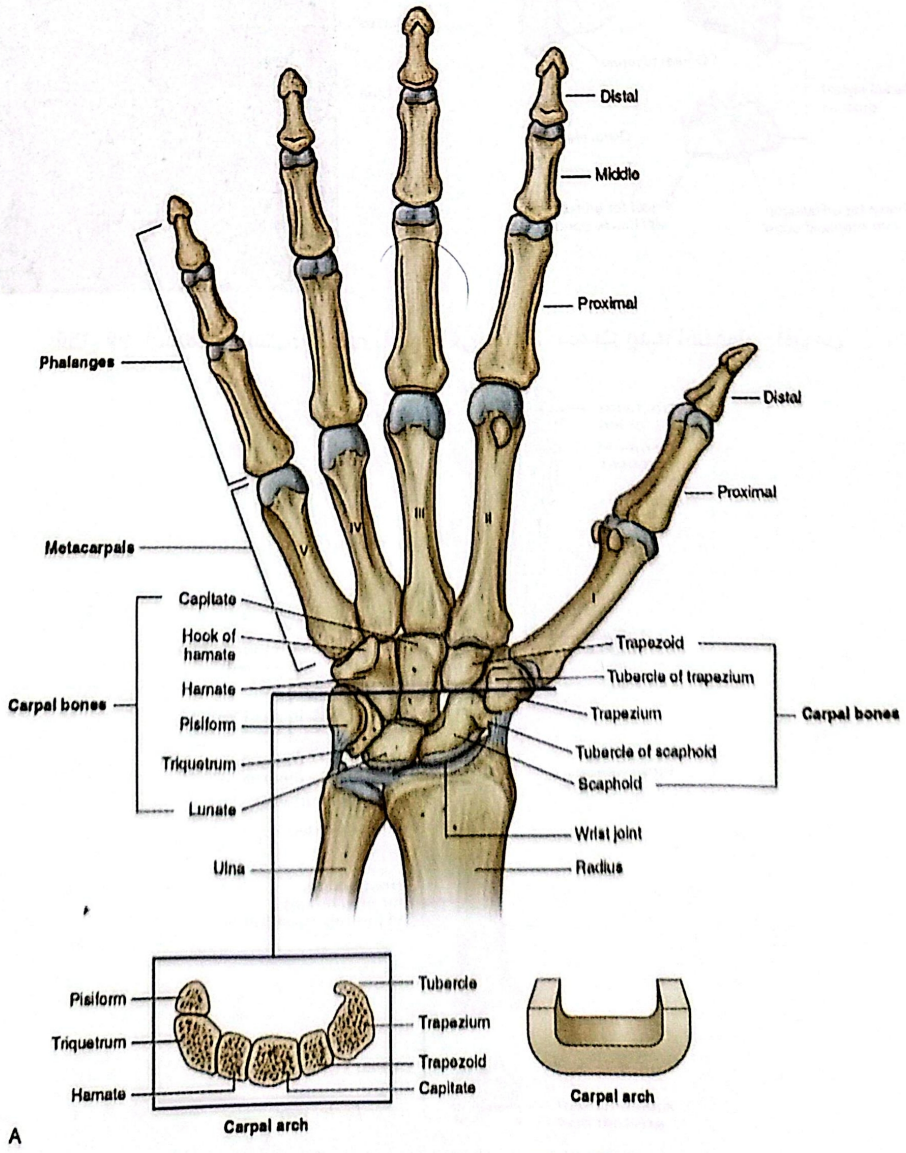

شکل ۲۴-۲. استخوان‌های دست

◄ استخوان‌های کف دست (Metacarpal Bones)

پنج استخوان دراز مینیاتوری بوده که شماره‌گذاری آن‌ها از خارج به داخل صورت می‌گیرد. هریک از آن‌ها دارای دو انتها و یک تنه است. انتهای پروگزیمال را (قاعده) و انتهای دیستال را رأس (Apex) می‌نامند.
متاکارپ اول: کوتاه‌ترین و ضخیم‌ترین استخوان کف دستی است.
متاکارپ دوم: درازترین استخوان کف دستی است.

◄ بندهای انگشتان (Phalanges)

در هر دست ۱۴ استخوان دراز به نام بند وجود دارد. بجز انگشت شست که دارای دو بند است مابقی دارای سه بند هستند. هربند دارای یک انتهای پروگزیمال (قاعده)، یک انتهای دیستال (رأس) و یک تنه می‌باشند. مفصل بین بند اول و دوم را مفصل PIP (Proximal inter phalangeal) و مفصل بین بند دوم و سوم را DIP (phalangeal Distal inter) گویند.

❖ اسکلت لگن (Pelvis)

اسکلت لگن از دو استخوان لگن (هیپ)، استخوان خاجی (ساکروم) و استخوان دنبالچه (کوکسیکس) تشکیل شده است. این اجزاء یک حفره‌ی استخوانی را به وجود می‌آورند که در آن برخی از احشاء شکمی و لگنی جای می‌گیرند.

◄ استخوان خاجی

پهن و مثلثی شکل بوده، از جوش خوردن ۵ مهره تشکیل می‌گردد. این استخوان در تشکیل جدار خلفی لگن حقیقی شرکت می‌کند و در طرفین از طریق مفصل ساکروایلیاک با استخوانهای هیپ مفصل می‌شود. این استخوان دارای یک قاعده، یک رأس و چهار سطح است (شکل ۲۵-۲).

الف. قاعده (Base) : توسط سطح فوقانی تنه اولین مهره‌ی ساکروم ساخته می‌شود. لبه‌ی قدامی مهره‌ی S1 به جلو برجسته شده و دماغه (Promontorium) نامیده می‌شود. در طرفین تنه پایکها و زوائد عرضی به تنه جوش‌خورده و دو توده طرفی به نام بالهای ساکروم (Ala) را تشکیل می‌دهند.
ب. رأس (Apex) : توسط سطح تحتانی مهره‌ی پنجم خاجی بوجود آمده است. این سطح دارای یک بخش بیضی شکل برای مفصل شدن با مهره‌ی اول دنبالچه است.

◄ سطوح استخوان

الف) سطح قدامی (لگنی) : مقعر و صاف است. در بخش میانی این سطح چهار خط عرضی دیده می‌شود که مربوط به محل جوش خوردن مهره‌های خاجی به یکدیگر است. این خطوط عرضی در طرفین محدود به سوراخ‌هایی هستند به نام سوراخ‌های ساکرال قدامی (Ant. sacral Foramen) یا سوراخ ساکروپلویک. این سوراخها با کانال خاجی ارتباط دارند و محل عبور شاخه‌ی قدامی اعصاب خاجی می‌باشند.
ب) سطح خلفی : محدب، زبر، خشن و نامنظم است. در بخش میانی آن ستیغ ساکرال میانی (crest Median sacral) قرار دارد که از جوش خوردن زوائد خاری مهره‌های خاجی ایجاد شده است.
از جوش خوردن زوائد مفصلی مهره‌های خاجی در هر طرف ستیغ خاجی بینابینی (intermediate sacral crest) تشکیل می‌گردد. خارج‌تر از ستیغ ساکرال بینابینی سوراخ‌های ساکرال خلفی (post.sacral foramen) قرار دارند که از آن‌ها شاخه‌های پشتی اعصاب خاجی خارج می‌شوند. در خارج سوراخ‌های ساکرال خلفی زوائد عرضی مهره‌های خاجی با یکدیگر جوش خورده ستیغ ساکرال طرفی (lateral sacral crest) را می‌سازند. در این سطح شکاف خاجی (Sacral hiatus) قرار دارد که دهانه تحتانی مجرای ساکرال را می‌سازد.

ج) سطوح طرفی : مثلثی شکل بوده و قاعده‌ی آن در بالا قرار دارد. قسمت فوقانی سطوح طرفی وسیع بوده و دارای یک سطح مفصلی بزرگ به نام رویه‌ی لاله گوشی (Auricular surface) است که با سطح مشابه خود از استخوان هیپ مفصل ساکروایلیاک را می‌سازد.

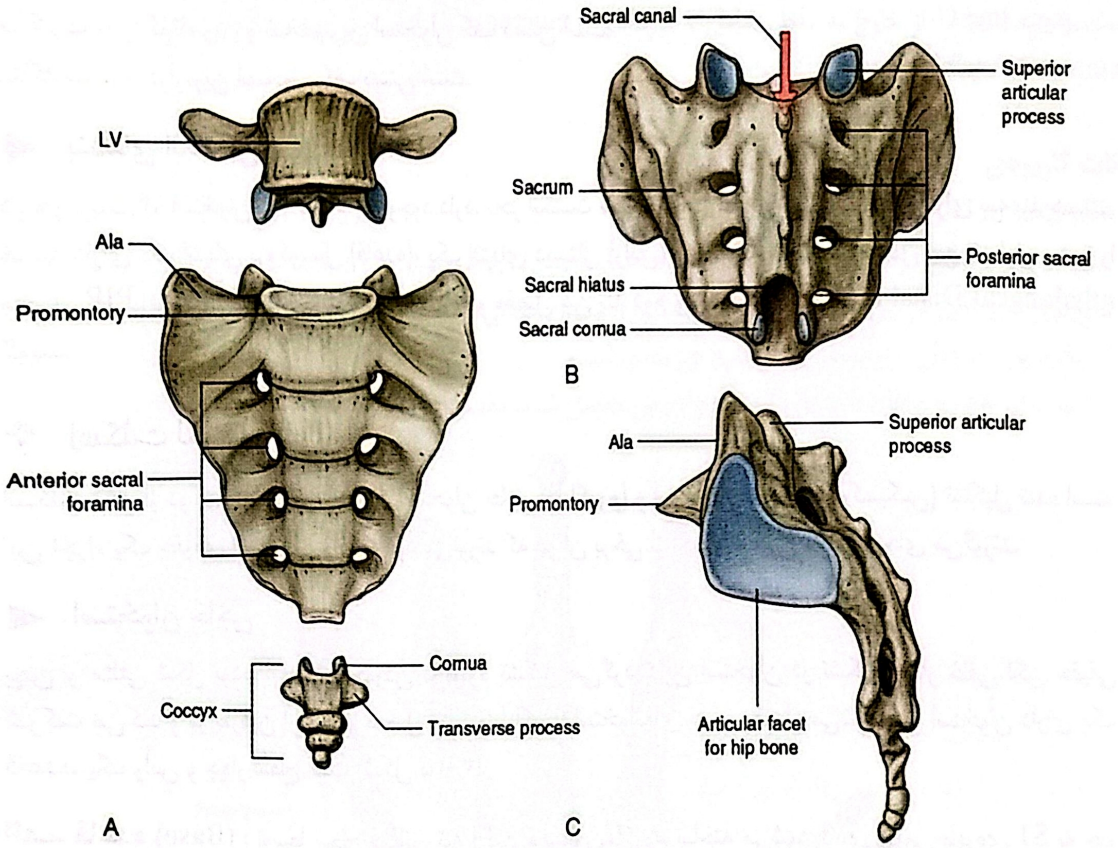

شکل ۲۵-۲. استخوان ساکروم، a) سطوح قدامی b) خلفی c) طرفی

❖ کانال خاجی (Sacral Canal)

از اجتماع سوراخ مهره‌های ساکروم ساخته شده و در مقطع سه گوش است. این کانال محتوی اعصاب نخاعی ساکرال و لایه‌های مننژ می‌باشد.

نکات بالینی

۱ـ لومباریزاسیون (Lumbarization) : گاهی ممکن است مهره‌ی اول خاجی به طور کامل یا ناقص از ساکروم جدا شده و به تنه‌ی L5 جوش بخورد. این حالت را لومباریزاسیون گویند.

۲ـ ساکرالیزاسیون (Sacralization) : گاهی ممکن است مهره‌ی L5 کاملاً به ساکروم جوش بخورد، یعنی ساکروم از شش مهره تشکیل شده است. این حالت را ساکرالیزاسیون گویند.

این دو حالت گاهی ممکن است موجب کمردرد یا (Low Back Pain) گردد.

◄ دنبالچه (Coccyx)

یک استخوان کوچک مثلثی شکل است که از چهار مهره‌ی تکامل نیافته تشکیل شده است. این استخوان دارای یک قاعده (سطح فوقانی اولین مهره‌ی دنبالچه) و یک رأس یا نوک (Tip) است. زوائد مفصلی فوقانی مهره‌ی اول دنبالچه در

طرفین قاعده، شاخهای دنبالچه را می‌سازند که با زوائد مفصلی تحتانی پنجمین مهره‌ی ساکروم مفصل می‌شوند.

❖ استخوان خاصره (بی‌نام) Hip (In naminate) bone

یک استخوان بزرگ و نامنظم بوده که از سه قطعه‌ی ایلئوم (تهیگاهی)، پوبیس (شرمگاهی)، ایسکیوم (نشیمنگاهی) تشکیل شده است. این سه قطعه در یک حفره‌ی فنجانی شکل به نام حقه (Acetabulum) با هم مفصل می‌گردند. پوبیس و ایسکیوم از طریق یک سوراخ به نام سوراخ سدادی (Obturator) از هم جدا می‌گردند. استخوان هیپ دارای دو سطح (داخلی و خارجی) و پنج کنار (فوقانی، تحتانی، قدامی، خلفی و داخلی) است (شکل ۲۶-۲).

الف) سطح خارجی ، دارای سه قسمت است: ۱ـ سوراخ سدادی (Obturator) ۲ـ حفره‌ی استابولوم (Acetabulum) ۳ـ سطح سرینی (Gluteal surface)

۱ـ سوراخ سدادی [(سوراخ بسته) (Obturator Foramen)] : در آقایان بزرگ‌تر و بیضی شکل و در خانم‌ها کوچک‌تر و مثلثی شکل می‌باشد. این سوراخ توسط غشاء اوبتوراتور پوشیده می‌شود و تنها سوراخ کوچکی در بالای آن باقی می‌ماند که کانال ابتوراتور نام دارد و از طریق آن عروق و اعصاب اوبتوراتور از لگن خارج و به اندام تحتانی راه می‌یابند.

۲ـ حفره‌ی استابولوم (Acetabulum fossa) : یک حفره‌ی عمیق فنجانی شکل و نیمه کروی است. لبه‌های این حفره در پایین از هم فاصله داشته، بریدگی استابولوم (Accetabular Notch) را می‌سازند. قسمت مرکزی و عمقی استابولوم غیر مفصلی بوده و حفره‌ی استابولولار (Accetabular Fossa) نامیده می شود. در حاشیه‌ی بخش مرکزی، سطح مفصلی هلالی شکلی به نام Lunate surface وجود دارد. این سطح با سر استخوان ران مفصل می‌گردد و مفصل هیپ را می‌سازد.

۳ـ سطح سرینی (Gluteal surface) : همان سطح خارجی ایلئوم بوده و توسط سه خط سرینی به چهار سطح کوچک‌تر تقسیم می‌شود. این سطح محل اتصال عضلات سرینی یا گلوتئال است.

ب) سطح داخلی ، این سطح توسط کنار داخلی استخوان به دو بخش فوقانی و تحتانی تقسیم می‌گردد. بخش فوقانی حفره‌ی ایلیاک نام داشته و بخش تحتانی شامل سطح خاجی لگنی و سوراخ سدادی است. حفره‌ی ایلیاک جداره‌های طرفی لگن کاذب را تشکیل داده و ۲/۳ فوقانی آن محل اتصال عضله‌ی ایلیاکوس است. سطح خاجی لگنی به سه قسمت تقسیم می‌گردد: برجستگی خاصره‌ای، سطح لاله گوشی و سطح لگنی. سطح لگنی قسمتی از جداره‌های طرفی لگن حقیقی را می‌سازد.

کنار فوقانی : همان انتهای فوقانی ایلیوم بوده و ستیغ خاصره (Crest Iliac) نام دارد. این ستیغ محل اتصال عضلات جدار قدامی طرفی شکم است.

کنار تحتانی : این کنار از شاخه‌ی ایسکیوپوبیک تشکیل می‌گردد.

کنار قدامی : از بالا به پایین شامل نقاط زیر است: ۱ـ خار خاصره‌ی قدامی فوقانی [(Ant.sup.iliac.spine(Asis] ۲ـ خار خاصره‌ی قدامی تحتانی (Ant.Inf.Iliac.spine) ۳ـ برجستگی شانه‌ای ۴ـ خط شانه‌ای ۵ـ تکمه‌ی پوبیس (Pubic tubercle).

کنار خلفی: از بالا به پایین شامل نقاط زیر است: ۱ـ خار خاصره‌ی خلفی فوقانی (post.sup.iliac.spine) ۲ـ خار خاصره‌ی خلفی تحتانی ۳ـ بریدگی سیاتیک بزرگ ۴ـ خار ایسیکال (Ischial spine) ۵ ـ بریدگی سیاتیک کوچک ۶ـ برجستگی ایسیکال

کنار داخلی : کوتاه و تقریباً عمودی است.

❖ تقسیم‌بندی حفره لگنی

حفره‌ی لگنی توسط یک حلقه‌ی استخوانی به دو بخش فوقانی و تحتانی تقسیم می‌گردد. بخش فوقانی را لگن بزرگ (کاذب) گویند که جزیی از حفره‌ی شکمی محسوب می‌گردد. بخش تحتانی که عمیق‌تر است لگن کوچک (حقیقی) نامیده

می‌شود (شکل ۲۷-۲). حلقه‌ی استخوانی که لگن‌های کاذب و حقیقی را جدا می‌سازد به نام تنگه فوقانی لگن (Superior Aperture) نامیده می‌شود. شکل این تنگه در زنان بیضی شکل و در آقایان قلبی شکل است.

تنگه‌ی فوقانی (Inlet) با سطح افق زاویه‌ای در حدود ۶۰ـ۵۰ درجه می‌سازد:

۱ـ بخش ساکرال : کنار قدامی S1 و کنار قدامی بال‌های ساکروم

۲ـ بخش ایلیاک : خط قوسی دو طرف (خط قوسی بخشی از کنار داخلی است)

۳ـ بخش پوبیک : خط شانه‌ای، ستیغ پوبیس و کنار فوقانی سمفیز پوبیس.

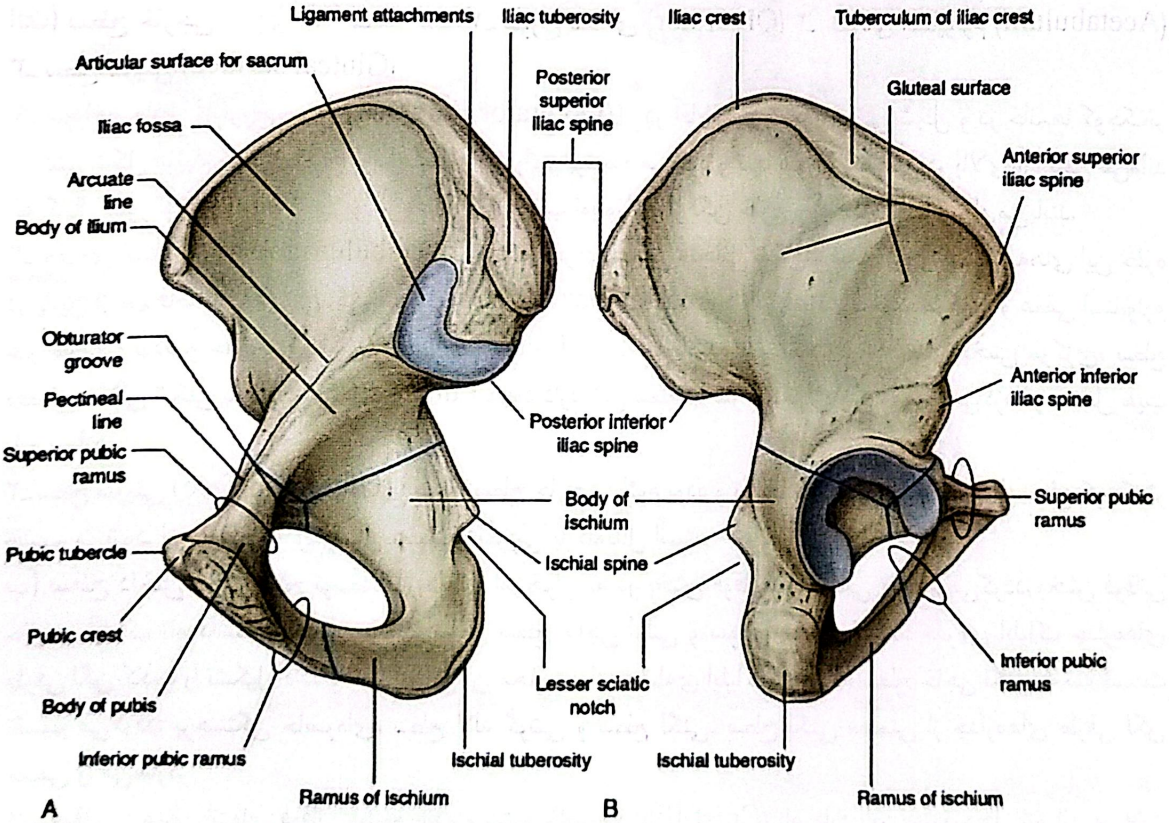

شکل ۲۶-۲. سطح خارجی و داخلی استخوان‌های هیپ

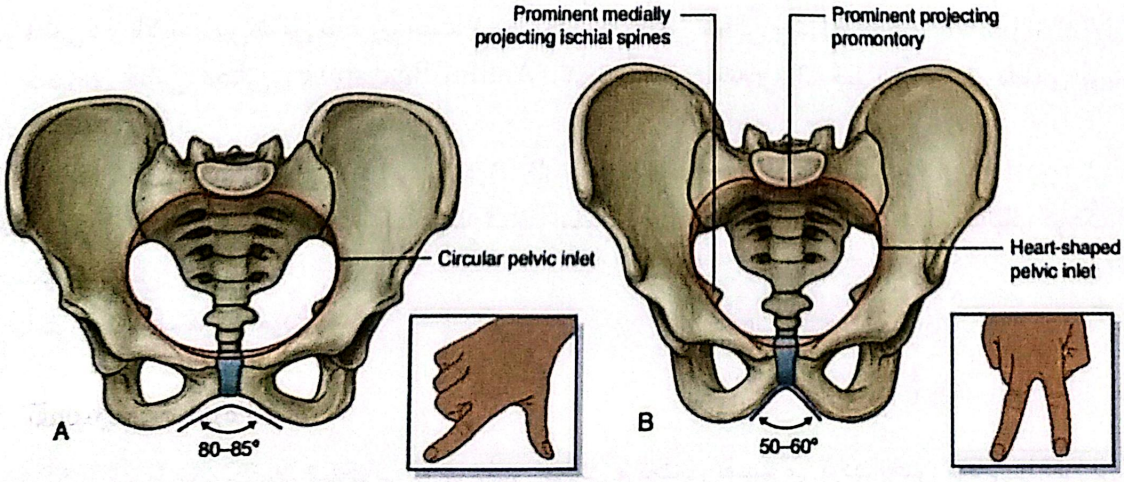

شکل ۲۷-۲. a) لگن زن b) لگن مرد

◄ تقسیم‌بندی لگن حقیقی

۱ـ تنگه‌ی فوقانی (Inlet) ۲ـ حفره لگنی ۳ـ تنگه‌ی تحتانی (out let)

◄ تقسیم‌بندی لگن بر اساس شکل تنگه‌ی فوقانی

۱ـ زنانه (Gynecoid) ، تنگه فوقانی بیضی شکل است (۴۳٪).
۲ـ مردانه (Android) ، تنگه فوقانی مثلثی شکل است (۳۲٪).
۳ـ میمونی (Anthropoid) ، قطر قدامی خلفی به مراتب بیشتر از قطر عرضی است (۲۳٪).
۴ـ پهن (Platypelloid) ، قطر عرضی به مراتب بیشتر از قطر قدامی خلفی است (۲٪).

❖ اقطار تنگه‌ی فوقانی (Inlet)

۱ـ قطر قدامی خلفی : فاصله‌ی بین کنار فوقانی سمفیز پوبیس تا نقطه‌ی میانی دماغه‌ی ساکروم.
۲ـ قطر عرضی : بیشترین فاصله بین دو نقطه مشابه روبروی هم از تنگه فوقانی.
۳ـ قطر مایل : فاصله‌ی بین برجستگی ایلئوپکتینئال یک طرف تا مفصل ساکروایلیاک طرف مقابل.

❖ اقطار تنگه‌ی تحتانی (Outlet)

این تنگه لوزی شکل است. اضلاع قدامی آن شاخه‌های ایسکیوپوبیک و اضلاع خلفی آن رباطهای ساکروتوبروس دو طرف می‌باشند. رأس قدامی آن کنار تحتانی سمفیزپوبیس. رأس خلفی آن نوک کوکسیکس می‌باشد و رئوس طرفی آن توبروزیتی‌های ایسکیال.

۱ـ قطر قدامی خلفی : فاصله‌ی بین نوک کوکسیکس تا کنار تحتانی سمفیزپوبیس.
۲ـ قطر عرضی : فاصله‌ی بین برجستگی‌های ایسیکال دوطرف.
۳ـ قطر مایل : فاصله‌ی بین نقطه‌ی میانی رباط ساکروتوبروس یک طرف تا شاخه‌ی ایسکیوپوبیک طرف مقابل.

❖ استخوان‌شناسی اندام تحتانی

◄ استخوان ران (Femur)

طویل‌ترین و قوی‌ترین استخوان بدن است و طول متوسط آن در حدود ۴۵Cm می‌باشد. یک استخوان دراز بوده بنابراین دارای دو انتهای فوقانی، تحتانی و یک بخش میانی به نام تنه است (شکل ۲۸-۲).

◄ انتهای فوقانی (Upper End)

۱ـ سر (Head) ، کمی بیش از یک نیمکره است و با حفره‌ی استابولوم استخوان هیپ مفصل ران را می‌سازد. در بخش میانی سریک فرورفتگی زبری است به نام حفره‌ی مرکزی (Fovea centralis) است.
۲ـ گردن (Neck) ، استوانه‌ای است به طول ۴Cm که سر را به تنه وصل می‌کند. بین گردن و تنه زاویه‌ای در حدود ۱۲۵ وجود دارد. این زاویه را زاویه‌ی انحراف (Angle of Inclination) گویند که حرکات استخوان را تسهیل می‌کند.
۳ـ تروکانتر بزرگ (Greater Trochanter) ، در بالای محل اتصال گردن به تنه قرار داشته، محل اتصال تعدادی از عضلات اندام تحتانی است.
۴ـ تروکانتر کوچک (Lesser Trochanter) ، مخروطی شکل بوده، از محل اتصال گردن به تنه به طرف داخل و عقب کشیده شده است.
ـ در سطح قدامی در محل اتصال گردن به تنه، از تروکانتر بزرگ به تروکانتر کوچک خط مایلی به نام خط بین تروکانتری

کشیده شده است. این خط را Intertrochantric line می‌نامند.
ـ در سطح خلفی محل اتصال گردن به تنه یک خط برجسته از رأس تروکانتر بزرگ به طرف تروکانتر کوچک کشیده شده است. این خط را Intertrochantric crest می‌نامند. بر روی این ستیغ تکمه‌ی مربعی قرار گرفته است.

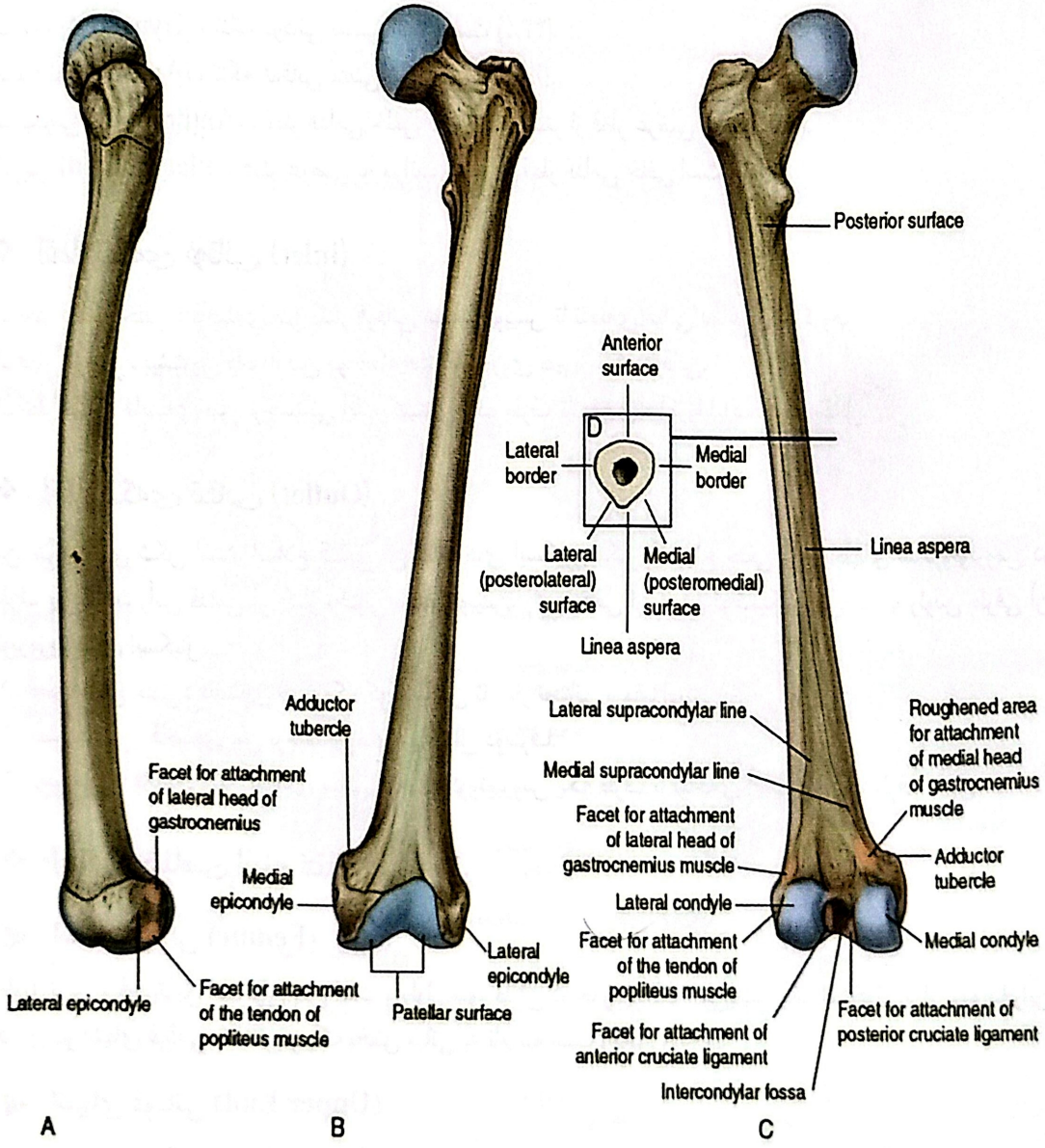

شکل ۲۸-۲. نماهای طرفی (a)، قدامی (b)، خلفی (c) و مقطع عرضی (d) استخوان فمور

تنه [(Shaft) Body]

قسمت میانی تنه دارای سه سطح (قدامی، داخلی و خارجی) و سه کنار (داخلی، خارجی و خلفی) است. کنار خلفی در ثلث میانی بسیار تیز و مشخص شده است و خط خشن (Linea Aspera) نام دارد. این خط در بالا دو شاخه می‌گردد و شاخه داخلی تحت عنوان خط مارپیچی (Spiral line) به سمت تروکانتر کوچک امتداد یافته و شاخه‌ی خارجی نیز تحت عنوان برجستگی گلوتئال (Gluteal tuberosity) به سمت تروکانتر بزرگ کشیده می‌شود. در انتهای تحتانی خط خشن از هم فاصله گرفته و خطوط فوق کندیلی (Supra chondylar) را می‌سازد. بین دو خط سطح پوپلیتئال قرار می‌گیرد

انتهای تحتانی (Lower End)

حجیم‌ترین بخش استخوان بوده و از دوبرجستگی به نام کندیل تشکیل شده است. دوکندیل در جلو از طریق سطح قرقره‌ای شکلی به هم اتصال دارند. این رویه مفصلی با کشکک مفصل می‌گردد. دو کندیل در عقب از هم فاصله گرفته در بین آن‌ها بریدگی یا حفره‌ی بین کندیلی (Intercondylar fossa) قرار دارد. بالای لبه‌ی خارجی هر کندیل یک برجستگی کوچک به نام اپی کوندیل رویت می‌گردد. اپی کوندیل‌ها محل اتصال رباط‌های طرفی زانو هستند.

کشکک (Patella)

بزرگترین استخوان سزاموئید بدن است که در ضخامت تاندون عضله‌ی چهارسر ران، در جلوی مفصل زانو قرار گرفته است. این استخوان مثلثی‌شکل، دارای دو سطح(قدامی و خلفی)، یک قاعده و یک رأس می‌باشد. سطح قدامی زیر جلدی بوده و سطح خلفی مفصلی می‌باشد.

درشت‌نی (Tibia)

پس از فمور طویل‌ترین استخوان بدن است که در سمت داخل ساق جای می‌گیرد. این استخوان به تنهایی وزن تنه و ران را به پا منتقل می‌کند (شکل ۲۹-۲).

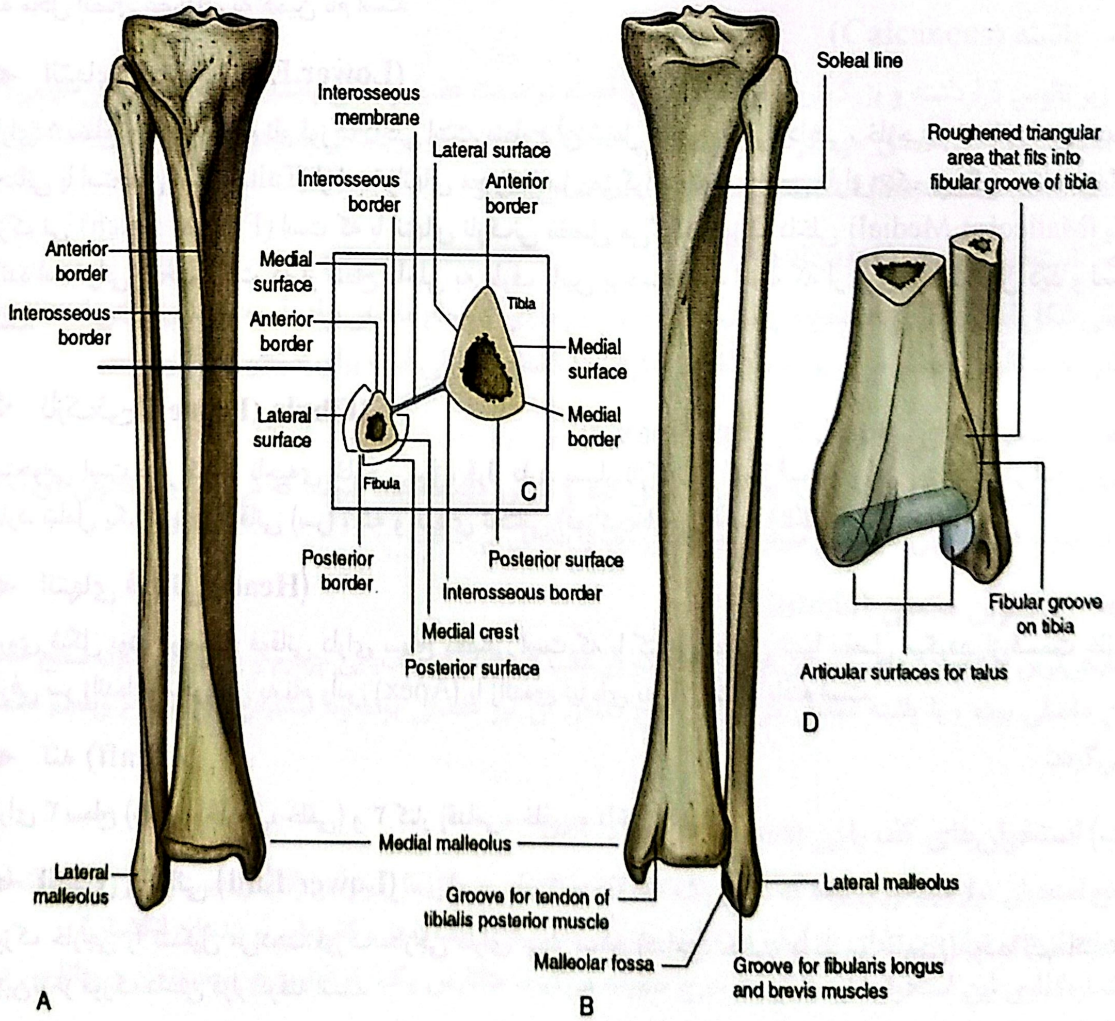

شکل ۲۹-۲. استخوان‌های تیبیا و فیبولا (به ترتیب : نمای قدامی ، نمای خلفی ، مقطع عرضی و انتهای تحتانی)

◄ انتهای فوقانی (Upper end)

دارای دو برآمدگی به نام کندیل‌های داخلی و خارجی است (کندیل داخلی بزرگ‌تر از کندیل خارجی است). سطح فوقانی کندیل‌ها مقعر بوده دارای رویه‌ی مفصلی است که توسط غضروف مفصلی پوشیده می‌شود. قسمت محیطی سطوح مفصلی کندیل‌ها محل اتصال غضروف‌های هلالی و مدوری است به نام منیسک داخلی و خارجی. در قسمت جلوی کندیل سطح مثلثی شکلی است که دو کندیل را به هم وصل می‌کند و در قسمت پایین این سطح برجستگی درشت‌نی وجود دارد (Tibial Tuberosity). این برجستگی در زیر پوست قابل لمس است.

◄ سطح بین کندیلی (Inter Condylar Area)

یک سطح زبر در سطح فوقانی کندیل‌ها است که بین سطوح مفصلی واقع شده است. در قسمت میانی آن برجستگی بین کندیلی قرار دارد. فضای بین کندیلی محل اتصال رباطهای متقاطع زانو (Cruciate lig) است.

◄ تنه (Shaft)

دارای سه سطح (داخلی، خارجی و خلفی) و سه کنار (قدامی، داخلی و خارجی) است. کنار قدامی تیز و زیرجلدی بوده و در تمام طول خود لمس می‌گردد. سطح داخلی یک سطح زیرجلدی بوده و محل مناسبی جهت کشیدن مغز استخوان می‌باشد. بر روی قسمت فوقانی سطح خلفی یک خط زبر مایل به طرف پایین و داخل کشیده شده به نام خط نعلی (Soleal line) که محل اتصال عضله‌ای به همین نام است.

◄ انتهای تحتانی (Lower End)

دارای ۵ سطح و یک زائده به نام قوزک داخلی است. سطوح آن شامل قدامی، خلفی، داخلی، خارجی و تحتانی است. سطح تحتانی با استخوان قاپ (Talus) از استخوانهای مچ پا مفصل می‌گردد. سطح خارجی دارای یک بریدگی به نام بریدگی نازک نی (Fibular notch) است که با انتهای نازک‌نی مفصل می‌گردد. قوزک داخلی (Malleolus Medial) یک زائده استخوانی ضخیم است که از سطح داخلی به طرف پایین برجسته شده است که از روی پوست قابل دید و لمس است.

❖ نازک‌نی [Fibula (Prone)]

استخوانی است دراز که در ناحیه‌ی خارجی ساق، قرار دارد. بسیار نازک‌تر از تیبیا است. از این رو نقشی در انتقال وزن ندارد. شامل یک انتهای فوقانی (سر) ، تنه و انتهای تحتانی (قوزک خارجی) است (شکل ۲۹-۲).

◄ انتهای فوقانی (Head)

کروی شکل بوده در سطح فوقانی دارای سطح مفصلی است که با کندیل خارجی تیبیا مفصل میگردد. از قسمت خلفی طرفی سر زائده‌ای مخروطی به نام رأس (Apex) یا زائده‌ی نیزه‌ای به بالا امتداد یافته است.

◄ تنه (Shaft)

دارای ۳ سطح (داخلی، خارجی، خلفی) و ۳ کنار (قدامی، خلفی و داخلی) است.

◄ انتهای تحتانی (Lower End)

قوزک خارجی را تشکیل می‌دهد. قوزک خارجی دارای چهار سطح (قدامی، خلفی، داخلی و خارجی) بوده، نیم‌سانتیمتر پایین‌تر از قوزک داخلی قرار گرفته است.

❖ استخوان‌های پا (Bones of the foot)

الف) استخوان‌های مچ پا (Tarsus)

شامل ۷ استخوان است که در دو ردیف دیستال و پروکسیمال قرار می‌گیرند. ردیف پروکسیمال شامل قاپ (Talus) و پاشنه (Calcaneous) و ردیف دیستال شامل سه استخوان میخی (Cuneiform) ناوی (Navicular) و مکعبی (cuboid) می‌باشد (شکل ۲۹-۲).

◄ قاپ (Talus)

شبیه لاک‌پشت است و محور طولی آن متوجه جلو وداخل می‌باشد. این استخوان شامل سر، گردن و تنه است. سر مدور بوده و با سطح خلفی استخوان ناوی مفصل می‌گردد. در سطح تحتانی سر دو رویه‌ی مفصلی قرار دارد که با سطح فوقانی استخوان پاشنه مفصل می‌گردند.

گردن استخوان سر را به تنه وصل می‌کند. تنه مکعبی‌شکل بوده، بر روی سطح تحتانی آن یک سطح مفصلی بیضی شکل قرار دارد که با سطح مفصلی واقع در سطح فوقانی پاشنه مفصل می‌گردد. سطح فوقانی تنه دارای یک رویه‌ی مفصلی قرقره‌ای شکل است که با انتهای تحتانی درشت‌نی مفصل میگردد. سطح داخلی تنه با قوزک داخلی و سطح خارجی آن با قوزک خارجی مفصل می‌گردد.

◄ پاشنه (Calcaneus)

در زیر تالوس قرارداشته و بزرگ‌ترین استخوان مچ پا است. در سمت عقب برآمدگی پاشنه را می‌سازد و سطح قدامی آن با استخوان مکعبی مفصل می گردد. سطح داخلی استخوان دارای یک برجستگی استخوانی به نام تکیه‌گاه تالوس (Sustentaculum Tali) است که از سر تالوس حمایت می‌کند.

◄ استخوان ناوی (Navicular)

قایقی شکل است و دارای ۶ سطح می‌باشد. سطح قدامی آن دارای ۳ سطح مفصلی برای استخوان‌های میخی است. سطح خلفی با سرتالوس مفصل می‌گردد. سطح خارجی دارای یک سطح مفصلی است برای استخوان مکعبی.

◄ استخوان‌های میخی شکل (Cuneiform)

سه استخوان میخی داخلی، میانی و خارجی به شکل گوه یا منشور مثلث‌القاعده هستند که در عقب با استخوان ناویکولار و در جلو با قاعده اولین، دومین و سومین استخوان کف پا مفصل می‌شوند.

◄ استخوان مکعبی (Cuboid)

خارجی‌ترین استخوان ردیف دیستال مچ پا است که در عقب استخوانهای کف‌پایی چهارم و پنجم قرار دارد، سطح خلفی آن مفصلی بوده ، با پاشنه مفصل می‌گردد. سطح قدامی آن نیز مفصلی بوده وبا متاتارس‌های چهارم وپنجم مفصل می‌گردد.

ب) استخوان‌های کف پایی (Metatarsal Bones)

پنج استخوان دراز مینیاتوری بوده که دارای یک تنه، قاعده (انتهای پروگزیمال) و رأس (انتهای دیستال) می باشند. (تمامی استخوان‌های دراز بدن دارای دو اپیفیز می‌باشند، جزء استخوان‌های کف دستی، کف پایی و بندهای انگشتان).

شماره‌گذاری این استخوانها از داخل به خارج صورت می‌گیرد. متاتارس یک، کوتاه‌ترین و ضخیم‌ترین و متاتارس دوم طویل‌ترین است.

ج) بندهای انگشتان (Phalanges)

جزء استخوانهای دراز محسوب می‌گردند. شست دارای دو بند و سایر انگشتان دارای ۳ بند هستند. هر بند انگشت دارای یک انتهای پروگزیمال (قاعده)، یک تنه و یک انتهای دیستال (سر) است.

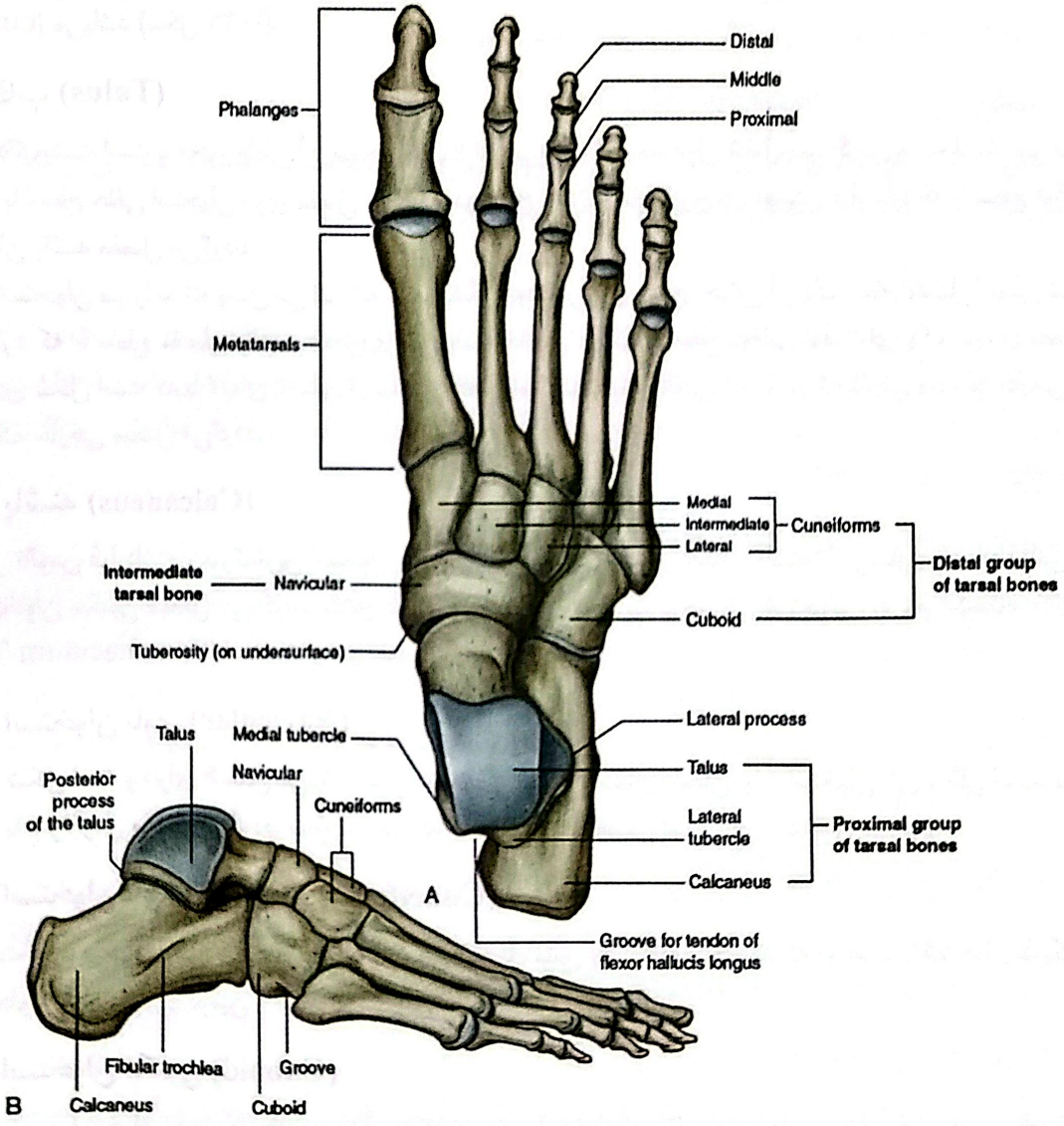

شکل ۳۰-۲. استخوان‌های پا

فصل سوم

مفصل‌شناسی (Arthrology)

محلی است که دو یا چند استخوان به یکدیگر متصل می‌گردند. کلمات Joint و Arthre هر دو به معنی مفصل بوده و التهاب مفصلی را Arthritis می‌نامند. تقسیم‌بندی مفاصل بر اساس میزان حرکت آن‌ها عبارتند از :

I) مفاصل متحرک II) مفاصل ثابت III) نیمه ثابت

❖ مفاصل متحرک (Synovial.Joint)

این نوع مفصل غالباً بین تنه استخوانهای دراز (استخوان‌های اندام) تشکیل می‌گردد و دارای اجزاء زیر می‌باشد (شکل ۱-۳).

الف) غضروف مفصلی (articular.cartilage) ، در این نوع مفصل سطوح مفصلی معمولاً توسط لایه ی نازکی از غضروف شفاف (Hyaline) پوشیده می‌شوند. از این رو استخوان‌ها در تماس مستقیم با یکدیگر نیستند.

ب) حفره‌ی مفصلی (Articular. Cavity)

ج) کپسول مفصلی (Articular.capsule) ، در این نوع مفصل، حفره‌ی مفصلی توسط یک غشاء لیفی محکم احاطه می‌گردد.

د) غشاء سینوویال (Synovial. membrane) ، سطح درونی کپسول مفصلی و نیز سطح استخوانهای درگیر در مفصل توسط یک غشاء نازک به نام غشاء سینوویال پوشیده می‌شود (به استثناء غضروف مفصلی). این غشاء پر عروق است.

ح) مایع سینوویال (Synovial Fluid) ، غشاء سینوویال که یک پرده سروزی است، مایع (مفصلی) سینوویال را به داخل حفره‌ی مفصلی ترشح می کند. وظیفه‌ی این مایع تغذیه‌ی غضروف مفصلی و تسهیل حرکات مفصل می‌باشد.

و) رباط‌های مفصلی غالباً موقعیت خارج مفصلی داشته و در خارج کپسول مفصلی قرار می‌گیرند. این رباط‌ها موجب ثبات مفصل می‌گردند.

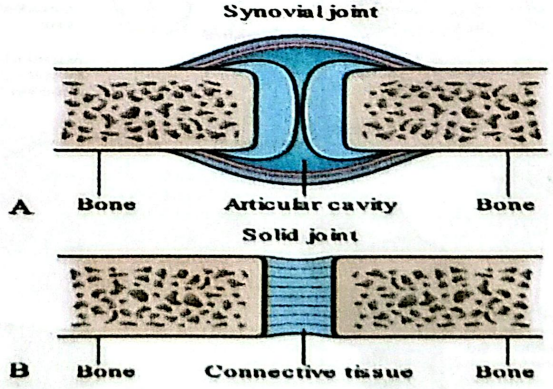

شکل ۱-۳. مفصل سینوویال (a)، مفصل ثابت (b)

تقسیم‌بندی مفاصل متحرک براساس شکل رویه‌های مفصلی

۱ـ مفاصل تخت [(مسطح) Plane joint] ، مانند: Inter Tarsal Joints , inter carpal Joints

۲ـ مفاصل بیضی شکل [Elipsoid. Joint] ، مانند: مفصل رادیوکارپال (Wrist. joint) و متاکارپوفالنژیال

۳ـ مفاصل زینی شکل [Saddle.joint] ، مانند: مفصل استرنوکلاویکولار و اولین مفصل کارپومتاکارپال (First Carpo Metacarpal)

۴ـ مفاصل لولایی (Hinge. Joint) ، مانند: مفصل آرنج (Elbow.j) و زانو (Knee.j)

۵ـ مفاصل گوی و کاسه (Ball &Socket.j) ، مانند: مفصل هیپ (Hip.j) و شانه (Shoulder.j)

۶- مفاصل محوری [Pivot.joint] ، مانند: مفصل رادیواولنارفوقانی و تحتانی و مفصل بین اطلس و اکسیس

هم‌چنین مفاصل سینویال را بر اساس حرکت به ۳ دسته تک محوری (حرکت در یک سطح) دومحوری (حرکت در دو سطح) و چند محوری (حرکت در سه سطح) تقسیم‌بندی می‌کنند. به عنوان مثال مفاصل لولایی مانند آرنج تک محوری، مفصل گوی و کاسه مانند شانه چند محوری و مفصل بیضی مانند مچ دست دو محوری می‌باشد (شکل ۲-۳).

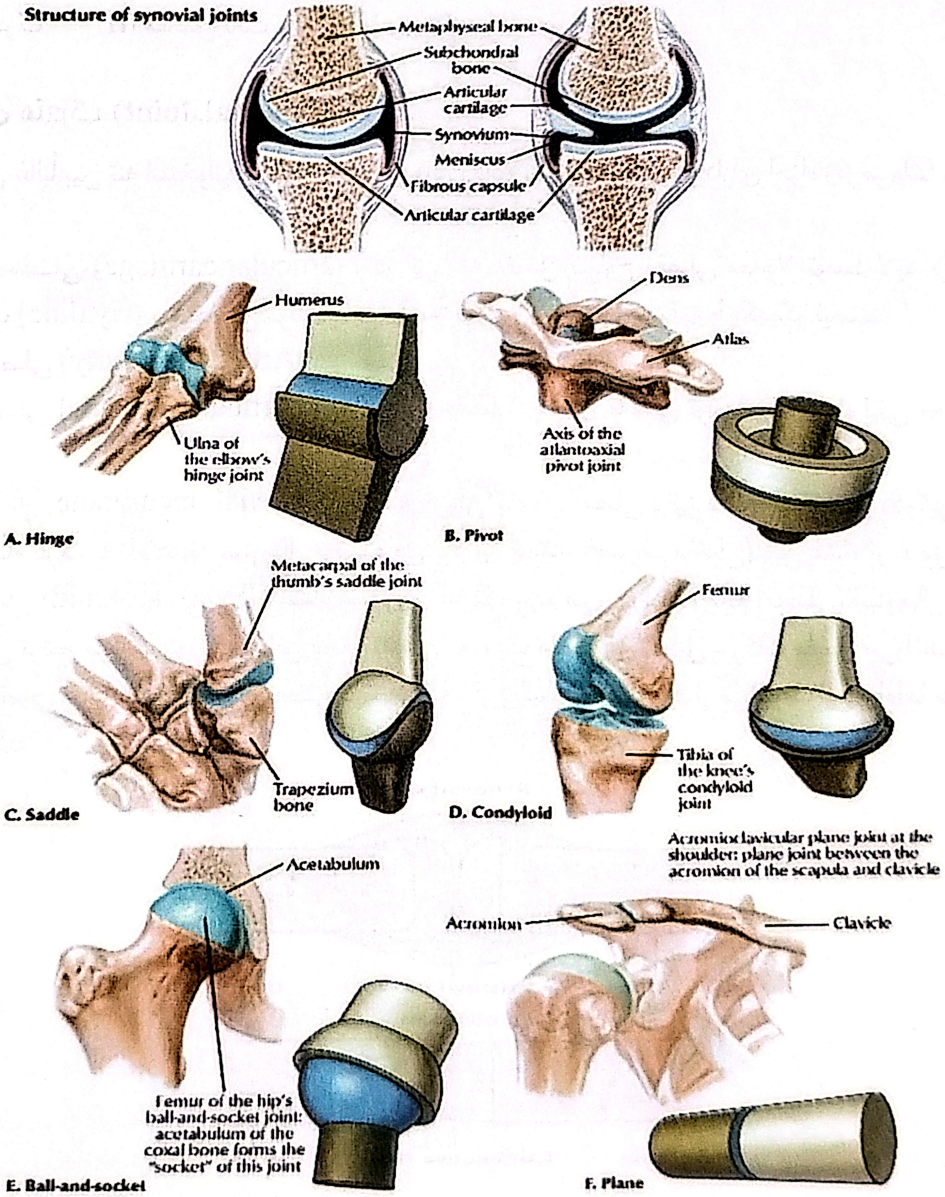

شکل ۲-۳. انواع مفاصل سینوویال

❖ مفاصل ثابت و نیمه ثابت

این مفاصل بر اساس نوع رابط همبندی به دو گروه لیفی و غضروفی تقسیم می‌گردند.

◄ مفاصل لیفی (Fibrous joint)

این مفاصل شامل ۴ گروه غشایی، رباط مانند، دندانی و درزها می‌باشند (شکل ۳-۳).

الف) مفصل غشایی (syndesmosis) ، تنه‌ی استخوان‌های دراز توسط مفاصل غشایی به یکدیگر متصل می‌گردند (رادیوس و اولنا)

ب) مفصل طنابی شکل (Cord like) ، مانند مفصل تیبیو فیبولار تحتانی

ج) مفصل دندانی (Gamphosis) ، سیمان ریشه‌ی دندان‌ها توسط رباط دوردندانی به حفره‌ی آلوئول فک مفصل می‌گردد.

د) درزها (sutures) ، بین استخوان‌های جمجمه قرار دارند مانند درزساژیتال، کرونال و ...

◄ مفاصل غضروفی (Cartilaginous joint)

این نوع مفاصل به دو دسته غضروفی اولیه و ثانویه تقسیم می‌شوند. در نوع اولیه رابط همبندی از جنس غضروف شفاف است و در نوع ثانویه واسط همبندی یک بافت لیفی غضروفی به نام دیسک است.

الف) مفصل غضروفی اولیه : مانند مفصل دنده‌ای غضروفی

ب) مفصل غضروفی ثانویه (Symphysis) : مانند سمفیز پوبیس و دیسک‌های بین مهره‌ای

نکته بالینی

برخی از بیماری‌ها مفاصل سینوویال را بیشتر از سایرمفاصل درگیر می‌کنند. نمونه‌ی بارز، بیماری آرتریت روماتوئید است که مفاصل سینوویال را درگیر و منجر به تخریب مفصل و غضروف مفصلی می گردد. در این بیماری‌ها معمولاً سمفیزها درگیر نمی‌شوند.

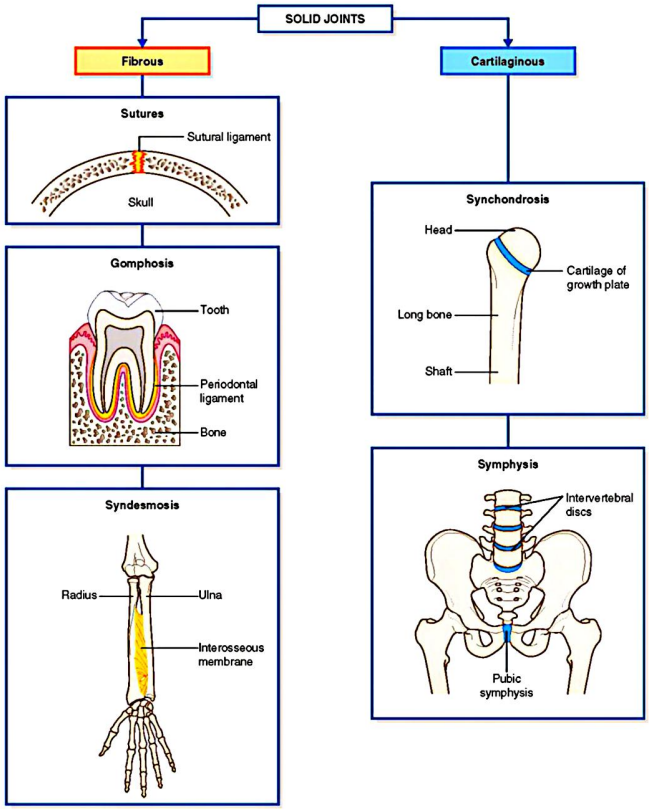

شکل ۳-۳. انواع مفاصل ثابت و نیمه ثابت

فصل چهارم

سیستم عضلانی (Muscular system)

بافت عضلانی از سلول‌های تمایز یافته‌ای که حاوی پروتئین‌های انقباضی هستند تشکیل شده است. بیولوژی ساختمانی این پروتئین‌ها نیروی لازم برای انقباض سلول را مهیا می‌کند و این نیرو سبب حرکت می‌شود. در پستانداران بر اساس خصوصیات ظاهری و عملکردی میتوان ۳ نوع بافت عضلانی تشخیص داد که هر نوع بافت عضلانی بنابر نقش فیزیولوژیک خود تطابق یافته است.

❖ عضله‌ی اسکلتی (Striated Muscle)

از دسته‌های سلولی استوانه‌ای چند هسته‌ای بسیار طویلی ساخته شده که دارای خطوط عرضی می‌باشند. انقباض این عضلات تحت کنترل اراده، و پرقدرت است. عضلات مخطط این عمل را با واسطه‌ی واکنش رشته‌های اکتین و میوزین انجام می‌دهند (وضعیت مولکولی خاص این رشته‌ها اجازه‌ی لغزش بر روی یکدیگر را فراهم می‌کند).

❖ عضله‌ی قلبی (Cardiac. Muscle)

رشته‌های این عضله کوتاه و استوانه‌ای هستند و سیتوپلاسم آن‌ها دارای خطوط عرضی است.این رشته‌ها انشعاباتی از خود جدا می‌سازند که به رشته‌های مجاور متصل می‌شوند. هر سلول توسط غشاء ظریفی احاطه شده و معمولا تنها یک هسته در سلول وجود دارد.

❖ عضله‌ی صاف (Smooth.muscle)

حاوی مجموعه‌ای از سلول‌های دوکی شکل که در زیر میکروسکوپ نوری از خود خصوصیات نوارهای عرضی را نشان نمی‌دهند. فرایند انقباض آن‌ها کند بوده و تحت کنترل اراده نمی‌باشد. این نوع عضله در لایه میانی دیواره عروق خونی، بخشهای عضلانی دیواره گوارش، لوله‌های رحمی، رحم، حالب‌ها و مثانه وجود دارد.

◄ عضلات مخطط (اسکلتی)

از رشته‌های عضلانی (muscle Fibers) تشکیل شده است. این رشته‌ها به صورت دسته‌های بسیار طویلی (تا ۳۰cm) به قطر ۱۰۰ـ۱۰ میکرومتر رویت می‌گردند. هر رشته‌ی عضلانی دارای لایه‌ی ظریفی از بافت همبند به نام آندومیزیوم (Endomysium) می‌باشد. بافت همبند اطراف دسته ی عضلانی را پری‌میزیوم (Perimysium) می‌نامند. بافت همبند متراکمی که تمام عضله را احاطه کرده اپی‌میزیوم (epimysium) نام دارد.

◄ ساختمان رشته‌های عضلانی عضلات مخطط

در یک برش طولی، خطوط عرضی به صورت نوارهای متناوب تیره و روشن رویت می‌گردند. نوارهای تیره (A.band) و

نوارهای روشن (I.Band) نام دارند. با میکروسکوپ الکترونی مشخص می‌گردد که هر نوار I توسط یک خط عرضی (Z) به دو بخش تقسیم می‌گردد. فاصله‌ی بین دو خط z را سارکومر گویند که کوچک‌ترین واحد انقباضی دستگاه عضلانی است. طول سارکومر در عضله‌ی درحال استراحت ۲/۵mm است. رشته‌های عضلانی دارای پروتئین‌های مختلفی هستند به نام‌های اکتین ، تروپونین ، تروپومیوزین و میوزین. رشته‌های نازک از سه پروتئین اول ، در صورتی که رشته‌های ضخیم عمدتاً از میوزین تشکیل می‌گردند.

❖ فاسیای سطحی (هایپودرم)

بافت همبند واقع بر سطح عضلات اسکلتی علاوه بر ساختمان آندومیزیوم، پری میزیوم و اپی‌میزیوم فاسیاهای سطحی و عمقی را نیز می‌سازد. فاسیای سطحی لایه‌ای ازبافت همبند است که عضله را از پوست جدا می‌کند. این لایه در نواحی خاصی مثل شکم و کفل (Rump) مملو از چربی بوده ودر نواحی دیگری مثل جلو پیشانی و پشت دست بسیار نازک و یا اصلاً وجود ندارد. در این لایه غدد عرق، عروق خونی سطحی و اعصاب جلدی قرار دارند.

❖ فاسیای عمقی (Deep fascia)

ورقه‌ای از بافت همبند که هر عضله را به طور جداگانه در برگرفته و از این طریق دو عضله‌ی مجاور را از هم جدا می‌کند. این لایه از گسترش عفونت‌ها جلوگیری کرده و در برخی از نواحی مثل اندام‌ها به طرف عمق نفوذ کرده با چسبیدن به استخوان تشکیل دیواره‌هایی به نام سپتوم (Septum) می‌دهد. این دیواره‌ها نواحی مختلف را از هم مجزا می‌کنند. در بعضی از قسمتهای بدن عضلات از این فاسیا نیز مبدأ می‌گیرد.

❖ اتصالات عضلات

هر عضله معمولاً دارای دو انتها می‌باشد که هر انتها نیز غالباً به یک استخوان متصل می‌گردد (برخی از عضلات پوستی مثل عضلات صورت به پوست ختم می‌گردند). بنابراین در هنگام انقباض عضله یکی از این استخوان‌ها نسبت به دیگری متحرک است. معمولاً سر نسبتاً ثابت عضله را مبدأ (Origin) گویند، و سر متحرک عضله مقصد (Insertion) نام دارد. به عنوان مثال در عضله‌ی سینه‌ای بزرگ (Pectoralis.Major) دنده‌ها مبدأ و بازو که متحرک است مقصد می‌باشد. ناحیه‌ی میانی بین مبدأ و مقصد عضله را بطن (Belly) گویند.

❖ تاندون (Tendon)

الیاف عضلانی از طریق بافت همبند متراکمی به نام تاندون به استخوان متصل می‌گردند. تاندون ساختمانی مشابه رباط‌های کلاژنی داشته و در هنگام انقباظ عضله تقریباً هیچ تغییر طولی در آن رخ نمی‌دهد.

❖ نیام (Aponeurosis)

یک ورقه‌ی لیفی پهن تاندونی است (تاندون پهن شده) از جنس بافت همبند که مختص برخی عضلات است مثل عضلات مایل خارجی و داخلی شکم.

❖ نام‌گذاری عضلات

نام‌گذاری عضلات بر اساس معیارهایی نظیر شکل (دلتوئید، مربع رانی)، اندازه و ناحیه (سینه‌ای بزرگ)، تعداد سر (دو سر بازو ، چهار سر ران)، موقعیت قرارگیری (فوق خاری، تحت خاری)، عمق (فلکسور سطحی انگشتان)، اتصال (جناغی چنبری پستانی) و عمل (بالابرنده‌ی کتف) صورت می‌گیرد.

بر اساس عملکرد عضلات را می‌توان به سه دسته آگونیست، سینرژیست و آنتاگونیست تقسیم کرد.

۱ـ Agonist (Prime mover) (آغازگر) : بیشترین نیرو را برای ایجاد یک عمل خاص بر یک مفصل اعمال می‌کند. در این حالت عضله، عضو گروهی از عضلات است که عمل ویژه‌ای را بر عهده دارند (در اکستانسیون مفصل زانو، آغاز گر عضله‌ی چهارسر ران است).

۲ـ Synergist (همکار) : عضلات آگونیست را یاری می‌دهند (در عمل خم کردن آرنج عضله‌ی دو سر بازو آغازگر و عضله‌ی براکیالیس سینرژیست است).

۳ـ Antagonist (مخالف) : ضد آگونیست عمل می‌کند (عضله‌ی سه سر بازو آنتاگونیست عضله‌ی دو سر است).

❖ عضلات سر و گردن

عضلات ناحیه سر و گردن با توجه به عملکرد به چند گروه تقسیم می‌شوند. عضلات حالت دهنده صورت، عضلات جونده، عضلات قدامی طرفی گردن.

۱- عضلات قدامی طرفی گردن (Antero Lateral Neck Musculature)

از نظر تئوری هر طرف از گردن به منظور توضیح دقیق‌تر توسط عضله استرنوکلید و ماستوئید (S.C.M) به دو مثلث قدامی و خلفی تقسیم می‌گردد.

حدود مثلث خلفی عبارتند از:

در جلو : کنار خلفی عضله S.C.M　　در عقب : عضله تراپزیوس　　در پایین : یک سوم میانی استخوان ترقوه

حدود مثلث قدامی عبارتند از:

در خارج : کنار قدامی S.C.M　　در جلو : خط میانی گردن　　در بالا : تنه مندیبل

◄ الف) عضلات سطحی گردن (Superficial Neck Musculature)

۱ـ جناغی چنبری پستانی (Sterno Cleido Mastoid)

مبدأ: (دو سر دارد)

الف. دسته‌ی جناغ　　ب. سطح فوقانی از انتهای داخلی ترقوه

مقصد: زائده پستانی استخوان گیجگاهی (شکل ۲-۴)

عمل: اگر عضله یک طرف منقبض شود، سر را به سمت شانه همان سمت خم می‌کند (Lat. Flexion) اما اگر عضله دو طرف منقبض شود سر را به طرف جلو خم می‌کند.

عصب‌گیری: شاخه‌هایی از ریشه‌های عصب زوج یازده و اعصاب C2 – C3

۲ـ عضله پوستی گردن (Platysma)

مبدأ: فاسیای عمقی عضلات سینه‌ای بزرگ و دلتوئید (شکل ۴-۴)

مقصد: کنار تحتانی مندیبل و پوست لب تحتانی و گوشه‌ی دهان.

عمل: ایجاد چین در پوست ناحیه‌ی طرفی گردن، پایین کشیدن پوست لب تحتانی و گوشه‌ی دهان

عصب‌گیری: شاخه گردنی عصب صورتی

ب) عضلات قدامی طرفی گردن (Antero Lateral Neck Musculature)

۱ـ عضله اسکالن قدامی (Ant Scalene)

مبدأ: تکمه قدامی زوائد عرضی C3 – C6 (شکل ۱-۴)

مقصد: سطح فوقانی دنده اول

عمل: اگر دنده‌ی اول ثابت باشد گردن را به سمت جلو و خارج خم می‌کند، درصورتی که گردن ثابت باشد دنده اول را به سمت بالا می‌کشد.

عصب‌گیری: شاخه‌های قدامی C3 – C6

۲ـ اسکالن میانی (Middle Scalene)

مبدأ: تکمه‌های خلفی تمام زوائد عرضی مهره‌های گردنی (شکل ۱-۴)

مقصد: دنده اول (در خلف محل اتصال اسکالن قدامی)

عمل: اگر زوائد عرضی ثابت باشند، دنده‌ی اول را به سمت بالا می‌کشد(تنفس) و اگر دنده‌ی اول ثابت باشد خم شدن گردن به سمت شانه همان سمت رخ می‌دهد.

عصب‌گیری: شاخه‌های قدامی C3 – C8

۳ـ اسکالن خلفی Posterior Scalene

مبدأ: تکمه قدامی زوائد عرضی مهره‌های C5 – C6

مقصد: دنده‌ی دوم یا دنده‌ی سوم

عمل: اگر زوائده عرضی ثابت باشند، دنده‌ی اول را برای تنفس به بالا می‌کشد و اگر دنده‌ی اول ثابت باشد گردن را به سمت شانه همان طرف خم می‌کند.

عصب‌گیری: شاخه‌های قدامی C5 – C7

۲- عضلات حالت دهنده صورت (Facial Expression Muscle)

عضلات حالت دهنده صورت بیان‌کننده احساسات فرد می‌باشند: خندیدن، گریستن، اخم کردن و ... با کمک این عضلات می‌توان از ارتباط غیرکلامی بهره برد و احساسات درونی را به دیگران منتقل کرد. این عضلات از عصب صورتی (Facial) عصب گرفته، به پوست ختم شده و موجب حرکت پوست می‌گردند.

این عضلات شامل عضلات ذیل می‌باشند:

۱ـ عضله بالابرنده پلک فوقانی ۲ـ عضله مدور دور چشمی ۳ـ عضله چین دهنده ابرو ۴ـ عضله هرمی بینی ۵ـ عضله بالابرنده لب فوقانی و پره بینی ۶ـ عضله پایین‌آورنده تیغه میانی بینی ۷ـ عضله بالابرنده لب فوقانی ۸ـ عضله بالابرنده گوشه دهان ۹ـ عضله گونه‌ای بزرگ ۱۰ـ عضله گونه‌ای کوچک ۱۱ـ عضله چانه‌ای ۱۲ـ عضله پایین آورنده لب تحتانی ۱۳ـ عضله پایین‌آورنده گوشه دهان ۱۴ـ عضله مدور دهان ۱۵ـ عضله شیپوری ۱۶ـ عضله خندان

عضلات فوق لامی (Supra hyoid muscles)

عضله	مبداء	مقصد	عصب	عمل
دیگاستریک (Digastric)	بطن قدامی: از حفره دیگاستریک مندیبل بطن خلفی: بریدگی ماستوئید	تاندون واسط	بطن قدامی:فاسیال بطن خلفی: تری‌ژمینال	بالا بردن استخوان هیوئید پایین آوردن مندیبل

فکی لامی (mylohyoid)	خط میلوهیوئید مندیبل	رافه میانی و تنه هیوئید	شاخه میلوهیوئید عصب تری‌ژمینال	بالا بردن هیوئید
نیزه‌ای لامی (Stylohyoid)	زائده استیلوئید	تنه هیوئید	فاسیال	بالا بردن هیوئید
چانه‌ای لامی(Geniohyoid)	خار چانه‌ای مندیبل	تنه هیوئید	شاخه C1	بالا بردن هیوئید

عضلات تحت لامی (Infra hyoid muscles)

عضله	مبداء	مقصد	عصب	عمل
جناغی لامی (Sterno hyoid)	دسته استرنوم و انتهای داخلی کلاویکل	تنه هیوئید	قوس گردنی	پایین آوردن هیوئید و حنجره
جناغی تیروئیدی	دسته استرنوم و غضروف دندهٔ اول	خط مایل غضروف تیروئید	قوس گردنی	پایین آوردن غضروف تیروئید و حنجره
تیروئید لامی (thyrohyoid)	خط مایل غضروف تیروئید	تنه و شاخ بزرگ هیوئید	C1 از طریق زوج ۱۲	پایین آوردن هیوئید و حنجره
کتفی لامی	بطن تحتانی: بریدگی فوق کتفی بطن فوقانی: تاندون حد واسط	تاندون حد واسط و جسم هیوئید	قوس گردنی	پایین آوردن هیوئید و حنجره

۳- عضلات جونده (Muscles of Mastication)

عصب	عمل	مقصد	مبدأ	عضله
از شاخه‌های عصب مندیبولار (Masseteric.N)	بستن فک تحتانی، ممکن است مندیبل را بسمت‌مخالف منحرف (Deviate) کند.	زاویه مندیبل، سطح خارجی راموس مندیبل	زائده‌گونه‌ای ماگزیلا، ،کنار تحتانی قوس گونه‌ای	ماضغه (Masseter)
از شاخه‌های عصب مندیبولار (Lat Petrigoid.N)	باز کردن‌دهان‌و Protruding mandible در طی جویدن مندیبل را به سمت مخالف منحرف (Deviate) می‌کند.	گردن کندیل مندیبل، دیسک مفصلی TMJ	سر فوقانی: سطح خارجی بال بزرگ اسفنوئید سرتحتانی: سطح خارجی صفحه پتریگوئید خارجی	پتریگوئید خارجی (Lat Petrigoid)
از شاخه‌های عصب مندیبولار (Med Petrigoid.N)	بستن فک تحتانی (جفت کردن دندان‌ها)با همراهی پتریگوئید خارجی می‌تواند مندیبل را به جلو هدایت (Protruding) نماید.	سطح داخلی راموس و زاویه مندیبل	سطح داخلی صفحه پتریگوئید خارجی، حفره پتریگوئید، استخوان کامی	پتریگوئید داخلی (Med.petrigoid)
شاخه تمپورال عصب مندیبولار	بستن فک تحتانی	زائده کورونوئید استخوان مندیبل	کف حفره تمپورال	گیجگاهی (Temporalis)

نکته: عضلات جونده از شاخه‌های عصب مندیبولار (شاخه‌ای از زوج پنجم مغزی) عصب‌گیری می‌شوند.

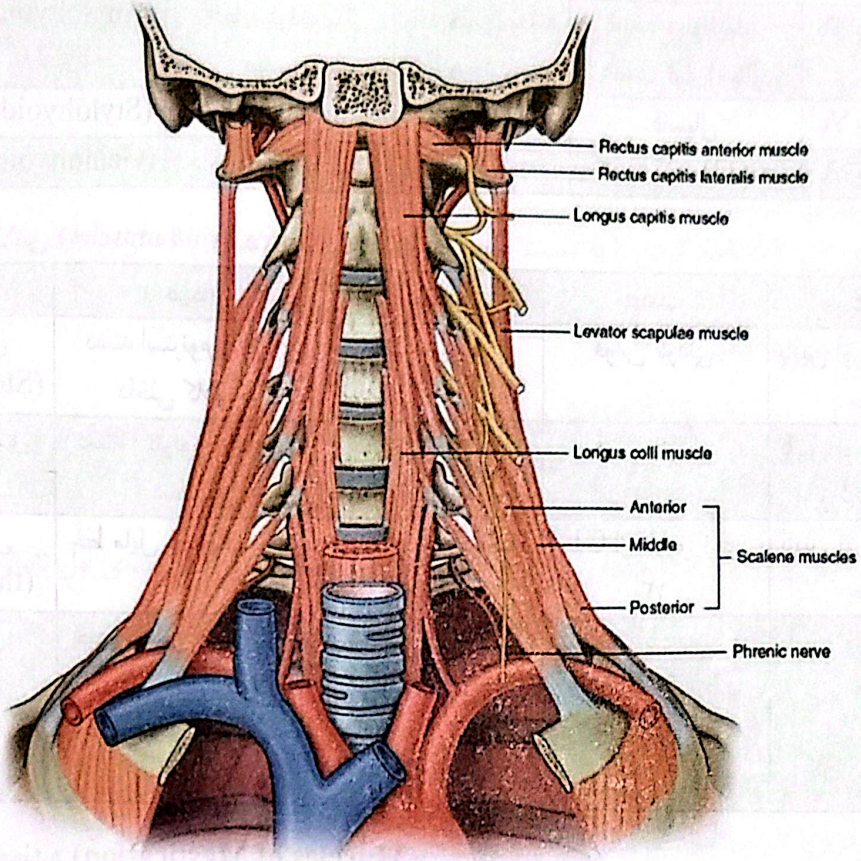

شکل ۱-۴. عضلات جلو مهره‌ای و اسکالن

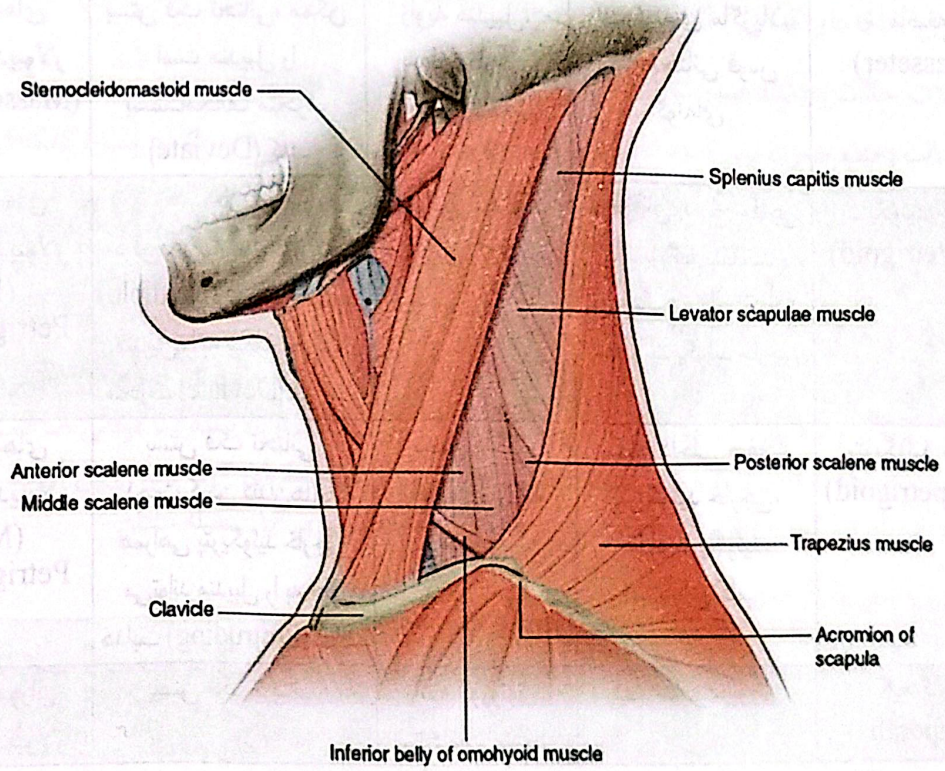

شکل ۲-۴. نمای طرفی گردن عضله S.C.M

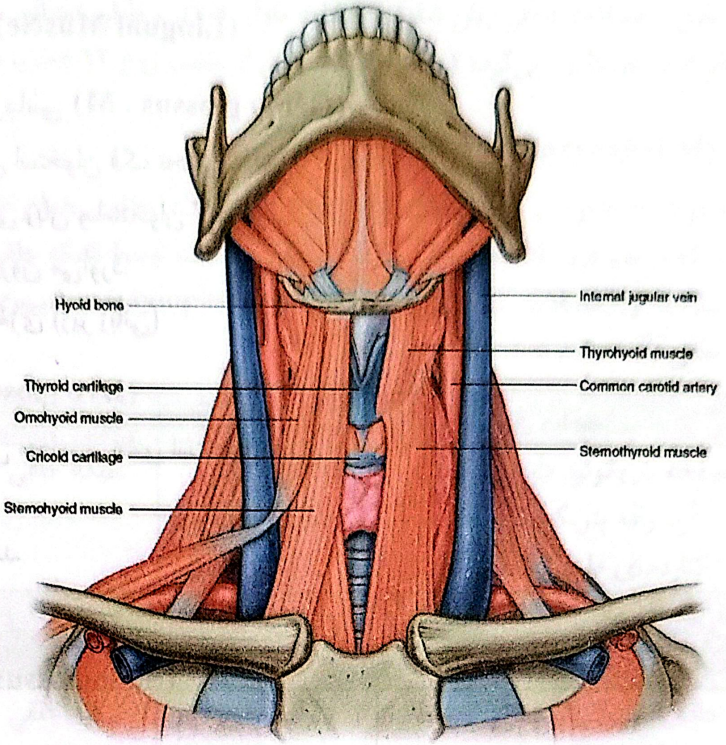

شکل ۳-۴. عضلات جلوی گردن (سوپراهیوئید، اینفراهیوئید)

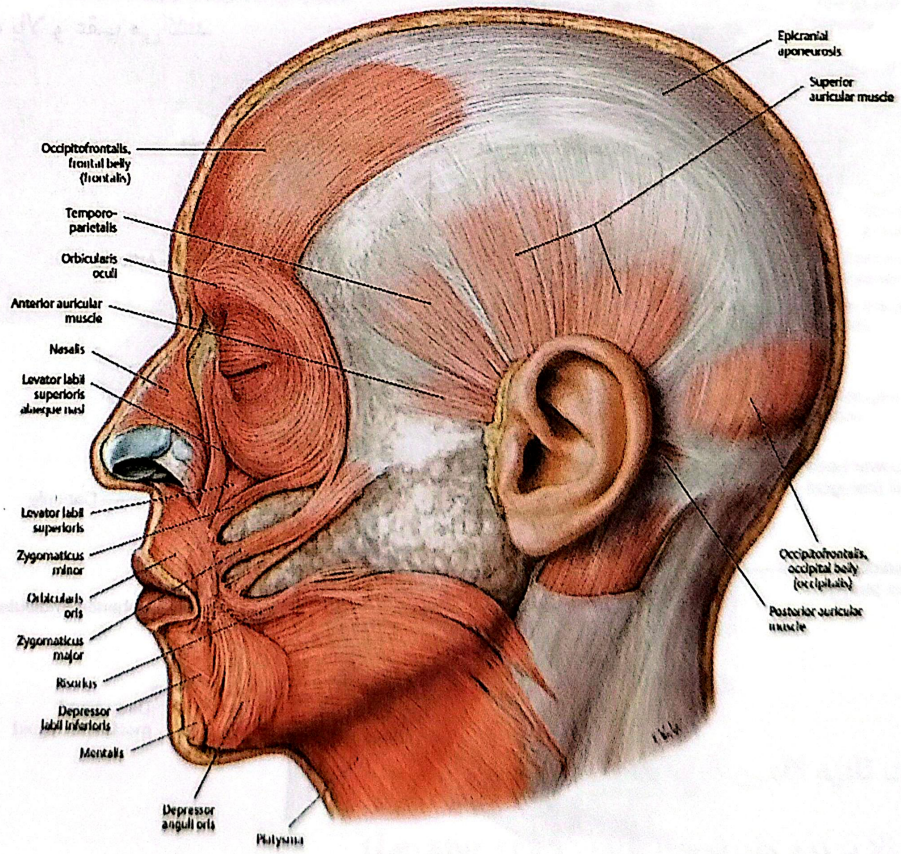

شکل ۴-۴. عضلات حالت دهنده صورت

❖ عضلات زبان (Lingual Muscle)

۱ـ عضله چانه‌ای زبانی (Genio glossus . M)

مبدأ: خار چانه‌ای فوقانی استخوان فک تحتانی

مقصد: نوک، سطح پشتی زبان و استخوان لامی

عمل: زبان را از دهان بیرون می‌آورد.

عصب‌گیری: زوج ۱۲ مغزی (زیر زبانی)

۲ـ لامی زبانی (Hyo glossus)

مبدأ: شاخ بزرگ و بخش مجاور از تنه‌ی استخوان لامی.

مقصد: کنار طرفی زبان

عمل: زبان را پهن می‌کند.

عصب‌گیری: زوج ۱۲

۳ـ نیزه‌ای زبانی (Styloglossus)

مبدأ: زائده نیزه‌ای

مقصد: طرفین زبان

عصب: زوج ۱۲

عمل: زبان را به بالا و عقب می‌کشد.

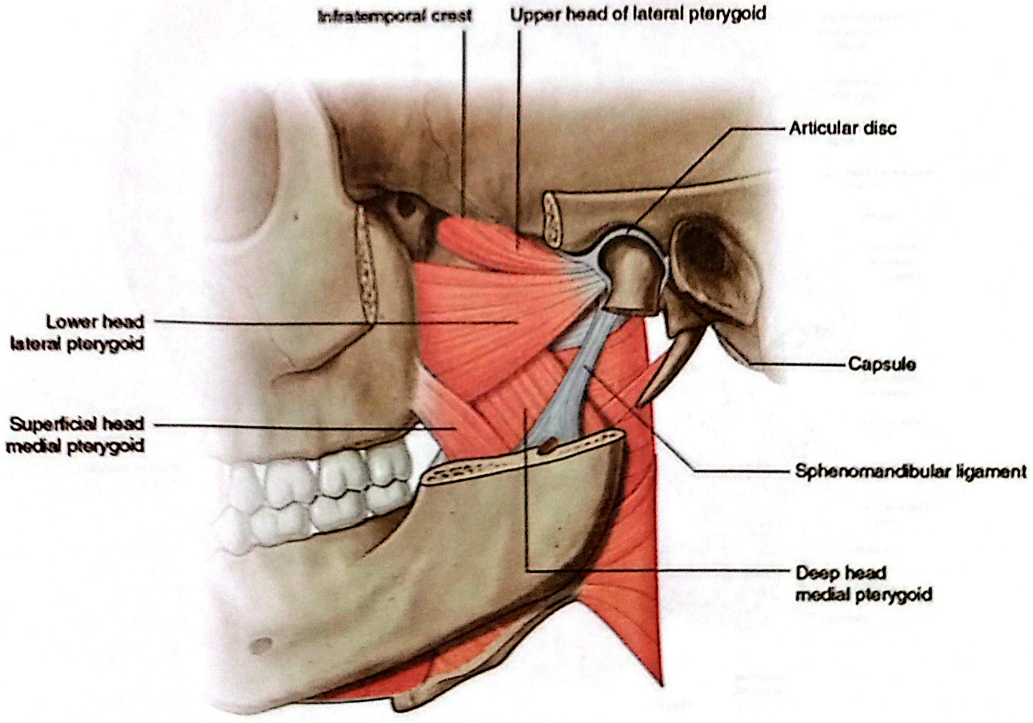

شکل ۵-۴. عضلات جونده پس از برش راموس مندیبل

نکته: علاوه بر عضلات فوق ، عضلات داخلی زبان شامل عضلات طولی فوقانی، طولی تحتانی و عرضی و عمودی بوده که از ذکر جزئیات این عضلات خودداری می‌گردد (تمام عضلات فوق از عصب زوج ۱۲ عصب می‌گیرند).

❖ عضلات حلقی (Pharyngeal.M)

نکته: عضلات حلق را به دو دسته حلقوی و طولی تقسیم بندی می‌کنند. عضلات حلقوی همان عضلات تنگ کننده حلق هستند که شبیه سه لیوان که در هم فرو رفته باشند، قرار گرفته‌اند. این عضلات توسط شبکه حلقی عصب‌گیری می‌شوند. عضلات طولی حلق عبارتند از: عضلات نیزه‌ای حلقی (stylopharyngeus) ، شیپوری حلقی (salpingo phryngeus) و کامی حلقی (palato pharyngeus).

عضله	مبداء	التها	عصب	عمل
تنگ کننده فوقانی حلق	صفحه پتریگوئید داخلی و قلاب آن، رافه پتریگومندیبولار، کناره‌های طرفی قاعده زبان	تکمه‌ی حلقی جمجمه و رافه حلق	شبکه حلقی	تنگ کننده قسمت فوقانی حلق
تنگ کننده میانی حلق	شاخ کوچک و بزرگ هیوئید	رافه حلق	شبکه حلقی	تنگ کننده حلق
تنگ کننده تحتانی حلق	حلقه غضروف انگشتری و خط مایل عضروف تیروئید	رافه حلق	شبکه حلقی	تنک کننده حلق

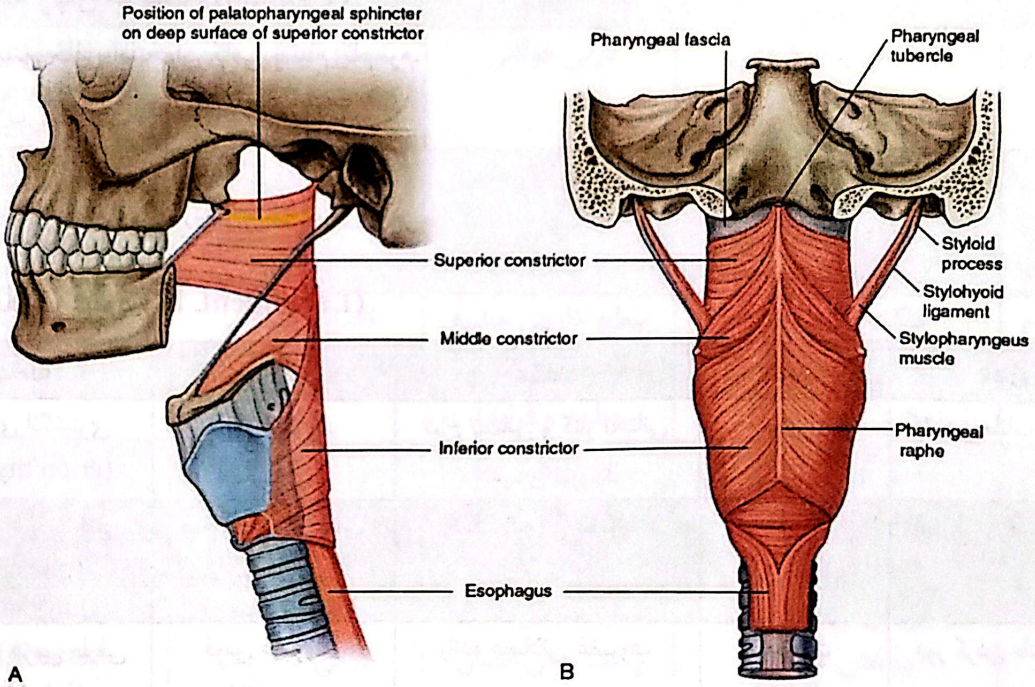

شکل ۶-۴. عضلات تنگ کننده حلق از نمای طرفی و عقبی

❖ عضلات ناحیه کامی (Palatine. Muscle)

۱ـ عضله بالا برنده کام نرم (Levator veli Palatini)

مبدأ: سطح تحتانی پتروس تمپورال، جلوتر از کانال کاروتید.

مقصد: نیام کام نرم
عمل: کام نرم را به سمت بالا کشیده و در نتیجه ارتباط حلق دهانی و حلق بینی تا حدی قطع می‌شود.
عصب: ریشه کرانیال زوج ۱۱ (عصب فرعی)

۲ـ عضله کشنده کام نرم (Tensor Veli Palatini.M)

مبدأ: خار اسفنوئید ـ حفره‌ی اسکافوئید و لبه قدامی بخش غضروفی شیپور استاش
مقصد: پس از دور زدن قلاب پتریگوئید با وتر سمت مقابل یکی شده و در تشکیل نیام کام نرم سهیم است و سپس به کنار خلفی کام سخت متصل می‌گردد.
عمل: انقباض یک طرفه، کام نرم را به همان طرف می‌کشد، انقباض دوطرفه سبب کشیدگی و پهن شد کام نرم می‌گردد. این عضله در باز کردن سوراخ حلقی شیپور استاش نیز سهیم است.
عصب: پتریگوئیدی داخلی (شاخه‌ای از عصب مندیبولار)

۳ـ عضله کامی حلقی (Palato Pharyngeous.M)

مبدأ: نیام کامی، قلاب پتریگوئید و زائده داخلی صفحات پتریگوئید.
مقصد: دیواره طرفی حلق و غضروف تیروئید.
عمل: کام نرم را به سمت پایین می‌کشد. حلق را به سمت بالا می‌برد و در طی عمل بلع باعث کوتاه شدن آن می‌گردد.

۴ـ عضله زبان کوچک (Uvula.M)

مبدأ: خاربینی خلفی استخوان کامی و نیام کام نرم.
مقصد: زبان کوچک
عمل: زبان کوچک را به بالا و عقب می‌کشد.
عصب: ریشه‌کرانیال زوج یازده (عصب فرعی).

❖ عضلات حنجره (Laryngenl. M)

عضله	مبداء	مقصد	عصب	عمل
تیروئیدی انگشتری (crico thyroid)	قوس غضروف انگشتری	شاخ تحتانی و کنار تحتانی لامینای تیروئید	حنجره‌ای خارجی	کشیدن طناب صوتی
انگشتری هرمی خلفی (pos.crico aryten.)	سطح خلفی لامینای غضروف انگشتری	زائده عضلانی غضروف هرمی	ریکارنت لارنژیال	دورکردن طنابهای صوتی
انگشتری هرمی طرفی (lat. Crico aryten.)	قوس غضروف انگشتری	زائده عضلانی غضروف هرمی	ریکارنت لارنژیال	دور کردن طنابهای صوتی
عرضی هرمی (trans. Arytenoid)	سطح خلفی هرمی	سطح خلفی هرمی طرف مقابل	ریکارنت لارنژیال	نزدیک کردن طنابهای صوتی، بستن گلوت

نکته: تمام عضلات اینترنسیک حنجره از عصب راجعه حنجره‌ای عصب می‌گیرند بجز عضله کریکوتیروپید. این عضله از عصب حنجره‌ای خارجی عصب می‌گیرد.

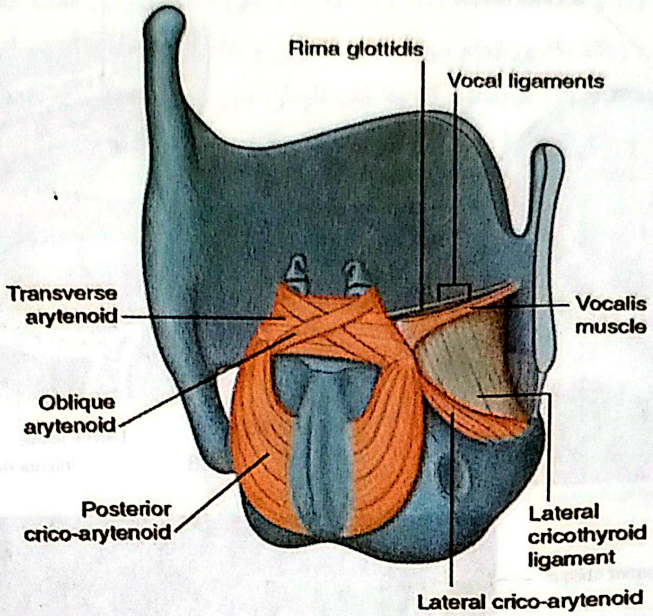

شکل ۷-۴. عضلات داخلی حنجره

❖ عضلات خارجی کره چشم (Extra Ocular Muscles)

عصب	عمل	مقصد	مبدأ	عضله
زوج سوم مغزی	باز کردن پلک فوقانی	تارس فوقانی	سطح تحتانی بال کوچک اسفنوئید	بالابرنده پلک فوقانی Levator Palbebral.Sup
زوج ششم مغزی	ابداکشن کره چشم	سطح خارجی صلبیه (خلف محل اتصال صلبیه و قرنیه)	تاندون مشترک عضلات خارجی کره چشم	راست خارجی Let.Rectus
زوج سوم مغزی	اداکشن کره چشم	سطح خارجی صلبیه (خلف محل اتصال صلبیه و قرنیه)	تاندون مشترک عضلات خارجی کره چشم	راست داخلی Med.Rectus
زوج سوم مغزی	بالا بردن کره چشم چرخش داخلی و اداکشن کره چشم	سطح خارجی صلبیه (خلف محل اتصال صلبیه و قرنیه)	تاندون مشترک عضلات خارجی کره چشم	راست فوقانی Sup.Rectus
زوج سوم مغزی	پایین آوردن کره چشم چرخش خارجی و اداکشن کره چشم	سطح خارجی صلبیه (خلف محل اتصال صلبیه و قرنیه)	تاندون مشترک عضلات خارجی کره چشم	راست تحتانی Inf.Rectus
زوج چهارم مغزی	پایین آوردن کره چشم، چرخش داخلی و ابداکشن کره چشم	سطح خارجی صلبیه (ربع فوقانی خارجی کره چشم)	تنه اسفنوئید	مایل فوقانی Sup. Oblique
زوج سوم مغزی	بالا بردن کره چشم ،چرخش خارجی و ابداکشن	سطح خارجی صلبیه	سطح اربیتال ماگزیلا	مایل تحتانی Inf.Oblique

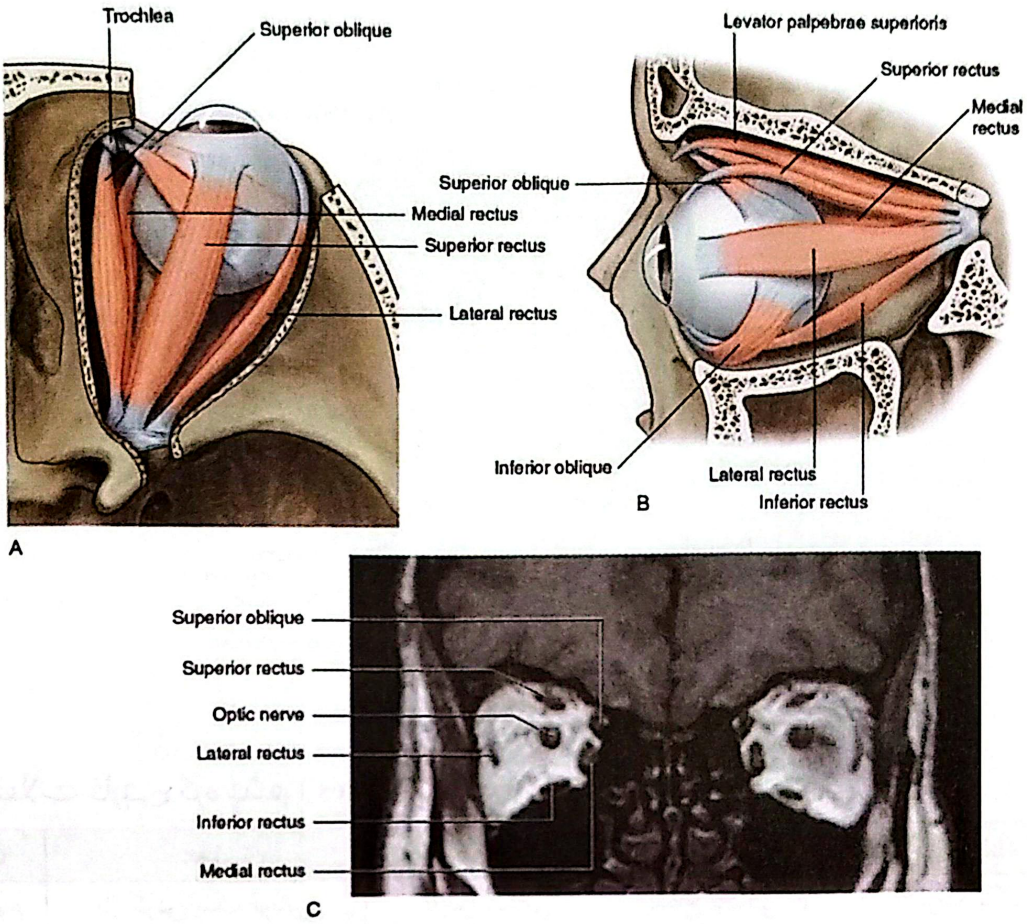

شکل ۸-۴. عضلات کره چشم از نمای فوقانی و نمای طرفی

❖ عضلات تنه

این عضلات را به چهار دسته اصلی تقسیم می‌کنند: عضلات پشت ، قفسه سینه (توراکس) ، شکم و لگن

❖ عضلات پشت

وجود عضلات قوی که به زوائد عرضی و خاری مهره ها می‌چسبند برای حمایت از ستون مهره ای و به حرکت درآوردن آن ضروری است که این ویژگی در افراد چاق به مراتب اهمیت بیشتری دارد. عضلات پشت در سه لایه سطحی ، میانی و عمقی قرار دارند. دو لایه‌ی سطحی و میانی عضلاتی اکسترنسیک هستند که منجر به حرکات اندام فوقانی و تنفسی می‌شوند. لایه عمقی شامل عضلات حقیقی پشت یا اینترنسیک بوده و انقباض آنها بر روی ستون مهره‌ای تاثیر می‌گذارد و ضمن به حرکت درآوردن این ستون در حفظ وضعیت بدن نیز نقش دارند.

الف) عضلات لایه سطحی

۱- عضله ذوزنقه‌ای (Trapezius) : عضله‌ای مسطح و پهن که در پشت گردن و تنه قرار گرفته است. از برجستگی پس سری خارجی، رباط پس گردنی (Ligamentum Nuchae) و زوائد خاری تمام مهره‌های پشتی مبداء می‌گیرد. الیاف عضله به سمت خارج رفته به لبه فوقانی خار کتف، زائده آکرومیون و یک سوم خارجی ترقوه متصل می‌شود. این عضله موجب اداکشن ، رتراکشن ، بالا بردن و چرخش رو به پایین کتف می‌گردد.

عصب : زوج یازدهم مغزی (Accessory)

۲- عضله پشتی بزرگ (Latissimus Dorsi) : عضله مثلثی شکل بزرگی است که در هر طرف به زوائد خاری شش مهره ی پشتی تحتانی، زوائد خاری تمام مهره های کمری و خاجی و ستیغ خاصره اتصال داردالیاف این عضله به سمت بالا و خارج رفته تاندون باریکی می‌سازد که به کف ناودان بین دو برجستگی استخوان بازو می‌چسبند. این عضله بازو را به تنه نزدیک کرده ، به طرف داخل می‌چرخاند و باز می‌کند.

عصب : شبکه بازویی (عصب توراکو دورسال)

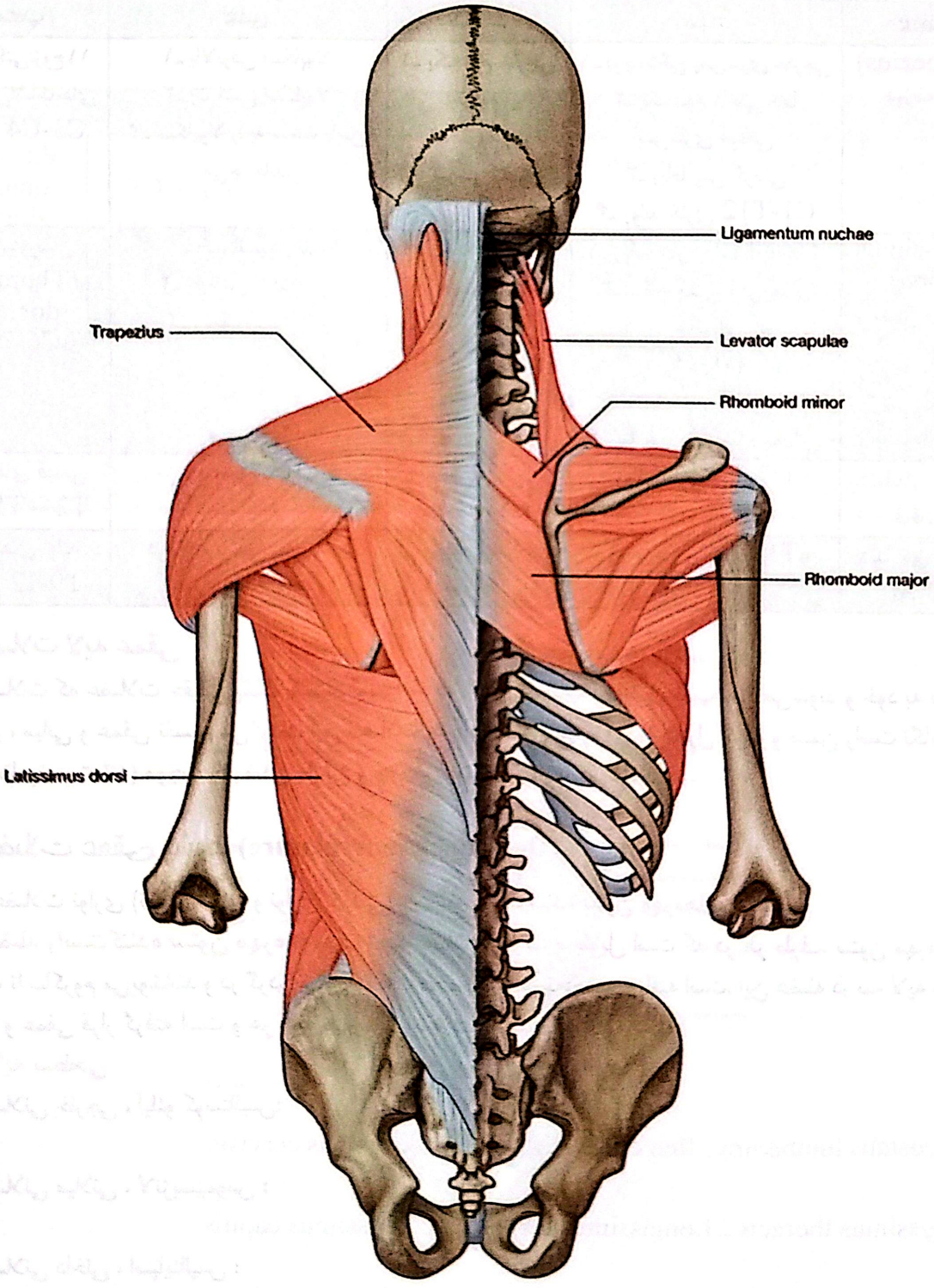

شکل ۹-۴. عضلات لایه سطحی پشت

ب) عضلات لایه میانی

دو عضله ورقه‌ای شکل و نازک به نام های دندانه ای خلفی فوقانی و خلفی تحتانی هستند که در عمق عضلات ذوزنقه‌ای و پشتی بزرگ قرار دارند. این دو عضله از ستون مهره‌ای به دنده‌ها چسبیده‌اند و عضلات کمکی در تنفس هستند.

❖ عضلات سطحی پشت (Superficial Back Musculature)

عضله	مبدأ	مقصد	عمل	عصب
(Trapezius) ذوزنقه‌ای	۱ـ برجستگی پس‌سری خارجی ۲ـ یک‌سوم داخلی خط پس‌سری فوقانی ۳ـ رباط پس گردنی ۴ـ زوائد خاری C1-T12	۱ـ یک‌سوم خارجی ترقوه ۲ـ آکرومیون ۳ـ خار کتف	۱ـ بالابردن اسکاپولا ۲ـ رترکشن اسکاپولا ۳ـ اسکاپولا را به سمت پایین می‌چرخاند.	۱ـ حرکتی:نزوج۱۱ ۲ـ حسی:شاخه‌های قدامی C3-C4
(Latissimus dorsi) پشتی بزرگ	۱ـ زوائد خاری T6—T12 ۲ـ سطح خلفی مهره های ساکرال (s1-s3) ۳ـ ستیغ خاصره ۴ـ سه الی چهار دنده تحتانی	کف ناودان دوسری هومروس	۱ـ اکستانسیون بازو ۲ـ چرخش داخلی بازو ۳ـنزدیک کردن بازو	توراکودورسال (Thoraco-dorsal) C6-7-8
دندانه‌ای خلفی فوقانی	زوائد خاری C7-T2	سطح خلفی دنده‌های ۵ـ۲	در دم عمیق نقش دارد	شاخه‌های قدامی اولیه T2 – T5
دندانه‌ای خلفی تحتانی	زوائد خاری T11-L2	سطح خلفی دنده‌های ۱۲ ـ ۹	در بازدم عمیق نقش دارد	شاخه‌های اولیه قدامی T9-12

ج) عضلات لایه عمقی

این عضلات که عضلات حقیقی پشت هستند توسط شاخه خلفی اعصاب نخاعی عصب‌دهی می‌شوند و خود به سه لایه سطحی ، میانی و عمقی تقسیم می‌گردند. این عضلات حرکات ستون مهره ای را کنترل کرده و ضمن راست نگاه داشتن تنه (حفظ وضعیت تنه) موجب خم شدن طرفی و چرخش ستون مهره‌ها می‌گردند.

❖ عضلات عمقی پشت (Deep Back musculature)

شامل عضلات نواری (نواری سری و نواری گردنی) و عضله راست‌کننده ستون مهره‌ها می‌باشند.

الف) عضله راست‌کننده ستون مهره‌ها : یک توده عضلانی بزرگ و طویل است که در هر طرف، ستون مهره‌ها را از جمجمه تا ساکروم می‌پوشانند و در گردن برای حرکات مخصوص سر تخصیص یافته است. این عضله در سه لایه سطحی ، میانی و عمقی قرار گرفته است و هر لایه هم شامل سه عضله است.

✓ لایه سطحی

نوار عضلانی خارجی ، ایلئو کوستالیس:

Ileo costalis lumbarum _ Ileo costalis thoracis _ Ilecostalis cervisis

نوار عضلانی میلانی ، لانژیسیموس :

Longissimus thoracis _ Longissimus cervisis _ Longissimus capitis

نوار عضلانی داخلی ، اسپاینالیس :

Spinalis Thoracis _ Spinalis cervicis (شکل ۱۰-۴)

✓ **لایه میانی**

شامل دو ورقه سطحی و عمقی می‌باشد، ورقه سطحی شامل سمی اسپاینالیس (Semi Spinalis) ورقه عمقی شامل مولتی فیدوس اسپانیا (Multifidus Spinae) و بالا برنده دنده‌ها (Levator Costarum) می‌باشند.

✓ **لایه عمقی**

شامل ۳دسته عضله است: بین خاری‌ها (Interspinalis) ، بین عرضی‌ها (Intertaransversales) و گرداننده‌ها (Rotators).

ب) عضلات نواری (Splenius Muscle)

عصب	عمل	مقصد	مبدأ	عضله
شاخه‌های خلفی اعصاب نخاعی	انقباض دوطرفه: اکستانسیون سر وگردن انقباض یکطرفه: چرخش و خم کردن طرفی سروگردن به سمت موافق	خط پس‌سری فوقانی، زائده ماستوئید استخوان گیجگاهی	زوائد خاری C7-T3 انتهای تحتانی رباط نوکه (پس‌گردنی)	نواری سری (Splenius Capitis)
شاخه‌های خلفی اعصاب نخاعی	انقباض دوطرفه: اکستانسیون سر و گردن انقباض یکطرفه: چرخش و خم کردن طرفی سروگردن به سمت موافق	تکمه خلفی زوائد عرضی	زوائد خاری T3-T6	نواری گردنی (Splenius Cervicis)

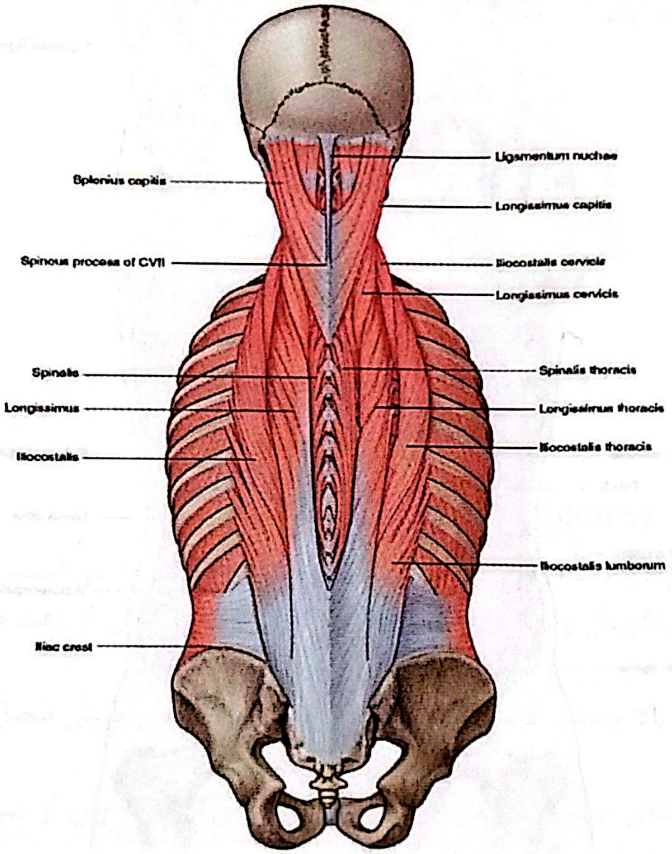

شکل ۱۰-۴. عضلات عمقی پشت. عضله راست کننده ستون مهره

❖ عضلات جدار قدامی طرفی شکم

۱- مایل خارجی (External. Oblique)

مبداء: سطح خارجی ۸ دنده‌ی آخر

مقصد: الیاف عضلانی به طرف پایین و جلو امتداد می‌یابند، پایین‌ترین الیاف به لبه ی خارجی ستیغ ایلیاک متصل می‌گردند و مابقی الیاف تبدیل به یک نیام پهن شده که پس از عبور از روی عضله‌ی مستقیم شکمی به خط سفید متصل می‌گردند (شکل ۱۱-۴).

نکته: حاشیه‌ی تحتانی نیام از خار خاصره ی قدامی فوقانی تا تکمه ی پوبیس رباط اینگوینال (مغبنی) را می‌سازد. این رباط به سمت عقب و بالا برگشته و ناودانی را میسازد که کف مجرایی بنام اینگوینال را تشکیل می‌دهد.

عصب: شش عصب بین دنده‌ای آخر و اولین عصب کمری

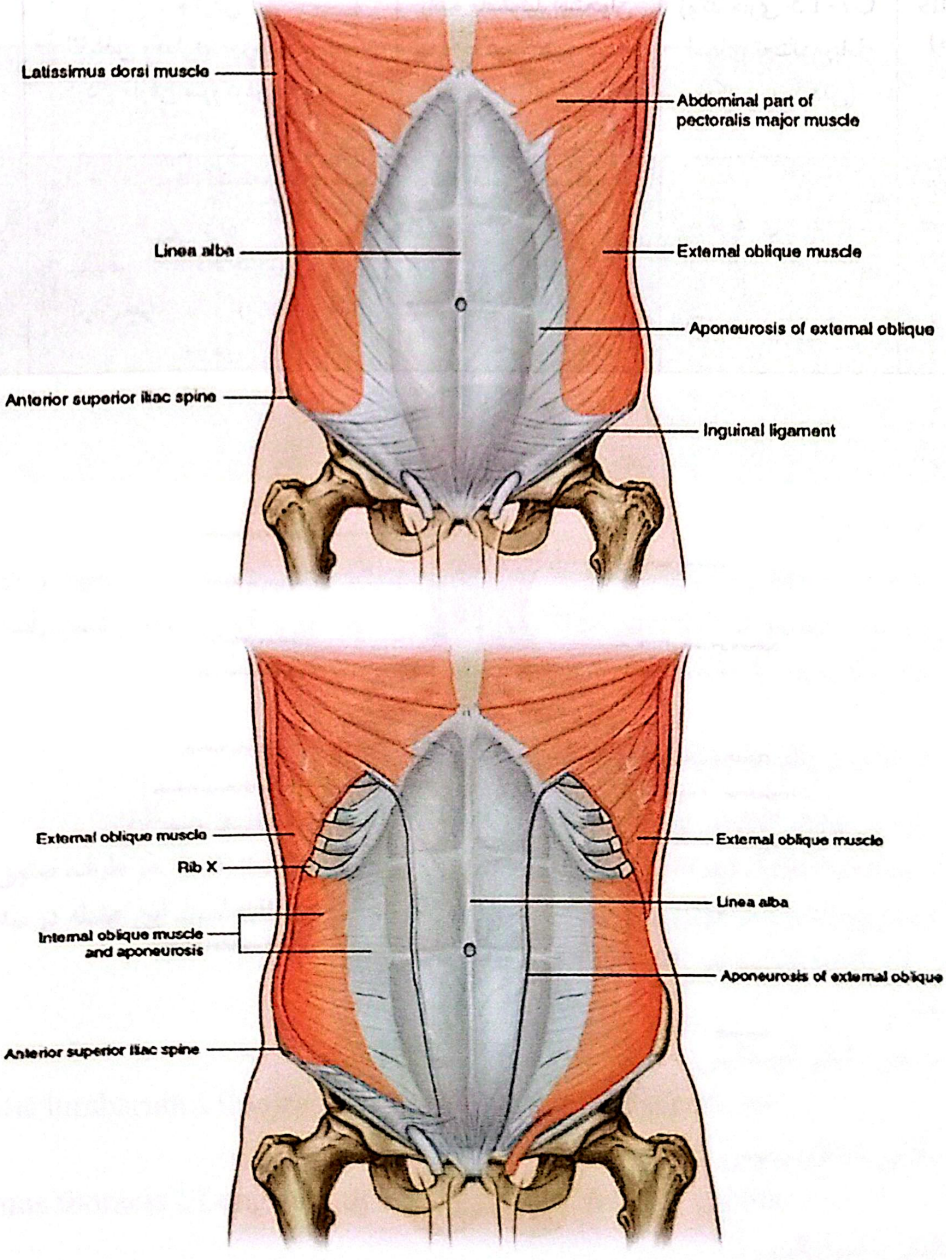

شکل ۱۱-۴. عضلات جدار قدامی طرفی شکم

❖ کانال اینگوینال (Inguinal. Canal)

کانالی است مایل به طول تقریبی ۴ سانتیمترکه در زیر پوست قسمت تحتانی شکم قرار دارد.این کانال در دوره‌ی جنینی و در زمان تکوین عضلات دیواره ی قدامی طرفی شکم تشکیل شده است. در آقایان مسیر مهاجرت بیضه از شکم به کیسه بیضه است. کانال اینگوینال دارای دو سوراخ سطحی و عمقی و چهار دیواره می‌باشد.

سوراخ سطحی شکافی است در نیام عضله ی مایل خارجی که در بالا و خارج تکمه ی پوبیس قرار دارد. سوراخ عمقی که حدود ۱/۵ سانتیمتر بالای نقطه ی میانی رباط اینگوینال قرار دارد در داخل شکم قرار دارد. کانال اینگوینال در آقایان حاوی طناب اسپرماتیک و عصب ایلئواینگوینال و در خانم ها حاوی رباط گرد رحمی و عصب ایلئواینگوینال است (شکل ۱۲-۴).

نکته بالینی

بیرون زدگی غیر طبیعی محتویات شکم (روده ها) به داخل کانال اینگوینال را به دلیل ضعف دیواره‌ی خلفی کانال و یا افزایش بیش از حد فشار داخل شکمی هنگام بلند کردن وزنه های سنگین را فتق اینگوینال (Inguinal. Hernia) گویند.

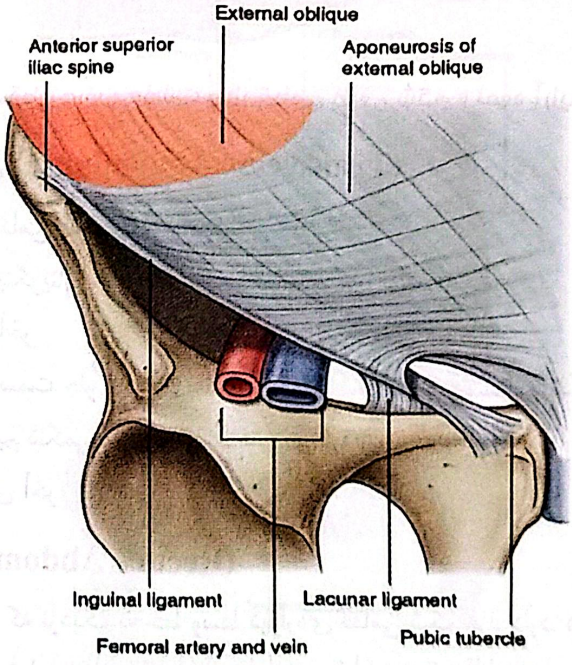

شکل ۱۲-۴. کانال اینگوینال

۲- عضله‌ی مایل داخلی (Internal. Oblique)

در زیر عضله ی مایل خارجی قرار داشته، جهت الیاف آن عکس عضله ی مایل خارجی است.

مبداء: دوسوم خارجی رباط اینگوینال و ستیغ ایلیاک و فاسیای توراکولومبار (غلافی از بافت همبند که عضلات پشت را در برگرفته است).

مقصد: الیاف عضله به طرف بالا و عقب امتداد یافته بخشی از الیاف به ۴ دنده‌ی پایینی متصل شده و مابقی به یک نیام تبدیل می‌گردند.

این نیام در کنار خارجی عضله‌ی مستقیم شکمی به دو لایه تقسیم می‌گردد که پس از عبور از جلو و عقب عضله‌ی مستقیم شکمی به خط سفید متصل می‌گردند (شکل ۱۳-۴).

عصب: شش عصب بین دنده‌ای آخر و اولین عصب کمری

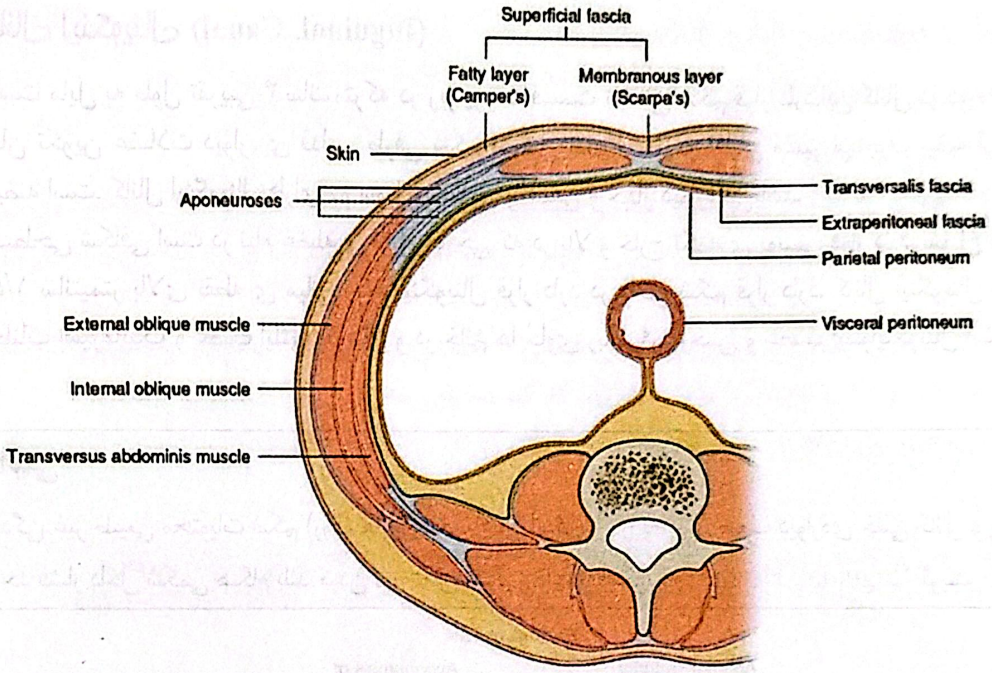

شکل ۱۳-۴. مقطع عرضی عضلات جدار قدامی طرفی شکم و نحوه آرایش نیام عضلات

۳- عضله ی عرضی شکم (Transverse.Abdominuse)

داخلی‌ترین عضله‌ی دیواره‌ی قدامی طرفی شکم است.

مبداء: یک سوم خارجی رباط اینگوینال ، ستیغ ایلیاک و فاسیای توراکولومبار

مقصد: سطح داخلی ۶ دنده‌ی آخر

الیاف عضله به طور عرضی به سمت جلو و داخل امتداد یافته در کنار خارجی مستقیم شکمی تبدیل به نیام شده که پس از عبور از خلف عضله ی مستقیم شکمی به خط سفید ختم می‌گردد.

عصب: شش عصب بین دنده‌ای آخر

٤- مستقیم شکمی (Rectus Abdominis)

یک عضله‌ی نواری شکل است که نزدیک به خط وسط دیواره‌ی قدامی شکم قرار دارد. در سمت داخل توسط یک دیواره از جنس بافت همبند بنام خط سفید (Lina.alba) از عضله‌ی مشابه سمت مقابل جدا می‌گردد (شکل ۱۴-۴).

مبداء: سمفیز پوبیس و ستیغ پوبیس

مقصد: سطح خارجی غضروف‌های دنده‌های ۷- ۵

نکته: این عضله در یک غلاف از جنس بافت همبند بنام غلاف رکتوس قرار دارد که از نیام سایر عضلات جدار قدامی طرفی شکم تشکیل می‌گردد. این غلاف در سمت داخل به خط سفید متصل می‌گردد. خط سفید از از زائده خنجری تا سمفیز پوبیس ادامه یافته و ناف بر روی آن قرار دارد.

اعمال: حفاظت از احشاء درون شکم - بالا بردن فشار داخل شکمی که این فشار در اعمالی مانند دفع مدفوع، ادرار کردن و زایمان مهم هستند. انجام حرکات تنه نیز از دیگر اعمال این عضلات است.

❖ عضلات دیواره خلفی شکم

شامل عضلات کمری بزرگ ، مربع کمری و خاصره‌ای است (شکل ۱۵-۴).

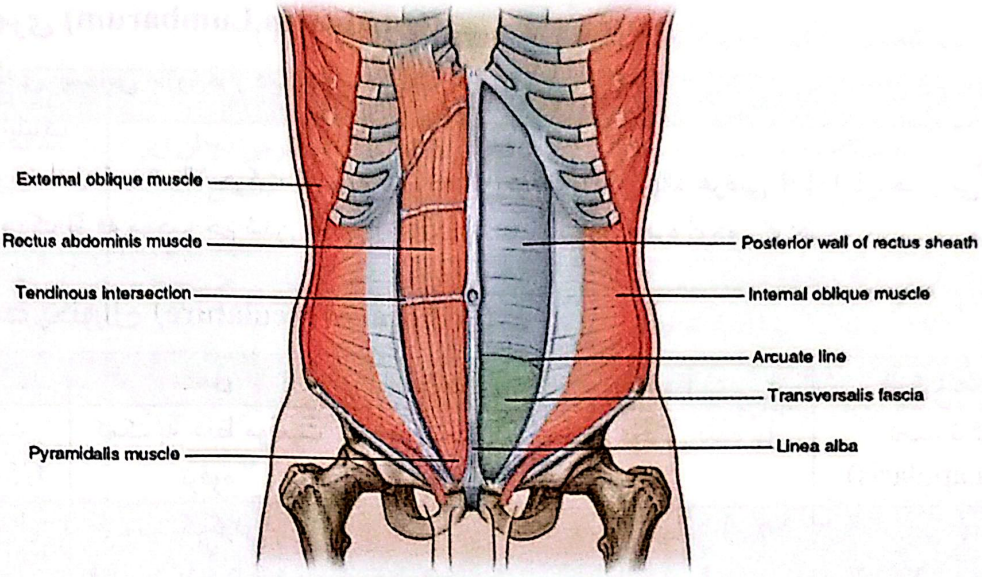

شکل ۱۴-۴. عضله مستقیم شکمی

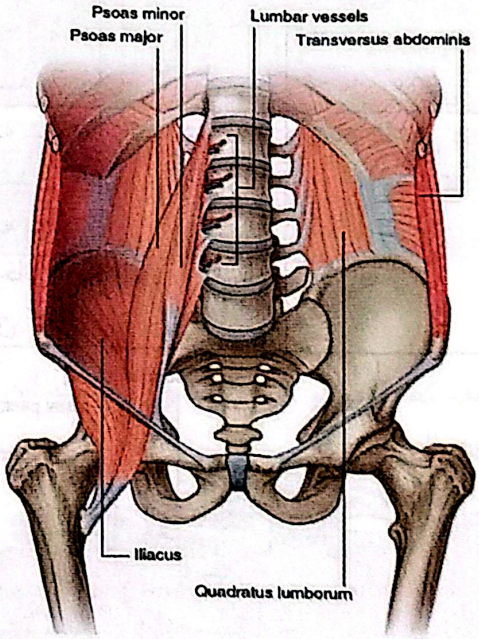

شکل ۱۵-۴. عضلات دیواره خلفی شکمی

الف: کمری بزرگ (Psoas.Major)

مبداء: زوائد عرضی مهره ها و سطح طرفی جسم مهره‌های کمری

مقصد: الیاف عضله پس از عبور از زیر رباط اینگوینال به تروکانتر کوچک ران متصل می‌گردند.

عمل: فلکشن ران

ب: خاصره ای (Iliacus)

مبداء: حفره‌ی ایلیاک

مقصد: با عضله‌ی پسواس ماژور تاندون مشترکی بنام ایلئوپسواس را ساخته که به تروکانتر کوچک ران متصل می‌گردد.

عمل: فلکشن ران

ج: مربع کمری (Quadratus.Lumbarum)

در خارج عضله‌ی پسواس ماژور قرار داشته و مربعی شکل است.

مبداء: ستیغ ایلیاک

مقصد: الیاف عضله به سمت بالا حرکت کرده به کنار تحتانی دنده‌ی ۱۲و زوائد عرضی L1-L4 متصل می‌گردد.

عمل: انقباض یک طرفه موجب خم شدن طرفی (Lat.flexion) ستون مهره ای می‌گردد.

❖ عضلات پکتورال (Pectoral Musculature)

عضله	مبدأ	مقصد	عمل	عصب
تحت ترقوه‌ای (Sub Scapularis)	سطح فوقانی دنده اول	سطح تحتانی ترقوه	کمک به حفظ موقعیت ترقوه	عصب تحت ترقوه‌ای C5-6
سینه‌ای بزرگ (Pectoralis Major)	۱ـ سطح قدامی از ۱/۳ داخلی ترقوه ۲ـ سطح قدامی استرنوم ۳ـ غضروف دنده‌های حقیقی	لبه خارجی ناودان دوسری	۱ـ نزدیک‌کردن بازو ۲ـ چرخش داخلی و فلکسیون بازو ۳ـ شانه و بازو را به پایین می‌کشد	عصب پکتورال خارجی و داخلی
سینه‌ای کوچک (Pectoralis Minor)	سطح خارجی دنده‌های ۳ ـ ۵	زائده کوراکوئید اسکاپولا	۱ـ اسکاپولا را به سمت پایین می‌کشد ۲ـ اسکاپولا را به سمت پایین می‌چرخاند ۳ـ فیکس کردن کتف	عصب پکتورال داخلی

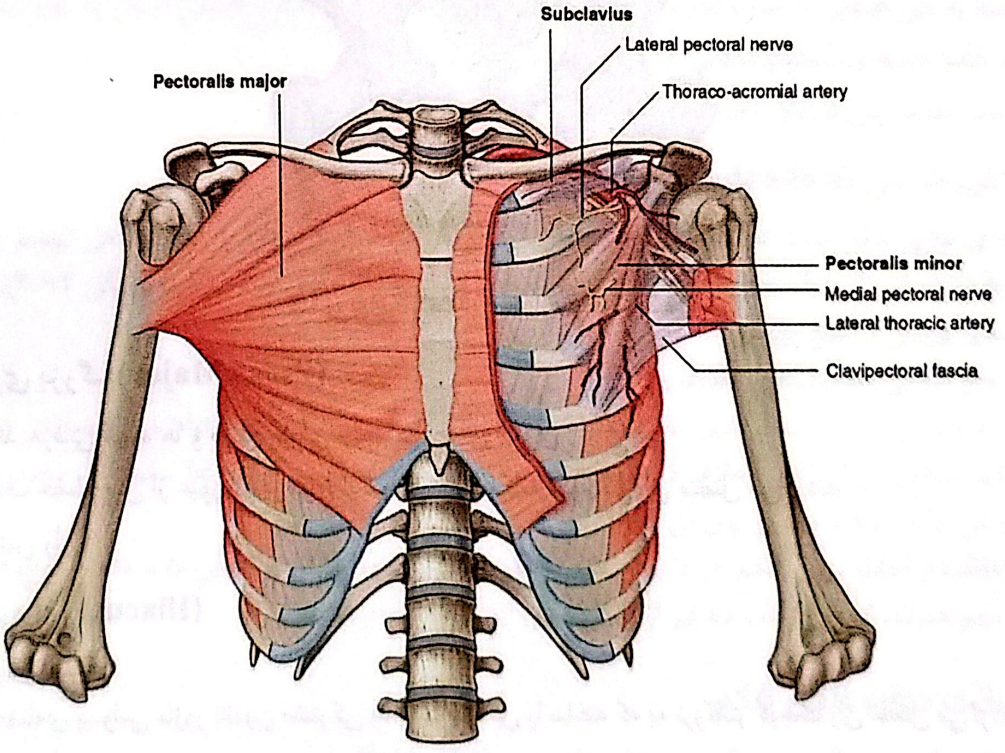

شکل ۱۶-۱۴. عضلات پکتورال

❖ عضلات عمقی ناحیه سینه‌ای (Thoracic Region Muscle)

عصب	عمل	مقصد	مبدأ	عضله
عصب بین دنده‌ای	به هنگام دم منقبض می‌شود. از بیرون زدن احشاء سینه‌ای ممانعت می‌کند.	کنار فوقانی دنده پایینی	لبه خارجی ناودان زیر دنده‌ای	عضله بین‌دنده‌ای خارجی (Ext.Intercostal)
عصب بین دنده‌ای	به هنگام بازدم منقبض می‌شود. از بیرون زدن احشاء سینه‌ای ممانعت می‌کند.	کنار فوقانی دنده پایینی	لبه داخلی ناودن زیر دنده‌ای	بین‌دنده‌ای داخلی (Int.Intercostal)
عصب بین دنده‌ای	به هنگام بازدم منقبض می‌شود.	سطح داخلی دوچهارم میانی دنده پایینی	سطح داخلی دوچهارم میانی دنده	بین دنده‌ای داخلی‌تر (Innermost. Intercostal)
عصب بین دنده‌ای	به هنگام بازدم منقبض می‌شود.	سطح داخلی ۲ یا سه دنده پایین‌تر	کنار تحتانی دنده	عضله زیردنده‌ای (Sub Costal)
عصب بین دنده‌ای	به هنگام بازدم منقبض می‌شود.	غضروف‌های دنده‌ای ۵ـ۲	کناره‌های طرفی تنه‌ی جناغ سینه – سطح خلفی زائده خنجری جناغ و غضروف‌های دنده‌ای۷ـ۵	عضله عرضی سینه (Transverse Thoracis)
شاخه خلفی اعصاب نخاعی توراسیک	به هنگام دم منقبض می‌شود.	کنار فوقانی دنده پایینی	زائده عرضی مهره‌های سینه‌ای	عضله بالابرنده دنده‌ای (Levator Costarum)

❖ دیافراگم (Diaphragm)

یک عضله‌ی تنفسی چتری شکل بوده که دارای دو گنبد راست و چپ است. این عضله‌ی ارادی در حد فاصل قفسه‌ی سینه و شکم قرار داشته و حجاب حاجز نام دارد.

مبداء: این عضله دارای سه مبداء مهره‌ای، جناغی و دنده‌ای است.

- مبداء مهره‌ای به شکل ۲ ستون راست و چپ بوده که بر روی مهره‌های کمری L1-L3 قرار می‌گیرند.
- مبداء جناغی به سطح خلفی زائده خنجری استخوان استرنوم متصل است.
- مبداء دنده‌ای به سطح داخلی ۶ دنده‌ی پایینی متصل است.

مقصد: تاندون مرکزی دیافراگم که به شکل برگ گیاه شبدر است.

نکته: گنبد راست ، بعلت حضور کبد در شکم ، بالاتر از گنبد چپ قرار می‌گیرد و در یک بازدم معمولی تا حد دنده‌ی ۵ به بالا کشیده می‌شود. درحالی که گنبد چپ در این حالت در فضای بین دنده‌ای ۵ جای می‌گیرد.

عصب: عصب حرکتی این عضله ، عصب فرنیک است که از نخاع گردنی (C3-C5) منشعب می‌گردد. اعصاب حسی این عضله شامل اعصاب بین دنده‌ای (۶ تای پایین) و عصب فرنیک است.

نکته: سه سوراخ بزرگ دردیافراگم وجود دارد : الف: سوراخ مربوط به ورید اجوف تحتانی، در حد مهره‌ی T8

ب: سوراخ مربوط به مری ، در حد مهره ی T10 ج: سوراخ مربوط به آئورت، در حد مهره ی T12

✓ **از سوراخ آئورتی دیافراگم علاوه بر آئورت، مجرای توراسیک و ورید آزیگوس نیز گذر می‌کنند.**

فتق هیاتال : عریض بودن بیش از حد سوراخ مروی دیافراگم منجر به ورود معده به درون قفسه‌ی سینه می‌گردد. علت عموماً مادرزادی است ، اما بارداری ، سرفه ، چاقی و زور زدن در زمان اجابت مزاج نیز از عوامل ایجاد این اختلال به شمار می‌روند.

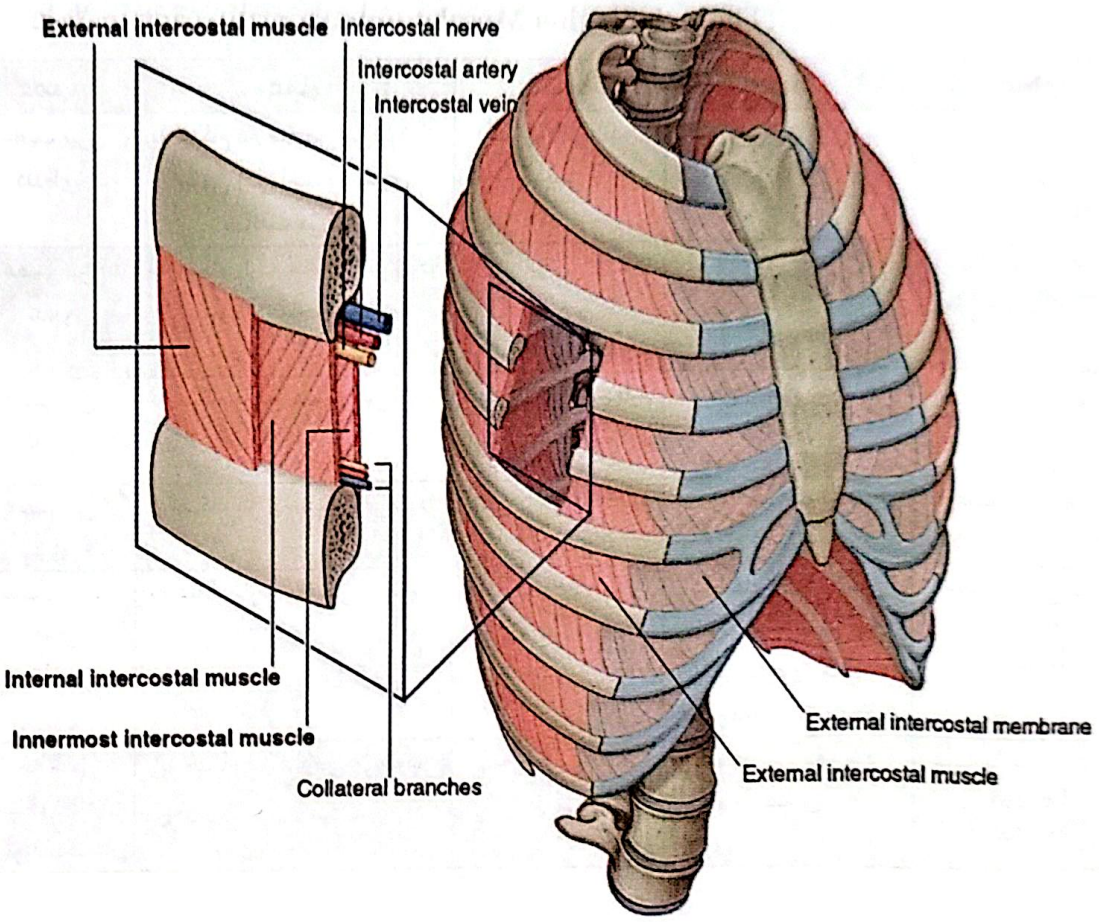

شکل ۱۷-۴. عضلات بین دنده‌ای

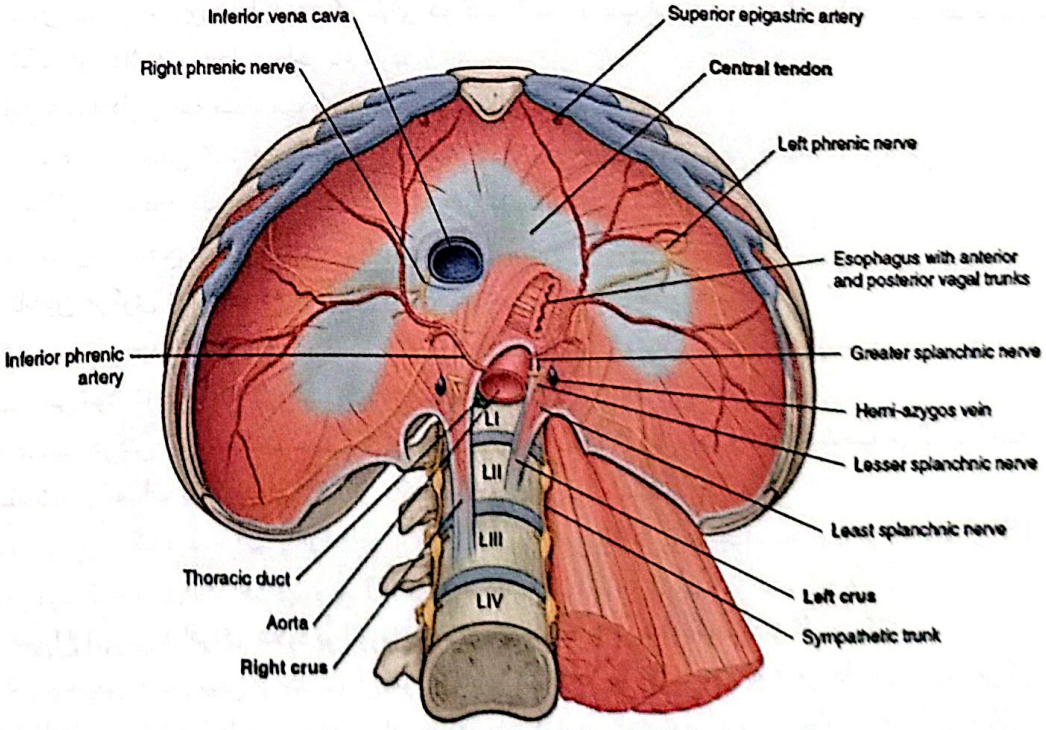

شکل ۱۸-۴. عضله دیافراگم

❖ عضلات گلوتئال (Gluteal Musclatore)

عصب	عمل	مقصد	مبدا	عضله
گلوتئال تحتانی L5-S1-S2	اکستنسور قوی ران، چرخش خارجی ران، کمک به ابداکشن ران (الیاف فوقانی)	برجستگی گلوتئال و نوار ایلئوتیبیال	۱ـ سطح خلفی ساکروم و کوکسیس ۲ـ رباط ساکروتوبروس ۳ـ سطح خارجی ایلئوم	Gluteus.max سرینی بزرگ
گلوتئال فوقانی L4-5-1	ابداکشن و چرخش داخلی ران، کمک به چرخش خارجی ران (الیاف خلفی)	سطح فوقانی برجستگی گلوتئال	سطح خارجی ایلئوم بین خطوط ایلئال قدامی و خلفی	Gluteus.Medius سرینی میانی
عصب گلوتئال فوقانی	ابداکشن و چرخش داخلی ران	تروکانتر بزرگ (در قدام عضله سرینی میانی) کپسول مفصلی هیپ	سطح خارجی ایلئوم بین خطوط ایلئال قدامی و تحتانی	Gluteus.minimi سرینی کوچک
عصب پیریفورمیس S1-S2	چرخش خارجی ران اکستنت، ابداکشن ران فلکس	رأس تروکانتر بزرگ (از طریق سوراخ سیاتیک بزرگ)	سطح قدامی مهره‌های S2-3-4	Piriformis
عصب اوبتوراتور داخلی L5-S1-S2	چرخش خارجی ران ابداکشن ران فلکسیون	سطح داخلی تروکانتر بزرگ	خارایسکیال	sup.Gemellus دوقلوی فوقانی
عصب اوبتوراتور داخلی	روتاسیون خارجی ران ابداکشن ران در حالت فلکسیون	سطح داخلی تروکانتر بزرگ (از طریق سوراخ سیاتیک کوچک هیپ)	سطح داخلی غشاء اوبتوراتور و لبه‌های سوراخ اوبتوراتور	Obturator.int اوبتوراتور داخلی
عصب مربع رانی L4-L5-S1	چرخش خارجی ران	سطح داخلی تروکانتر بزرگ	توبروزیتی ایسکیال	Inf.gemellus دوقلوی تحتانی
عصب مربع‌گوی	چرخش خارجی ران	تکمه مربعی	سطح خارجی توبروزیتی ایسکیال	Quadratus. Femoris مربع کمری

❖ عضلات قدامی ران (Ant Muscles of the thigh)

عصب	عمل	مقصد	مبدا	عضله
عصب فمورال L2,L3	فلکشن، ابداکشن و چرخش خارجی ران، فلکشن ساق	سطح داخلی کوندیل داخلی تیبیا	خار خاصر قدامی فوقانی	Sartorius خیاطه
گلوتئال فوقانی	فلکسیون، چرخش داخلی و ابداکشن ران	نوار ایلئوتیبیال	ستیغ خاصره، خار خاصره قدامی فوقانی	TensorFacia latae کشنده فاسیالاتا
عصب فمورال عصب فمورال	اکستانسیون ساق. فلکشن ران اکستانسیون ساق اکستانسیون ساق اکستانسیون ساق	پاتلا و توبروزیتی تیبیال	خارخاصره قدامی تحتانی لبه داخلی خط خشن، بخش تحتانی از خط اینترتروکانتریک لبه خارجی خط خشن سطوح قدامی خارجی فمور	Quadriceps femoris ۱ـ مستقیم رانی ۲ـ پهن داخلی ۳ـ پهن خارجی ۴ـ پهن.بینابینی

عضله	مبدأ	مقصد	عمل	عصب
Articularis .genus مفصلی زانو	بخش دیستال سطح قدامی فمور	غشاء سینوویال مفصل زانو	در طی اکستانسیون ساق غشاء سینوریال مفصل زانو را بالا می‌کشد	عصب فمورال شاخه‌ی پهن بینابینی
Ilio Psoas ایلئوپسواس ۱.□□□□□.□□□□□: ۲. □□□□□□□: Pectineus:	جسم و زوائد عرضی مهره‌های کمری L1-4 حفره‌ی ایلیاک راموس فوقانی پوبیس	تروکانتر کوچک فمور تروکانتر کوچک فمور فمور (درست پایین تر و کانتر کوچک)	فلکشن ران، اداکشن جزئی ران چرخش فوقانی لگن فلکشن و اداکشن ران	دومین تا چهارمین عصب کمری اولین یا دومین عصب کمری

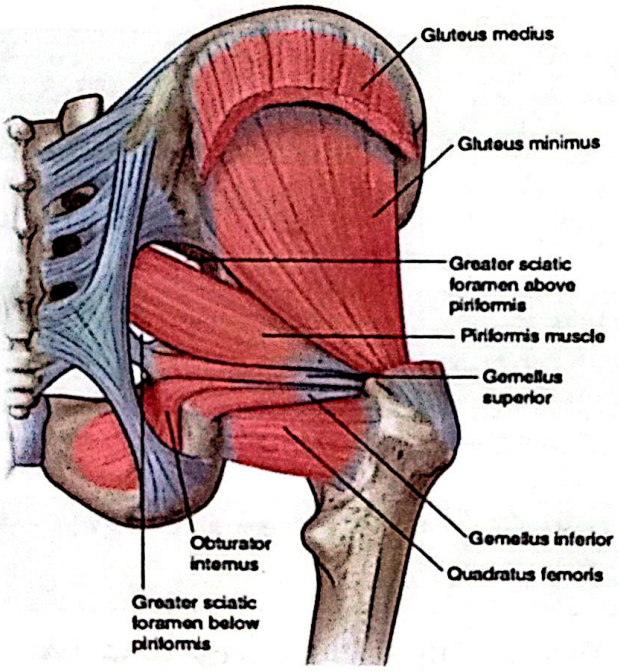

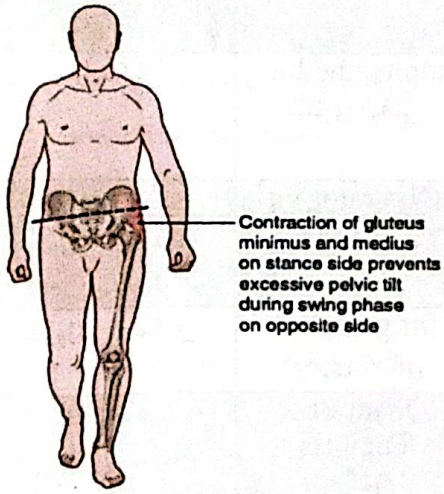

شکل ۱۹-۴. عضلات عمقی ناحیه گلوتئال

❖ عضلات خلف ران (Posterior Musculature of thigh)

عضله	مبدأ	مقصد	عمل	عصب
دو سر رانی	سر مستقیم: برجستگی ایسیکال سرمایل: خط خشن	سر فیبولا، کوندیل خارجی تیبیا (احتمالاً)	فلکسیون زانو اکستانسیون هیپ (سر دراز)	سردراز: عصب تیبیال L5-S1-2 سرکوتاه: عصب پرونئال مشترک L5-S1
نیمه غشایی Semi membranous	برجستگی ایسکیال	سطح داخلی کوندیل داخلی تیبیا	فلکسیون زانو، اکستانسیون هیپ	شاخه تیبیال عصب سیاتیک L5-S1-2
نیمه وتری Semi tendinosus	برجستگی ایسکیال	سطح داخلی کوندیل داخلی تیبیا	فلکسیون زانو، اکستانسیون هیپ	شاخه تیبیال عصب سیاتیک L5-S1-2

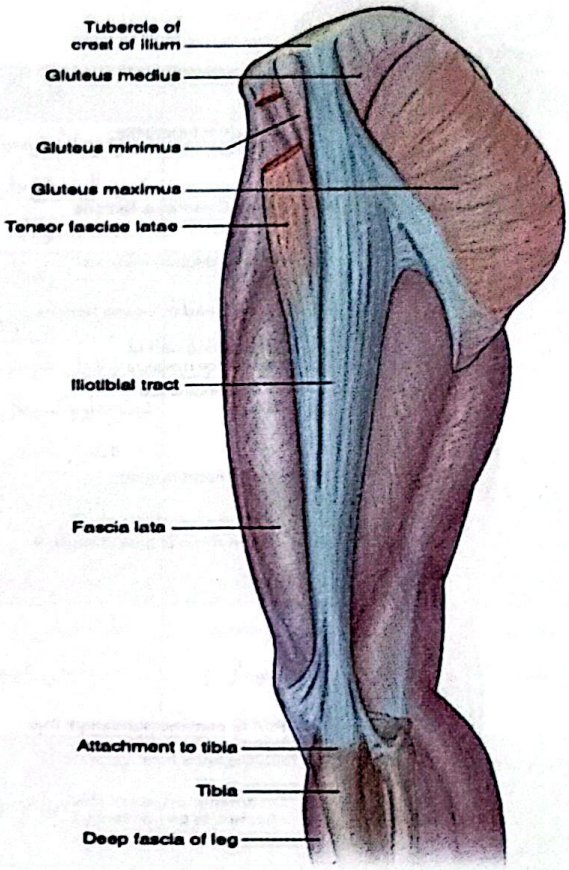

شکل ۲۰-۴. نمای طرفی عضلات ناحیه گلوتئال

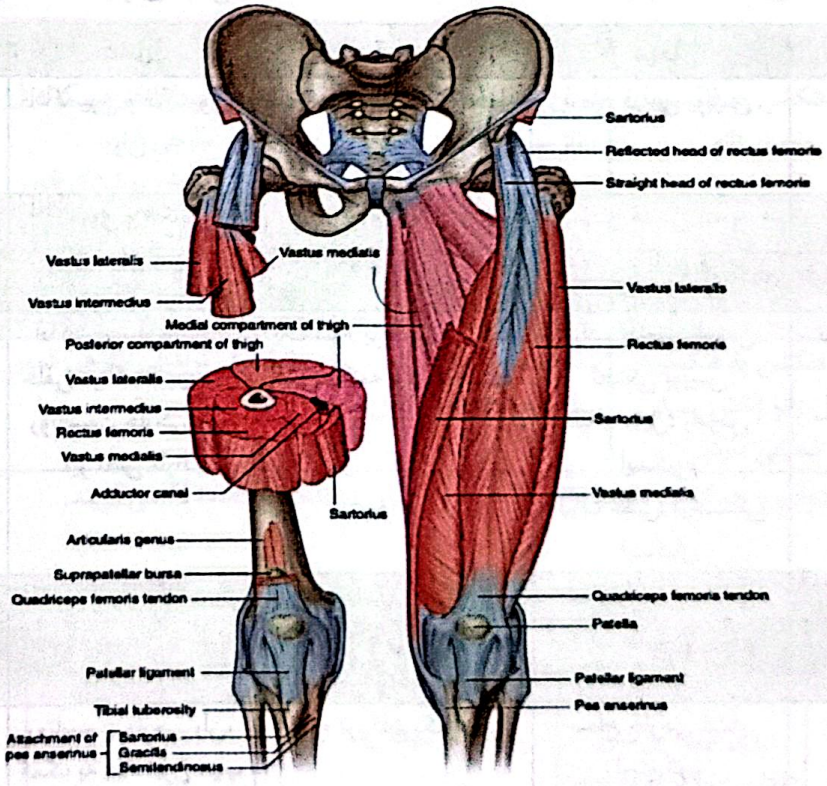

شکل ۲۱-۴. عضلات قدام ران

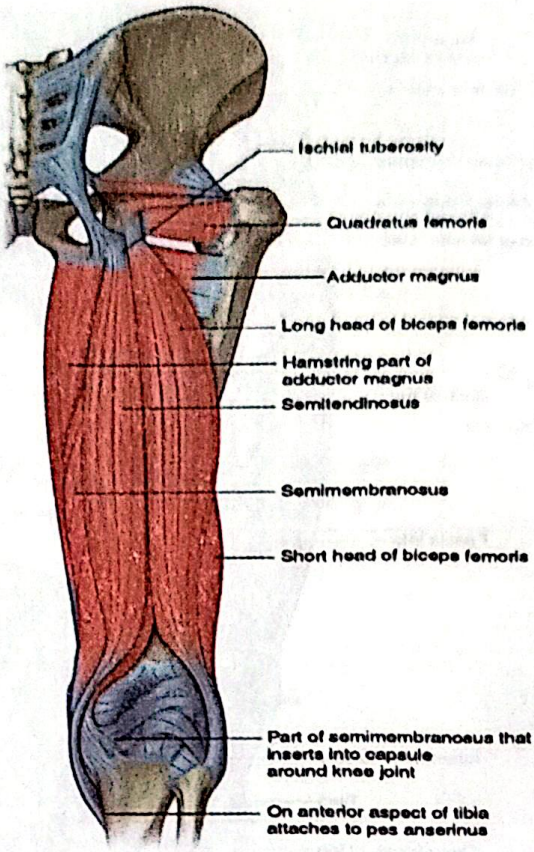

شکل ۲۲-۴. عضلات خلف ران

❖ عضلات نزدیک‌کننده ران (Adductor musculature of thigh)

عضله	مبدأ	مقصد	عمل	عصب
نزدیک‌کننده دراز Adductor longus	سطح قدامی پوبیس	نیمه میانی لبه داخلی خط خشن	اداکسیون و فلکسیون ران	عصب اوبتوراتور L2-3-4
نزدیک‌کننده کوتاه Adductor brevis	سطح قدامی تنه و راموس تحتانی پوبیس	بخش فوقانی خط خشن	اداکسیون و فلکسیون ران	عصب اوبتوراتور L2-3-4
نزدیک کننده بزرگ Adductor magnus	الیاف قدامی: راموس تحتانی پوبیس الیاف مایل: راموس ایسکیوم الیاف خلفی: برجستگی ایسکیال	یک سوم پروکسیمال خط خشن، تکمه نزدیک کننده	اداکسیون ران، الیاف خلفی در اکستانسیون و روتاسیون خارجی ران نیز نقش دارند	الیاف قدامی: عصب اوبتوراتور الیاف خلفی: شاخه تیبیال عصب سیاتیک
گراسیلیس Gracilis	تنه و راموس تحتانی پوبیس	سطح داخلی تیبیا (اپی کوندیل داخلی) شرکت در تاندون پنجه غازی	اداکسیون ران، فلکسیون هیپ، چرخش داخلی تیبیا	عصب اوبتوراتور L2-3-4
اوبتوراتور خارجی Obturator. externous	سطح خارجی غشاء اوبتوراتور	حفره تروکانتریک فمور	روتاسیون خارجی ران، کمک به فلکسیون هیپ	عصب اوبتوراتور L2-3-4

❖ عضلات ناحیه قدامی خارجی ساق

عصب	عمل	مقصد	مبدأ	عضله
پرونئال سطحی	اورژن و ابداکشن پا، پلانتار فلکشن ضعیف پا	کونئیفورم داخلی و کوبوئید	سرفیبولا، دوسوم پروکسیمال سطح خارجی فیبولا	نازک نی دراز Proneus longus
پرونئال سطحی	اورژن و ابداکشن پا، پلانتار فلکشت ضعیف پا	سطح خارجی قاعده متاتارس۵	دوسوم دیستال سطح خارجی فیبولا	نازک نی کوتاه Proneus brevis
پرونئال عمقی	دورسی فلکشن (قوی‌ترین)، اینورژن و اداکشن پا	قاعده متاتارس۱ واستخوان کونئیفورم داخلی	کوندیل خارجی تیبیا، دوسوم‌پروکسیمال سطحی قدامی خارجی تیبیا	درشت نی قدامی Ant.Tibialis
پرونئال عمقی	اکستنشن چهار انگشت آخر پا، دورسی فلکشن پا	سطح پشتی از قاعده بندهای میانی‌ودیستال انگشتان ۵-۲	کوندیل خارجی تیبیا، سه چهارم فوقانی سطح قدامی فیبولا	بازکننده دراز انگشتان پا Ext.digitorum longus
پرونئال عمقی	اکستنشن شصت پا، دورسی فلکشن پا	سطح پشتی از قاعده بندهای پروکسیمال و دیستال شصت	ثلث میانی از سطح داخلی فیبولا	بازکننده دراز شصت پا Ext.Hallucis longus
پرونئال عمقی	ایورژن و دورسی فلکشن پا، اکستنشن پنجمین انگشت پا	سطح پشتی از قاعده متا تارس ۵	ثلث تحتانی از سطح قدامی فیبولا	نازک نی قدامی Proneus tertius

❖ عضلات سطحی خلف ساق

عصب	عمل	مقصد	مبدأ	عضله
تیبیال	پلانتار فلکشن پا، فلکسیون مفصل زانو	سطح خلفی استخوان پاشنه (از طریق تاندون آشیل)	سرخارجی: سطح خارجی کوندیل خارجی فمور سرداخلی: سطح پوپلیتئال فمور درست بالای کوندیل داخلی	دوقلو Gastro cnemius
تیبیال	پلانتار فلکشن پا	سطح خلفی استخوان پاشنه (از طریق تاندون آشیل)	سطح خلفی سر و یک چهارم فوقانی تنه فیبولا، خط سولئال تیبیا	نعلی Soleus
تیبیال	پلانتار فلکشن پا، فلکسیون مفصل زانو (نقش بسیار ضعیفی دارد)	سطح خلفی استخوان پاشنه (از طریق تاندون آشیل)	خط فوق کوندیلی خارجی فمور	کف پایی Plantaris

نکته: به دو عضله دوقلو و سولئوس مجموعاً عضله سه سر ساق (Triceps Sure) می‌گویند.

❖ عضلات عمقی خلف ساق

عصب	عمل	مقصد	مبدأ	عضله
تیبیال L5-S1	چرخش خارجی فمور بر روی تیبیا، چرخش داخلی تیبیا بر روی فمور	سطح خلفی تیبیا (بالای خط سولئال)	کوندیل خارجی فمور	رکبی Popliteus
تیبیال L5-S1	فلکشن شصت پا، پلانتار	قاعده بند دیستال شصت پا	سطح خلفی دوسوم	خم کننده دراز شصت پا

عضله	مبدأ	مقصد	عمل	عصب
Flexor Hallucis longus	تحتانی فیبولا		فلکشن ضعیف پا، اینورژن و ادداکشن ضعیف پا	
خم کننده دراز انگشتان Flexor digitorum longus	سطح خلفی تیبیا و فیبولا	سطح پلانتار قاعده بند دیستال چهار انگشت آخر	فلکسیون چهار انگشت آخر، پلانتار فلکشن ضعیف، اینورژن و ادداکشن ضعیف پا	تیبیال L5-S1
درشت نی خلفی Pos. tibialis	سطح خلفی تیبیا (پایین خط سولئال)،سطح خلفی فیبولا	توبروزیتی ناویکولار، سطح کفی هر سه کونئیفورم	پلانتار فلکشن و اینورژن پا	تیبیال L5-S1

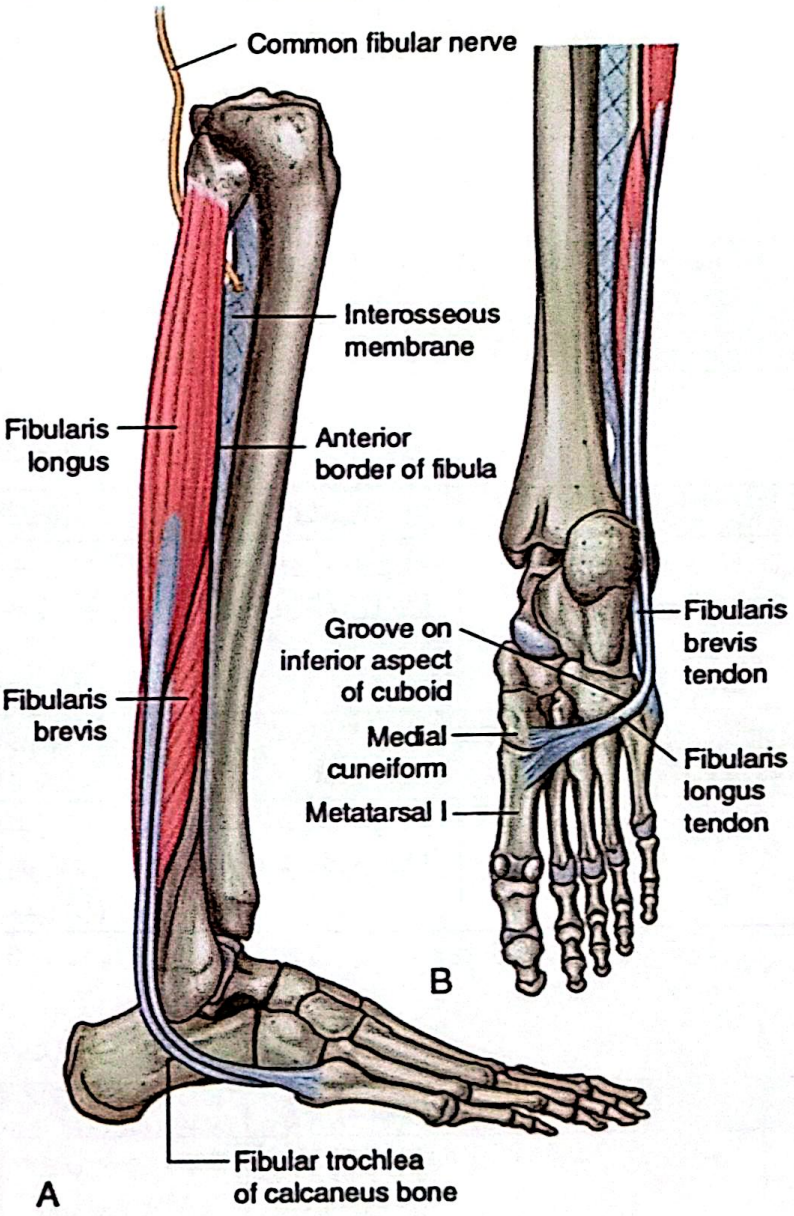

شکل ۲۳-۴. عضلات خارج ساق

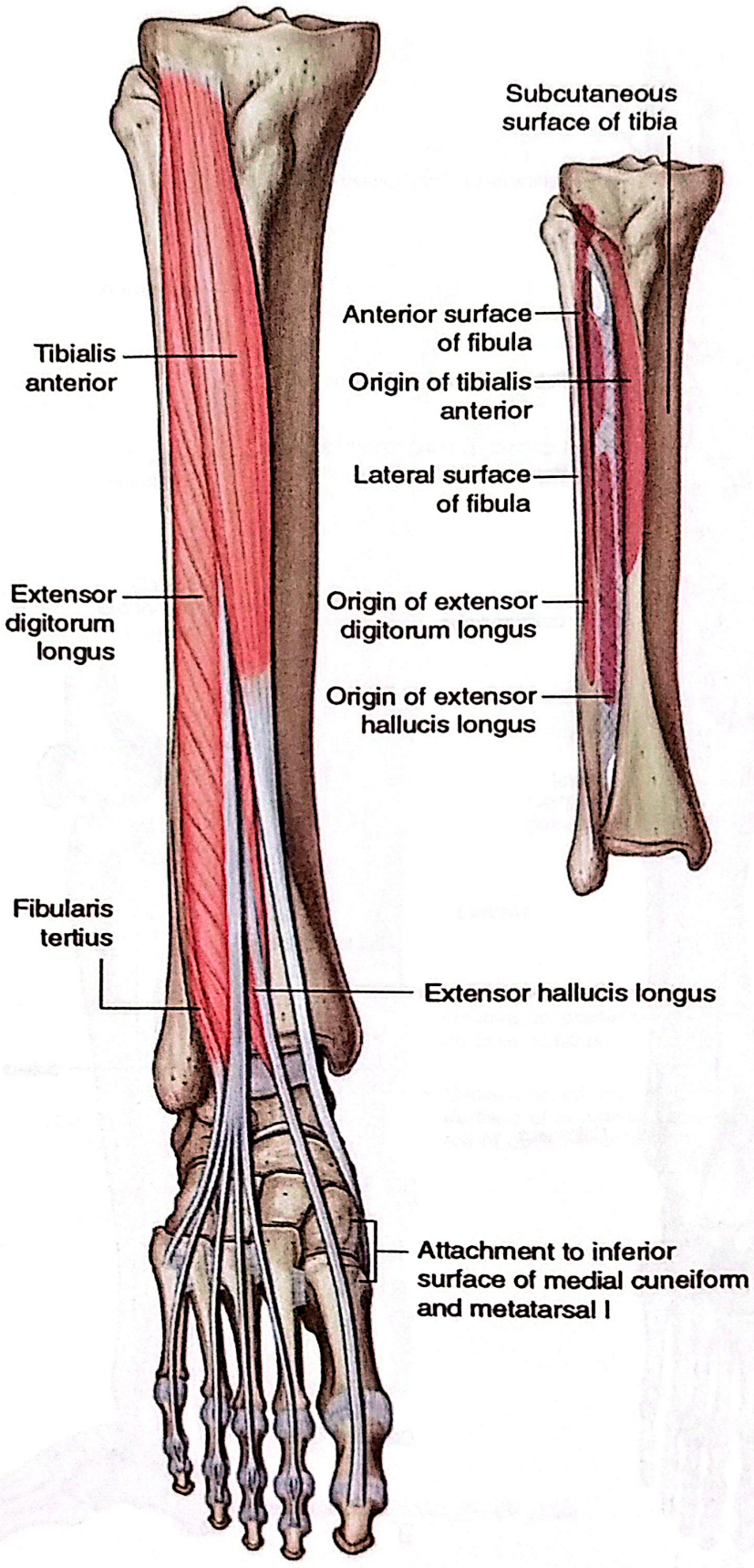

شکل ۲۴-۱۴. عضلات قدام ساق

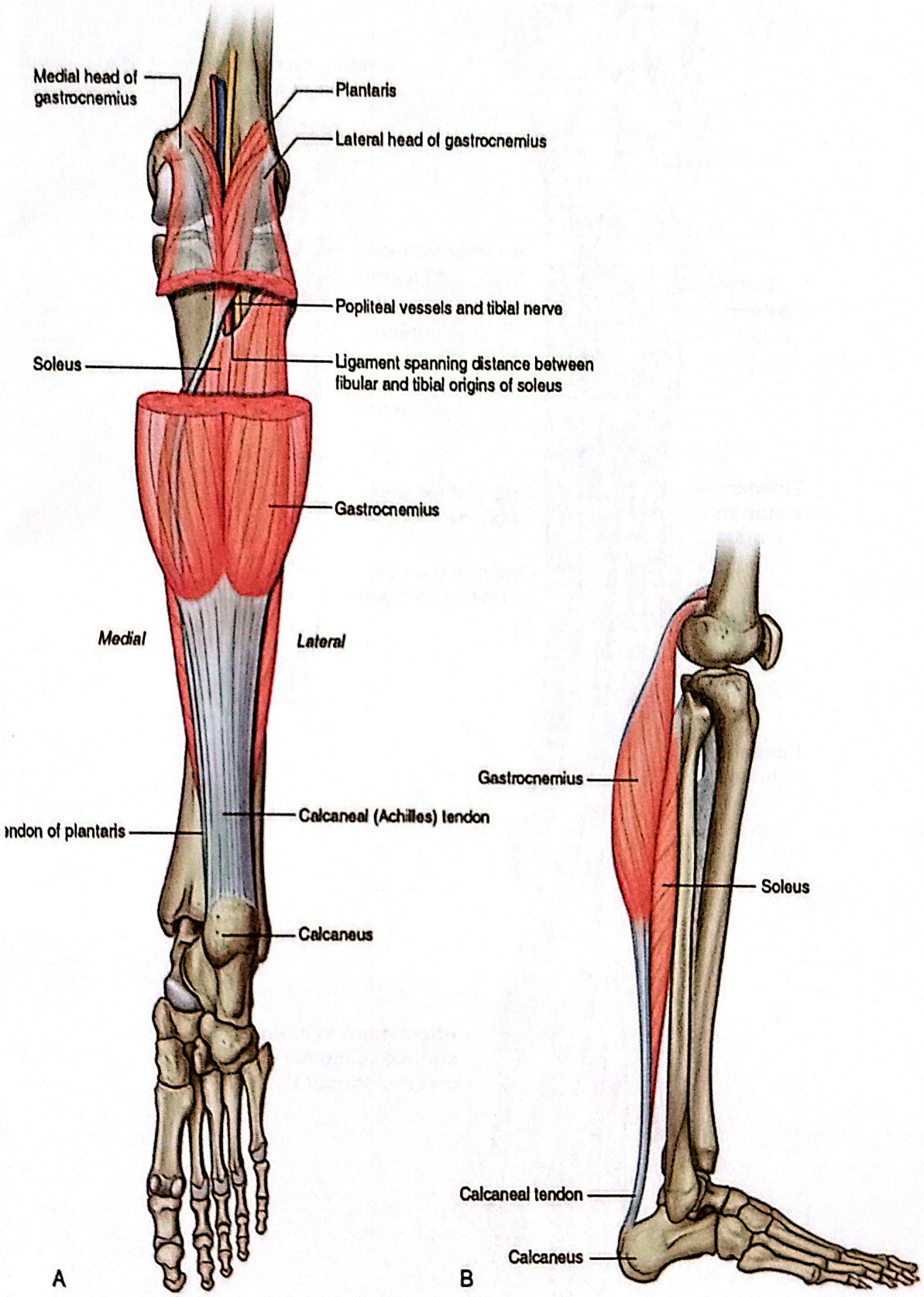

شکل ۲۵-۴. عضلات سطحی خلف ساق

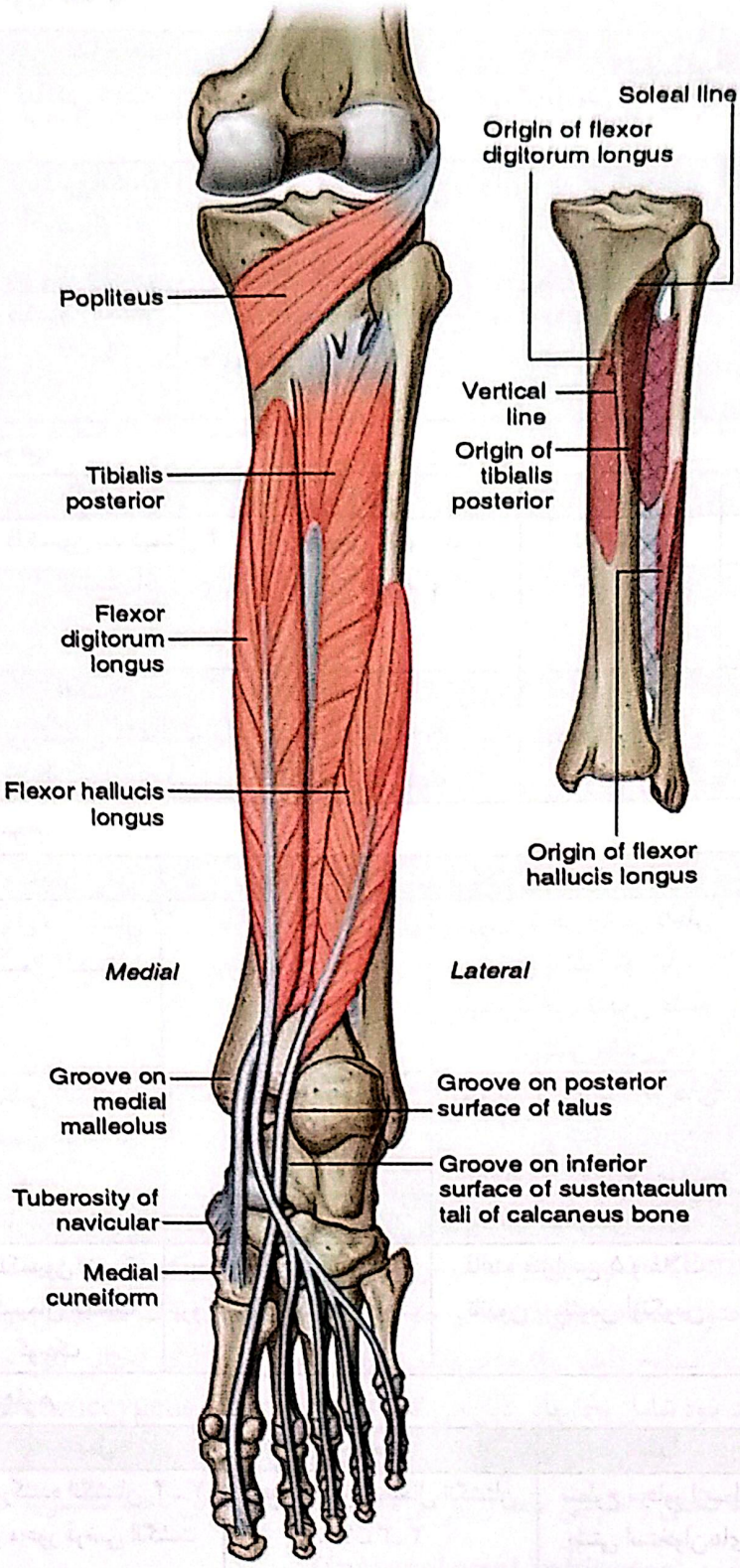

شکل ۲۶-۴. عضلات عمقی خلف ساق

❖ عضلات ناحیه کف پا

عضلات این ناحیه در ۴ لایه قرار دارند،

الف) عضلات لایه اول کف پا

عصب	عمل	مقصد	مبدأ	عضله
پلانتار داخلی L5-S1	ابداکشن شصت	سطح داخلی بند پروکسیمال شصت	زائده داخلی توبروزیتی کالکانئوس	دورکننده شصت پا Abductor Hallucis
پلانتار خارجی S1-2	ابداکشن انگشت کوچک	سطح خارجی قاعده بند پروکسیمال انگشت ۵	زوائد داخلی و خارجی توبروزیتی کالکانئوس	دورکننده انگشت کوچک Abductor Digiti Minimi
پلانتار داخلی L5-s1	فلکسیون انگشتان ۲ – ۵	طرفین قاعده بند میانی چهار انگشت آخر	زلئده داخلی توبروزیتی کالکانئوس	خم کننده کوتاه انگشتان Flexor Digitorum Brevis

ب) عضلات لایه دوم

عصب	عمل	مقصد	مبدأ	عضله
پلانتار خارجی S1-2	فلکسیون بند دیستال ۴ انگشت آخر	کنار خارجی تاندون عضله فلکسور دیژیتوروم لونگوس	کالکانئوس	خم کننده فرعی انگشتان (مربعی کف پا) Flexor digitorum accessorius
اولی: پلانتار داخلی ۴-۲ پلانتار خارجی	فلکسیون بند پروکسیمال، اکستانسیون بندهای میانی و دیستال	تاندون‌های اکستانسور عضله اکستانسور دیژیتوروم لوگنوس در پشت پا	تاندون‌های فلکسور دیژیتوروم لونگوس	عضلات دوکی Lumbricals

ج) عضلات لایه سوم

عصب	عمل	مقصد	مبدأ	عضله
پلانتار داخلی L5-S1	فلکسیون بند دیستال پروکسیمال شصت پا	طرفین قاعده بند پروکسیمال شصت	بازوی خارجی: بخش داخلی سطح پلانتار کوبوئید بازوی داخلی: تاندون عضله تیبالیس خلفی	خم کننده کوتاه شصت پا Flexor Hallucis Brevis
پلانتار خارجی	اداکشن شصت، فلکسیون شصت در مفصل متاتارسوفالنژال	سطح خارجی قاعده بند پروکسیمال شصت پا	سرمایل: قاعده متاتارس‌های ۲_۴ سرعرضی: رباطهای عمقی متاتارسال	نزدیک کننده شصت پا Adductor Hallucis
پلانتار خارجی	فلکسیون بند پروکسیمال انگشت کوچک	سطح خارجی قاعده بند پروکسیمال انگشت کوچک	قاعده متاتارس ۵ و غلاف تاندون پرونئوس لونگوس	خم کننده کوتاه انگشت کوچک Flex.digiti .minimi

د) عضلات لایه چهارم

عصب	عمل	مقصد	مبدأ	عضله
پلانتار خارجی S1-2	دورکننده انگشتان ۴ ـ ۲ از محور فرضی انگشت دوم	قاعده بند پروکسیمال انگشتان ۴ ـ ۳ـ ۲	سطوح مجاور ازسطح پشتی استخوان‌های متاتارس	بین استخوانی پشتی Dorsal interoseous
پلانتار خارجی S1-2	نزدیک‌کننده انگشتان ۵-۴-۳ به محور فرضی انگشت دوم	سطح داخلی از قاعده بند پروکسیمال انگشتان ۵ـ۴ـ۳	سطح پلانتار استخوان‌های متاتارس ۵-۴-۳	بین استخوانی کفی Palmar interoseous

❖ عضلات ناحیه لگن و میان دو راه (پرینه)

عضله	مبدأ	مقصد	عمل	عصب
بالا برنده مقعد Levator Ani	سطح خلفی تنه پوبیس، قوس وتری، خار ایسکیال	رأس کوکسیکس. رافه آنوکوکسیژیال، وتر مرکزی پرینه، آنورکتال جانکشن	حمایت از کف لگن، ممانعت از Evisceration، تحمل وزن احشاء شکم و لگن	S4/ شاخه‌ای هم از عصب رکتال تحتانی
دنبالچه‌ای Coccygeus	خار ایسکیال	کنار کوکسیکس و آخرین مهره ساکروم	حمایت از کف لگن، ممانعت از Evisceration، تحمل وزن احشاء شکم و لگن	S4/ شاخه‌ای هم از عصب رکتال تحتانی
پیازی اسفنجی Bulbospongiosus	وتر مرکزی پرینه و رافه میانی پنیس	غشاء پرینئال، رافه پنیس (بالب و جسم اسفنجی پنیس را در بر می‌گیرند)	فشردن جسم اسفنجی پنیس	شاخه پرینئال عصب پودندال S2-3-4
ورکی غاری Ischio covernosus	سطح داخلی شاخ ایسکیوم	ستون‌های پنیس را در بر گرفته به سطوح طرفی آن ختم می‌گردند.	به نعوظ کمک می‌کند	شاخه پرینئال عصب پودندال S2-3-4
عرضی سطحی میان دوراه Superficial Transverse Perinei	سطح داخلی شاخ ایسکیوم	جسم پرینئال	ثابت نگه داشتن جسم پرینئال در محل خود	شاخه پرینئال عصب پودندال S2-3-4
عرضی عمقی میان دوراه Deep Transverse Perinei	سطح داخلی شاخ ایسکیوم	جسم پرینئال	ثابت نگه داشتن جسم پرینئال در محل خود	شاخه پرینئال عصب پودندال S2-3-4
تنگ کننده پیشراه Sphincter Urethral	قوس پوبیس	پیشابراه غشایی را احاطه کرده در خط وسط با الیاف طرف مقابل یکی می‌گردند.	تنگ کردن پیشابراه غشایی	شاخه پرینئال عصب پودندال S2-3-4

نکته: به مجموعه دو عضله بالابرنده مقعد و کوکسیژیوس دیافراگم لگنی گویند.

نکته: میان‌دوراه (Perineum) مجموعه‌ای از عناصر نرم است که در زیر دیافراگم لگنی قرار داشته و تنگه تحتانی لگن حقیقی را می‌پوشانند. محدوده سطحی این ناحیه در جلو شامل اسکروتوم (در خانم ها مونس پوبیس) در عقب کپل‌ها (Buttocks) و در طرفین سطوح داخلی ران‌ها می‌باشد. محدوده عمقی نیز، تنگه تحتانی لگن حقیقی است.

نکته: عضله بالابرنده مقعد خود شامل بخشهای ذیل می‌باشد: Puborectalis، Pubococcygeus، Ileococcygeus، Levator prostatae و Pubovaginalis.

نکته: عضلات تنگ کننده داخلی و خارجی مقعد را نیز می‌توان جزء عضلات این ناحیه محسوب کرد.

۱ـ اسفنکتر داخلی مقعد (Internal anal sphincter)

عضلات حلقوی جدار رکتوم در دوسوم فوقانی کانال آنال ضخیم شده و آن را تا خط سفید در برمی‌گیرند. این عضله ۳ سانتیمتر ارتفاع دارد. اعصاب این اسفنکتر از شبکه لگنی تأمین می‌گردد. پاراسمپاتیک موجب شل شدن و سمپاتیک سبب انقباض آن می‌گردد.

۲ـ اسفنکتر خارجی مقعد (External anal sphincter)

دوسوم تحتانی کانال آنال را در بر می‌گیرد و شامل سه بخش می‌باشد: زیرجلدی ، سطحی و عمقی.
عصب: رکتال تحتانی و شاخه پرینئال عصب S4.

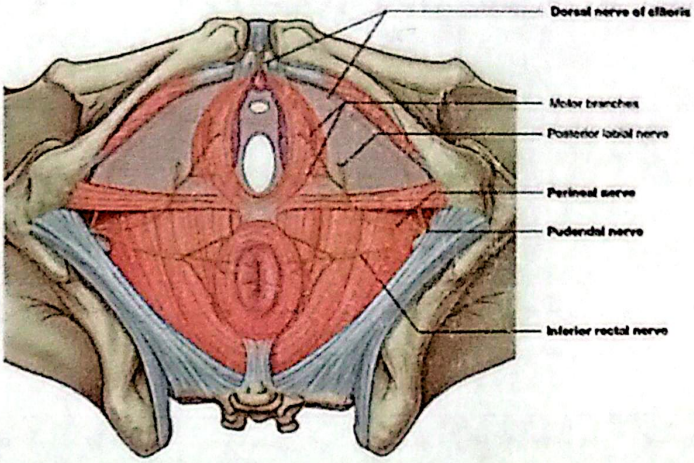

شکل ۲۷-۴. عضلات دیافراگم ادراری تناسلی. اسفنکتر خارجی مقعد و دیافراگم لگنی و نمود عصب دهی (در جنس مونث)

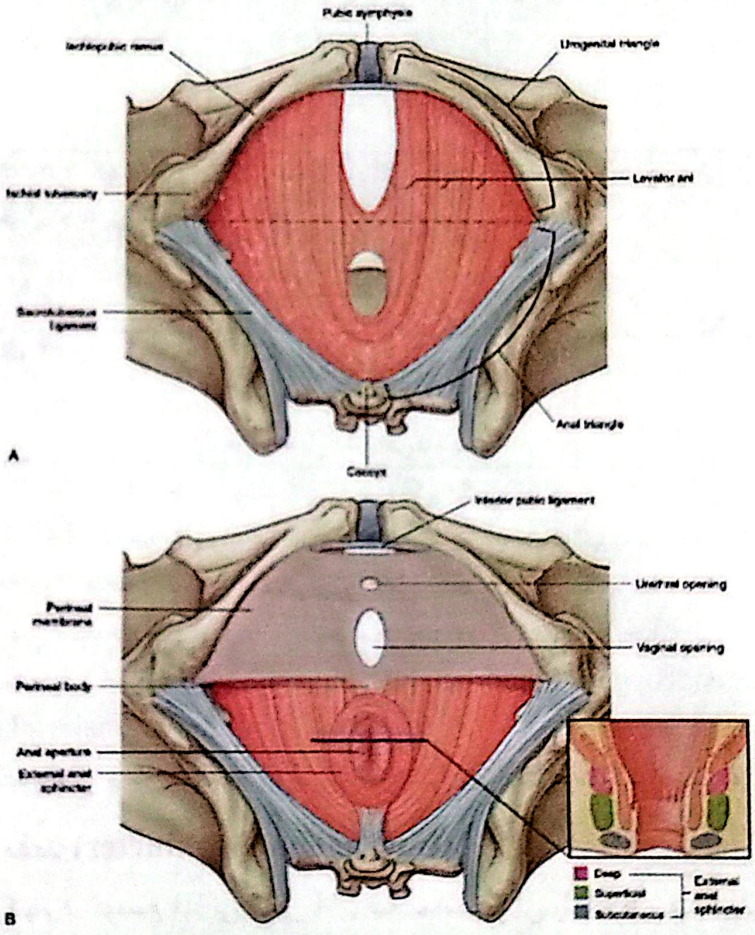

تصویربالا : دیافراگم لگنی ، تصویرپایین : اضافه شدن غشای پرینه‌آل (بر روی این غشاء عضلات دیافراگم ادراری تناسلی قرار می‌گیرند).

❖ عضلات کمربند شانه‌ای (Shoulder Girdle Musculature)

عصب	عمل	مقصد	مبدأ	عضله
۱ـ شبکه گردنی ۲ـ دورسال اسکاپولار C5	۱ـ بالابردن اسکاپولا ۲ـ اکستانسیون و فلکسیون طرفی گردن ۳ـ کمک به چرخش روبه پایین اسکاپولا	زاویه فوقانی اسکاپولا	تکمه خلفی زوائد عرضی ۳ الی ۴ مهره گردنی فوقانی	Levator Scapula بالا برنده کتف
دورسال اسکاپولار	۱ـ رتراکشن و حفظ اسکاپولا ۲ـ کمک به چرخش تحتانی اسکاپولا ۳ـ کمک به نزدیک کردن بازو	کنار داخلی اسکاپولا در محاذات ریشه خار کتف	۱ـ زوائد خاری C7-T1 ۲ـ بخش تحتانی رباط نوکه ۳ـ رباط فوق خاری	Rhomboid.min متوازی‌الاضلاعی کوچک
دورسال اسکاپولار C5	۱ـ رتراکشن و حفظ اسکاپولا ۲ـ کمک به نزدیک کردن بازو	کنار داخلی کتف تا زاویه تحتانی	۱ـ زوائد خاری T2-T5 ۲ـ رباط فوق خاری	Rhomboid.maj متوازی‌الاضلاعی بزرگ
سینه‌ای دراز C5-۶-۷	۱ـ پروترکشن اسکاپولا ۲ـ حفظ موقعیت کتف ۳ـ کمک به چرخشی فوقانی اسکاپولا	سطح دنده ای ازکنار داخلی اسکاپولا	سطح خارجی و کنار فوقانی دنده‌های اول تا دهم	serratus.Ant دندانه ای قدامی
عصب آکزیلاری	۱ـ فلکسیون و چرخش داخلی بازو ۲ـ ابداکسیون بازو ۳ـ اکستانسیون و چرخش خارجی بازو	توبروزیته ی دلتوئید بر روی سطح خارجی تنه هومروس	۱ـ کنار قدامی ۱/۳خارجی ترقوه ۲ـ کنار خارجی زائده آکرومیون ۳ـ خار کتف	Deltoid دلتوئید
سوپرا اسکاپولار C5-6	۱ـ ابداکسیون بازو(درجه ۳۰) ۲ـ کمک به حفظ مفصل شانه	فوقانی‌ترین بخش تکمه بزرگ هومروس	حفره‌ی فوق خاری اسکاپولا	Supraspinatus فوق خاری
سوپرا اسکاپولار C5-6	۱ـ چرخش خارجی بازو ۲ـ کمک به حفظ مفصل شانه	تکمه بزرگ هومروس کپسول مفصل شانه	حفره تحت خاری اسکاپولا	Infraspinatus تحت خاری
زیربغلی C5-6	۱ـ چرخش خارجی بازو ۲ـ کمک به حفظ مفصل شانه	رویه تحتانی تکمه بزرگ هوموس ،کپسول مفصل شانه	نیمه میانی از کنار خارجی اسکاپولا	T.minگرد کوچک
ساب اسکاپولار تحتانی C5-6	۱ـ چرخش داخلی بازو ۲ـ اکستانسیون و اداکسیون بازو	لبه داخلی ناودان دوسری	۱/۳ تحتانی سطح خلفی کنار خارجی کتف	Teres. Maj گرد بزرگ
ساب اسکاپولار تحتانی C5-6	۱ـ چرخش داخلی بازو ۲ـ کمک به حفظ مفصل شانه	۱ـ تکمه کوچک بازو، کپسول مفصل شانه	حفره تحت کتفی بر روی سطح قدامی اسکاپولا	Sub Scapularis تحت کتفی

❖ عضلات بازو (Brachium Musculature)

◀ تاکننده‌ها (Flexors)

عصب	عمل	مقصد	مبدأ	عضله
جلدی عضلانی C5-6-7	۱- فلکشن هومروس ۲- اسکاپولا را به جلو و پایین میکشد	نیمه میانی سطح داخلی هومروس	زائده غرابی	غرابی بازویی Coracho. Brachialis
	۱- فلکسیون ساعد در مفصل آرنج ۲- سوپیناسیون ساعد	۱ـ توبروزیته‌ی رادیال	۱- سرکوتاه:زائده کوراکوئید ۲- سر بلند:تکمه‌ی فوق دوری	Biceps Bracheii دوسربازو
جلدی عضلانی	فلکسیون آرنج	۱ـتوبرویته‌ی اولنار ۲ـ زائده کورونوئید اولنا	۱ـ نیمه تحتانی سطح قدامی هومروس	Brachialis بازویی

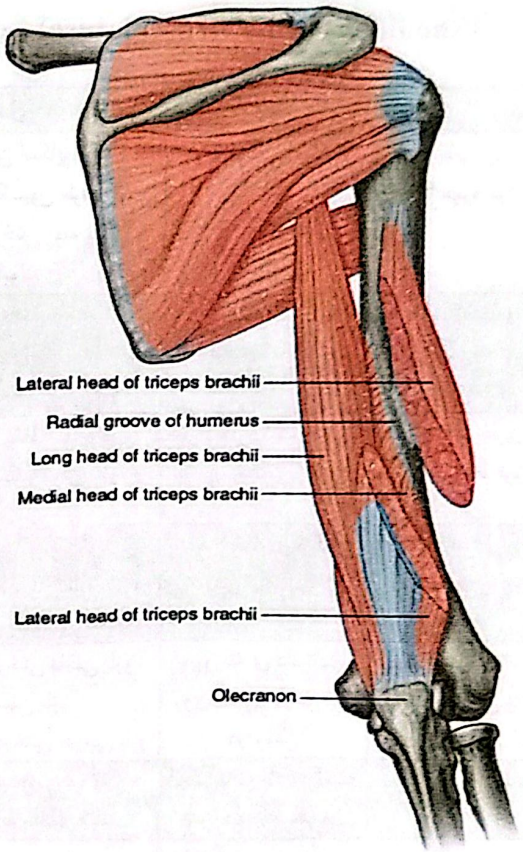

شکل ۲۸-۴. عضلات خلف بازو و کتف

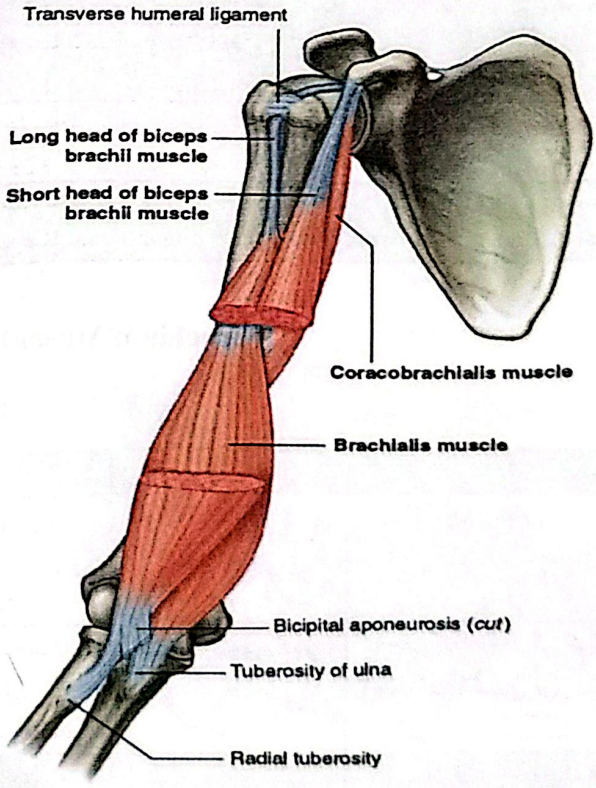

شکل ۲۹-۴. عضلات قدام بازو

◄ باز کننده‌ها (Extensors)

عصب	عمل	مقصد	مبدأ	عضله
رادیال C7-8	اکستانسیون ساعد	سطح خلفی زائده آرنجی اولنا	۱ـ سردراز: تکمه تحت دوری اسکاپولا ۲ـ سرخارجی تنه هومروس ۳ـ سرداخلی: سطح خلفی هومروس در پایین ناودان رادیال	Triceps سه سربازو
	۱ـ اکستانسیون ساعد	سطح خارجی زائده اوله کرانون و تنه‌ی اولنا	سطح خلفی اپیکوندیل خارجی هومروس	Anconeus آرنجی

❖ عضلات قدام ساعد (Antebrachial Flexor Musculature)

عصب	عمل	مقصد	مبدأ	عضله
Median.N	۱ـ پروناسیون ۲ـ فلکشن ضعیف ساعد	سطح خارجی رادیوس در نیمه‌ی تنه‌ی استخوان (توبروزیته‌ی پروناتور)	۱ـ اپی کوندیل داخلی ۲ـ زائده کورونوئید اولنا	درون گرداننده گرد Pronator teres
	۱ـ فلکشن‌دست‌درمفصل‌مچ ۲ـ دور کردن دست	قاعده‌ی متاکارپ۲ و گاهی ۳	۱ـ اپیکوندیل داخلی هومروس	Flex.carpi. radialis تاکننده‌زندزبرینی مچ
	فلکسیون دست در مفصل مچ	۱ـ بخش مرکزی رتیناکولم فلکسور ۲ـ بخش سطحی پالمار آپونوروز	۱ـ اپیکوندیل داخلی	Palmaris longus کف دستی دراز
Ulnar.N عصب اولنار	۱ـ فلکسیون دست در مفصل مچ ۲ـ نزدیک کردن دست	۱ـ استخوان‌های نخودی و چنگکی ۲ـ قاعده‌ی متاکارپ۵	اپیکوندیل داخلی کنار داخلی اوله کرانون و سطح خلفی اولنا	Flex.carpi. ulnaris تاکننده زندزبرینی مچ
Median.N C7-8 T1	۱ـ تا کردن بندهای پروکسیمال و میانی انگشتان ۲ـ تا کردن مچ	طرفین قاعده هریک از بندهای میانی ۴ انگشت آخر	اپیکوندیل داخلی هومروس،زائده کورونوئید ۳ـخط مایل رادیوس	Flex.digi. superficialis تاکننده سطحی انگشتان
Ant. Interosseos	۱ـ تا کردن مفصل بین بندی آخر و نهایتاً فلکسیون مفاصل بین بندی پروکسیمال و میانی تا کردن مچ	بند دیستال ۴ انگشت آخر	۱ـ سطوح قدامی و داخلی اولنا ، غشاء بین استخوانی	Flex.digit. profundus تا کننده عمقی انگشتان
بین استخوانی قدامی (عصب مدیان)	تا کردن بند دیستال شصت	سطح پالمار قاعده بند دیستال انگشت شصت	۱ـ بخش میانی از سطح قدامی رادیوس ۲ـ غشاء بین استخوانی	Flex.p.long تاکننده دراز شصت
	پروناسیون ساعد و دست	۱/۴ دیستال سطح قدامی خارجی رادیوس	۱/۴ دیستال سطح قدامی داخلی اولنا	Pronator. Quadr درون گرداننده مچ

این عضلات در دو دسته سطحی و عمقی تقسیم بندی می‌شوند. به طور کلی می‌توان گفت عضلات گروه سطحی همگی اتصالاتی به اپی‌کندیل داخلی بازو دارند و عضلات گروه عمقی به سطح قدامی استخوان‌های اولنا و رادیوس

چسبندگی‌هایی دارند. این عضلات از دو عصب مدین و اولنا عصب می‌گیرند.

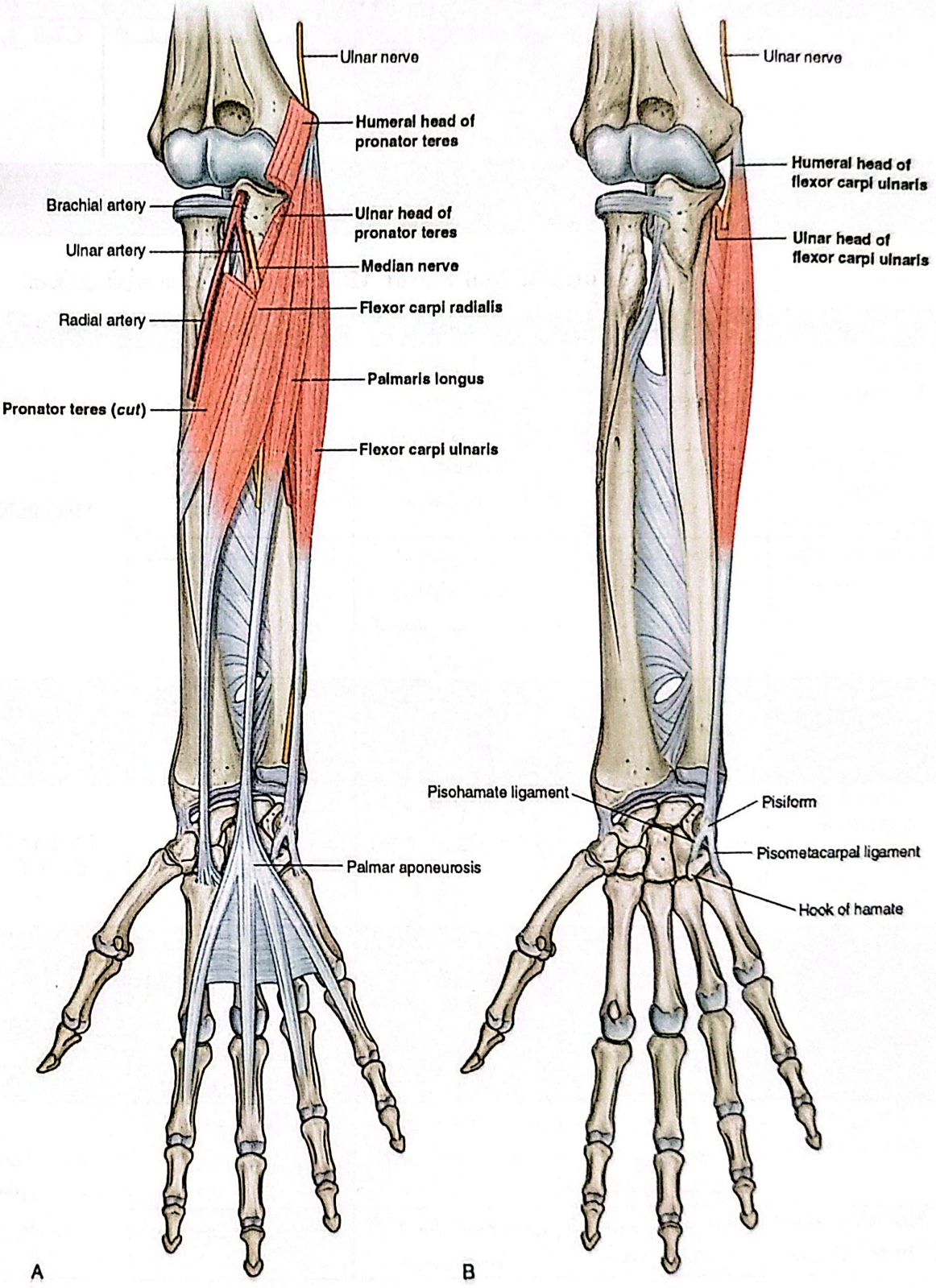

شکل ۳۰-۴. عضلات قدام ساعد

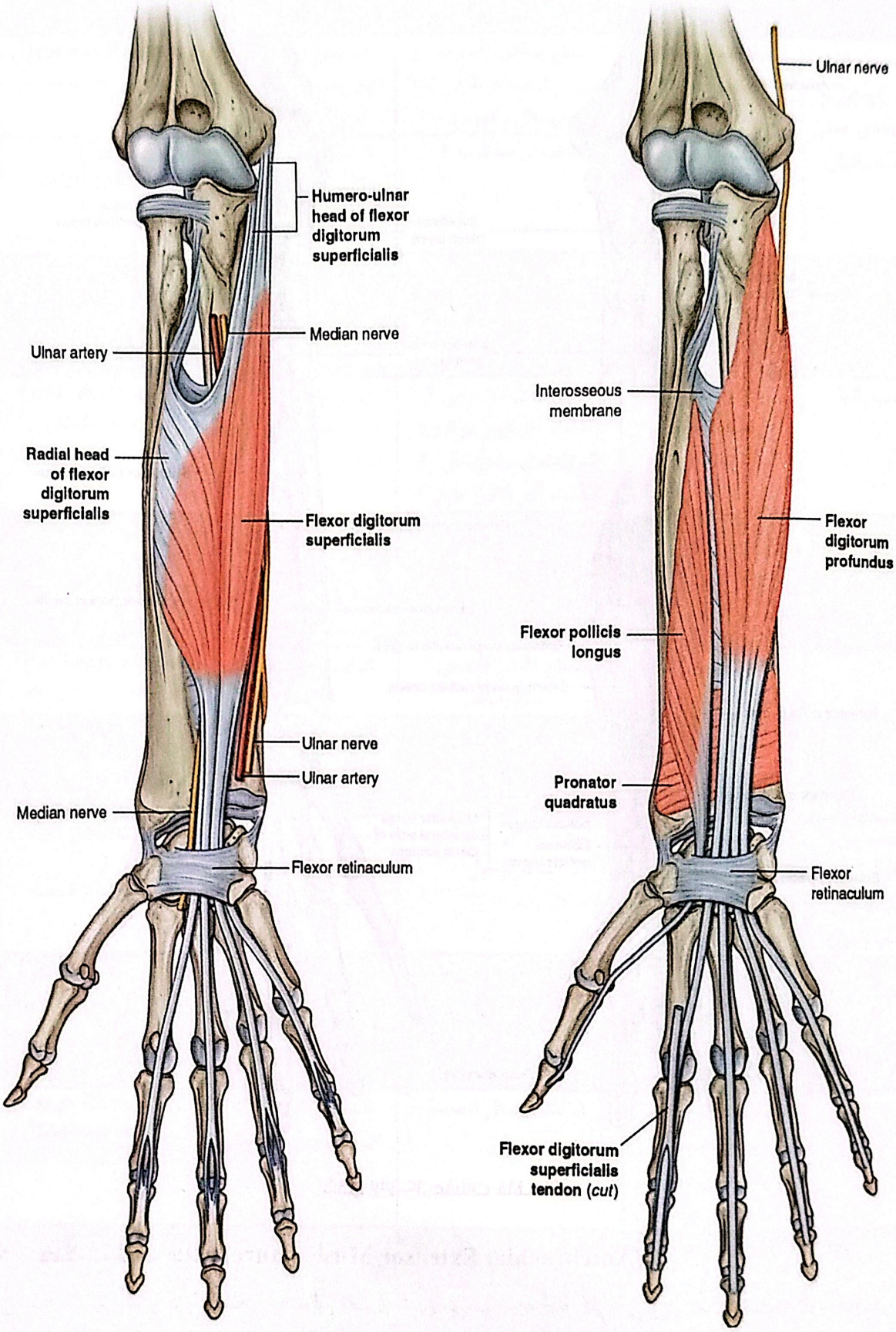

شکل ۳۱-۴. عضلات عمقی قدام ساعد

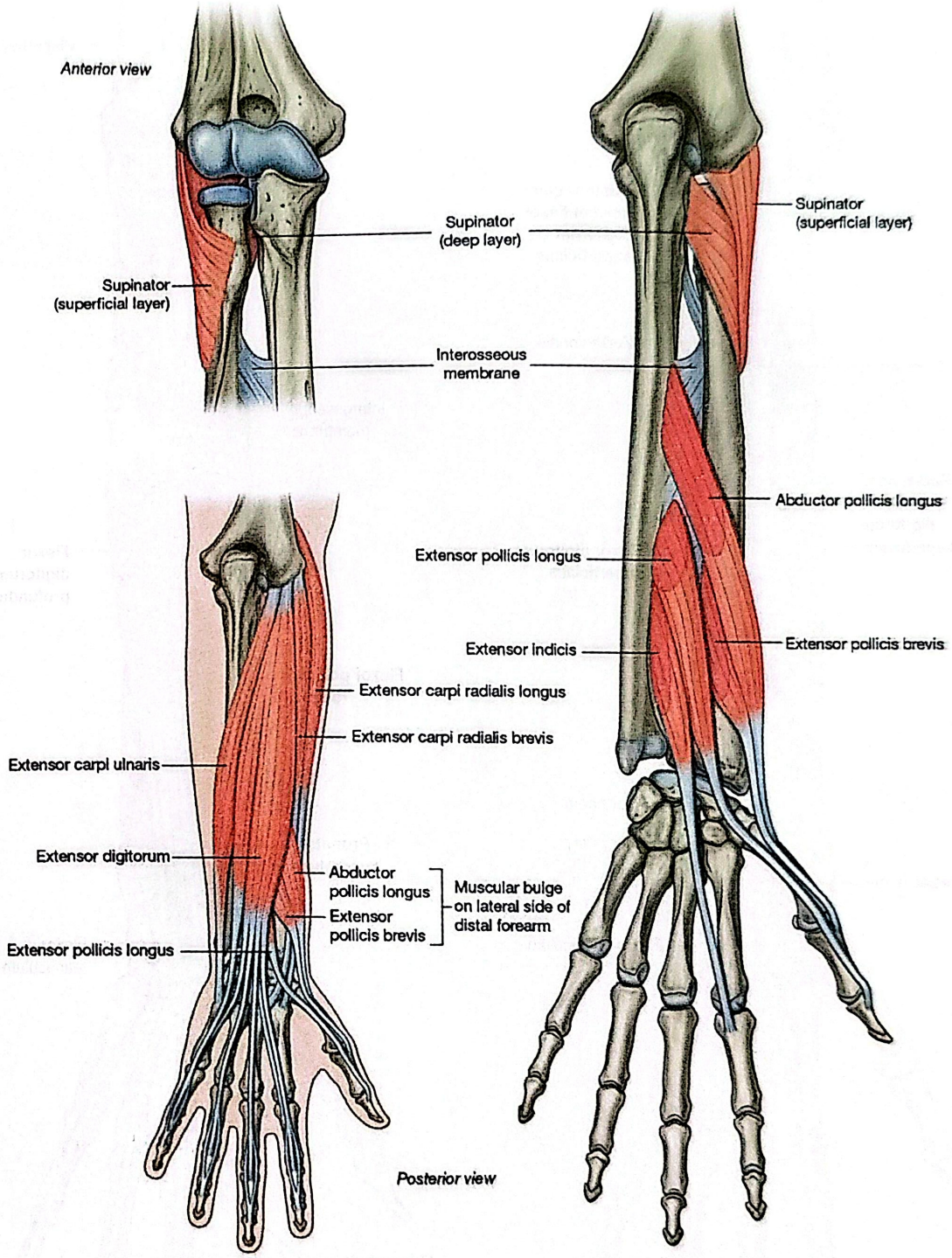

شکل ۳۲-۴. عضلات خلف ساعد

❖ عضلات خلف ساعد (Antebrachial Extensor Musculature)

این عضلات نیز به دو گروه سطحی و عمقی تقسیم بندی می‌شوند، به طور کلی می‌توان گفت عضلات گروه سطحی از اپی‌کندیل خارجی بازو و عضلات گروه عمقی از سطح خلفی استخوان‌های اولنا و رادیوس مبداء می‌گیرند. عصب تمام این عضلات عصب رادیال می‌باشد.

عصب	عمل	مقصد	مبدا	عضله
Radial. N یا شاخه‌ی عمقی عصب رادیال.	۱ـ فلکشن ساعد در مفصل آرنج	۱ـ سطح فوقانی زائده نیزه‌ای رادیوس۲ـ سطح طرفی ۱/۳ دیستال رادیوس	۱ـ ستیغ فوق کندیلی خارجی هومروس ۲ـ سپتوم بین‌عضلانی خارجی	(Brachio.Radialis) بازویی زند زبرینی
	۱ـ اکستانسیون دست ۲ـ ابداکسیون دست ۳ـ فلکسیون ساعد	قاعده‌ی متاکارپ ۲	۱ـ ستیغ فوق کندیلی خارجی بازو ۲ـ سپتوم بین عضلانی خارجی	(Ext. carpi.radialis .long) بازکننده زند زبرینی بلندمچ
شاخه عمقی عصب رادیال	۱ـ اکستانسیون دست در مچ ۲ـ ابداکسیون دست در مچ	قاعده‌ی متاکارپ ۳	۱ـ اپیکوندیل خارجی هومروس ۲ـ رباط طرفی رادیوس	(Ext.carpi. Radialis brevis) بازکننده زند زبرینی کوتاه مچ
عصب رادیال	۱ـ اکستانسیون ۴ انگشت آخر ۲ـ اکستانسیون مچ دست	۱ـ قاعده‌ی بند میانی ۴ انگشت آخر (نوار مرکزی) ۲ـ قاعده‌ی بنددیستال ۴ انگشت آخر (۲نوار طرفی)	۱ـ اپیکوندیل خارجی هومروس	(Ext. digitorum) بازکننده انگشتان
	۱ـ اکستانسیون انگشت کوچک ۲ـ ابداکسیون انگشت کوچک	۱ـ قاعده‌ی بند میانی انگشت کوچک(نوار مرکزی) ۲ـ قاعده‌ی بند دیستال انگشت پنجم (۲ نوار طرفی)	۱ـ اپیکوندیل خارجی هومروس	(Ext.digiti. Minimi) بازکننده انگشت کوچک
	۱ـ اکستانسیون دست ۲ـ اداکسیون دست	سطح داخلی قاعده‌ی متاکارپ۵	۱ـ اپیکوندیل خارجی	(Ext.Carpi.ulnaris) بازکننده زندزیرینی مچ
شاخه عمقی عصب رادیال	سوپیناسیون ساعد	بخش پروکسیمال از سطح قدامی خارجی رادیوس	۱ـ اپیکوندیل خارجی هومروس ۲- ستیغ سوپیناسیون رادیوس	(Supinator) برون گرداننده
عصب بین استخوانی خلفی از شاخه‌های عصب رادیال	۱ـ ابداکسیون متاکارپ اول ۲ـ کمک به اکستانسیون و چرخش شست	سطح خارجی قاعده‌ی متاکارپ اول	۱ـ سطح خلفی رادیوس و اولنا ۲ـ غشاء بین استخوانی	(Abd.pollicis.long) دورکننده دراز شست
	۱ـ اکستانسیون بند پروکسیمال شست ۲ـ ابداکسیون دست در مفصل مچ	۱ـ قاعده بند پروکسیمال شست	۱ـ سطح خلفی رادیوس ۲ـ غشاء بین استخوانی	(Ext.pollicis.Br) بازکننده کوتاه شصت
	۱ـ اکستانسیون بند دیستال شصت ۲ـ ابداکسیون دست در مفصل مچ	۱ـ بند دیستال شصت	۱ـ سطح خلفی اولنا ۲ـ غشاء بین استخوانی	(Ext.pollicis.Long) بازکننده بلند شصت
عصب بین استخوانی خلفی از رادیال	۱ـ اکستانسیون انگشت دوم ۲ـ اداکسیون انگشت دوم ۳ـ کمک به اکستانسیون دست	قاعده بندهای میانی و دیستال انگشت سبابه	۱ـ سطح خلفی Ulna ۲ـ غشاء بین استخوانی	Ext. Indicis بازکننده سبابه

❖ عضلات دست و مچ (Hand & Wrist Musculature)

عضلات ناحیه دست، عضلات کوچکی هستند که مبداء و مقصد آنها در ناحیه دست قرار گرفته است. این عضلات شامل عضلات ناحیه تنار (۴ عدد)، هیپوتنار (۳ عدد)، بین استخوان‌های پشتی و کف دستی (۸ عدد) و لومبریکال (۴ عدد) می‌باشند. عصب تمام عضلات تنار باستثنای نزدیک کننده شست و لومبریکال اول و دوم از عصب مدین می‌باشد. مابقی عضلات باقیمانده دست و عضله نزدیک کننده شست از عصب اولنا ، عصب می‌گیرند.

عصب	عمل	مقصد	مبدأ	عضله
عصب مدیان Median.N	۱ـ ابداکسیون شست ۲ـ کمک به فلکسیون شست	۱ـ سطح خارجی قاعده بند پروکسیمال شست	۱ـ فلکسور رتینا کولوم ۲ـ استخوان ذوزنقه‌ای مچ دست	(Abd.pollicis.Br) دورکننده کوتاه شست
سر سطحی: شاخه ریکارنت مدیان سرعمقی: شاخه‌عمقی عصب اولنار	فلکسیون شست در مفصل متاکارپو فالنژیال	۱ـ قاعده بند پروکسیمال شست	۱ـ فلکسور رتیناکولوم ۲ـ استخوان ذوزنقه‌ای	(Flex.pollicis.Br)
شاخه عمقی اولنار	شست را در برابر سایر انگشتان قرار میدهد	سطح خارجی متاکارپ یک	۱ـ فلکسور رتیناکولوم ۲ـ استخوان ذوزنقه‌ای	(Opponens. Pollicis) متقابله شست
شاخه عمقی عصب اولنار	۱ـ اداکسیون شست ۲ـ احتمالاً کمک به فلکسیون شست	سطح داخلی قاعده‌ی بند پروکسیمال شست	سرعرضی: متاکارپ سوم سرمایل: استخوان کپیتیت و قاعده‌ی متاکارپ ۳،۲	(Add. pollicis) نزدیک‌کننده شست
شاخه سطحی عصب اولنار	کشیدن پوست کف دست، که در زمان گرفتن اشیاء نقش دارد	پوست کف دست	کنار داخلی آپونوروز کف دست	(Palmaris Brevis) کف دستی کوتاه
شاخه عمقی عصب اولنار C8-T1	ابداکسیون انگشت پنجم	سطح داخلی قاعده بند پروکسیمال انگشت کوچک	پیزیفورم وتاندن فلکسور کارپی اولناریس	(Abd.digiti minimi) دورکننده انگشت کوچک
	آپوزیشن انگشت ۵	سطح داخلی متاکارپ ۵	فلکسور رتیناکولوم و قلاب چنگکی	(Oppones.digiti. minimi) متقابله انگشت کوچک
	فلکسیون انگشت ۵	سطح داخلی قاعده بند پروکسیمال انگشت مبدأ	فلکسور رتیناکولوم و قلاب چنگکی	(Flex.dig.Minimi)
	۱ـ اداکسیون انگشتان ۲ـ فلکسیون انگشتان در مفصل Mcp	بر روی قاعده بند پروکسیمال انگشت مبدأ	کناری از استخوان متاکارپ که متوجه خط وسط است.	(Palmar. Interosseous) بین استخوانی پالمار
اولنار	۱ـ ابداکسیون انگشتان ۲ـ فلکسیون انگشتان در مفصل Mcp	بر روی قاعده بند پروکسیمال	از بین دو متا کارپ	(Dorsal.Inter Ossei) بین استخوانی دورسال
۱و۲ مدیان ۳ و ۴ اولنار	۱) فلکسیون انگشتان در مفصل Mcp ۲) اکستانسیون مفاصل بین بندی I.P		تاندون تاکننده عمقی انگشتان	(Lumbricals) دوکی

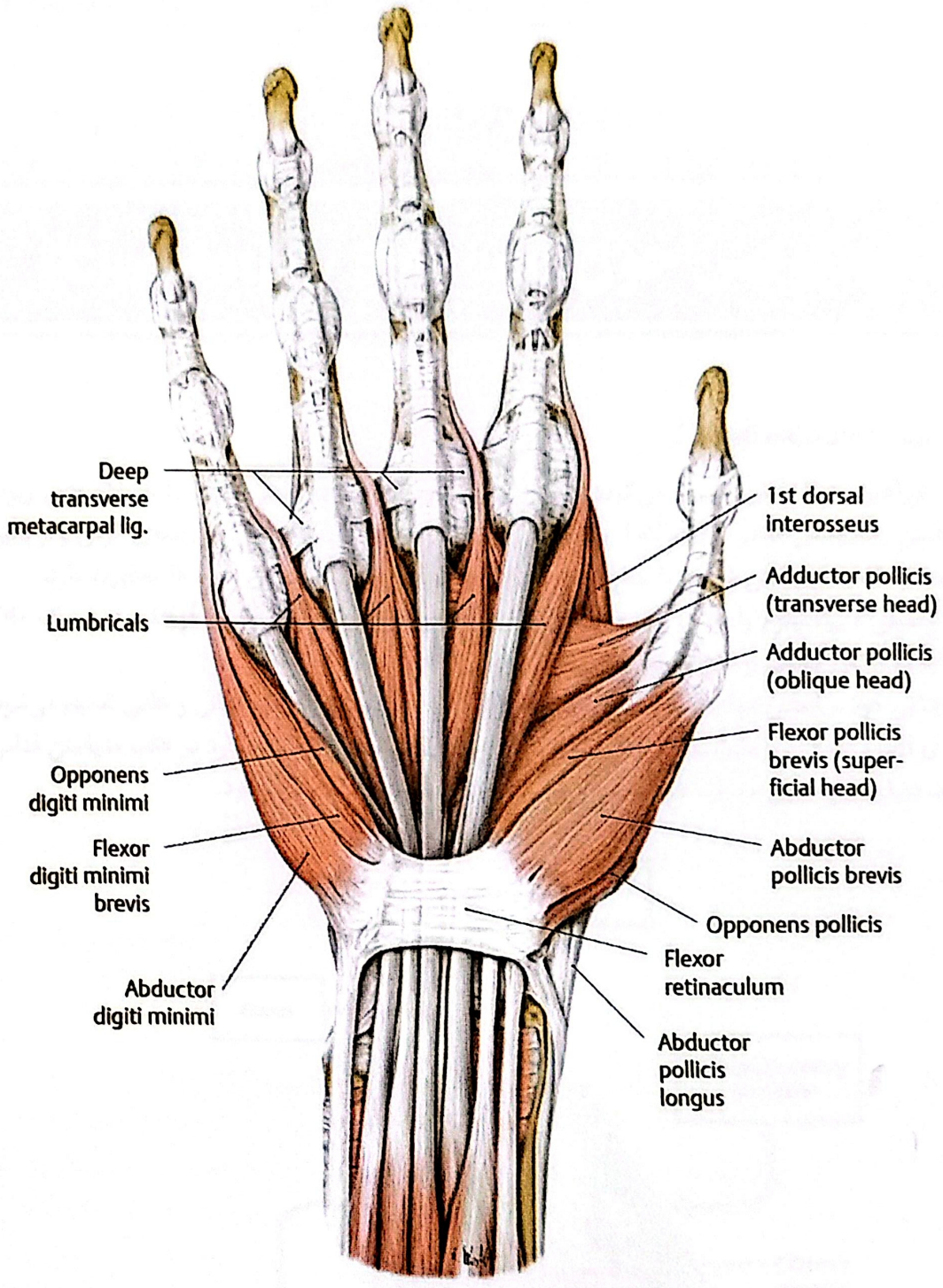

شکل ۳۳-۴. عضلات دست

فصل پنجم

دستگاه گردش خون (Circulatory System)

❖ میان سینه (Mediastinum)

فضای درونی توراکس به ۳ بخش تقسیم می‌گردد. بخش میانی را مدیاستن و دو بخش طرفی را حفرات جنبی ریوی می‌نامند. مدیاستن یک بخش متحرک بوده که از بالا به ورودی توراکس (Thoracic Inlet) و ریشه‌ی گردن و از پایین به دیافراگم محدود است. مدیاستن در جلو با جناغ و در خلف با دوازده مهره‌ی پشتی ستون مهره ها مجاورت دارد.

برای اهداف توصیفی مدیاستینوم را توسط یک صفحه‌ی فرضی که در جلو از زاویه‌ی جناغی و در عقب از دیسک T4-T5 می‌گذرد به دو بخش فوقانی و تحتانی تقسیم می‌کنند (شکل ۲-۵).

مدیاستینوم تحتانی خود بر اساس موقعیت قرار گیری قلب و پریکارد به ۳ مدیاستینوم قدامی، میانی و خلفی تقسیم می‌شود. محل قرارگیری قلب و پریکارد را مدیاسیتنوم میانی گویند. فضای بین استرنوم در جلو و پریکارد در عقب مدیاستن قدامی نامیده می‌شود. فضای بین ستون مهره‌ها در عقب و پریکارد در جلو مدیاستینوم خلفی نام دارد.

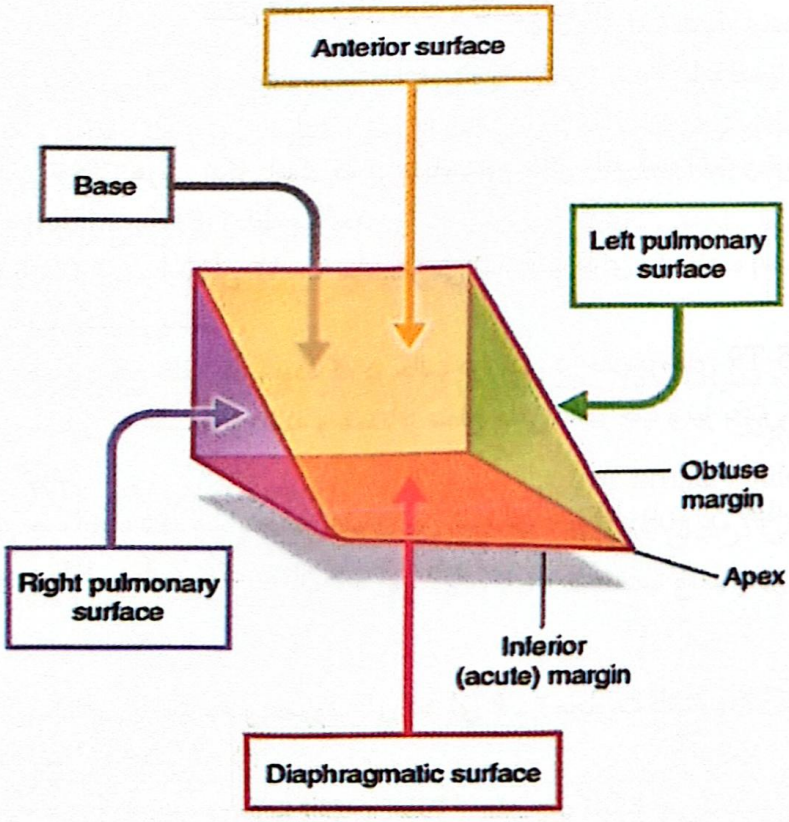

شکل ۱-۵. طرح شماتیک سطوح و کناره‌های قلب

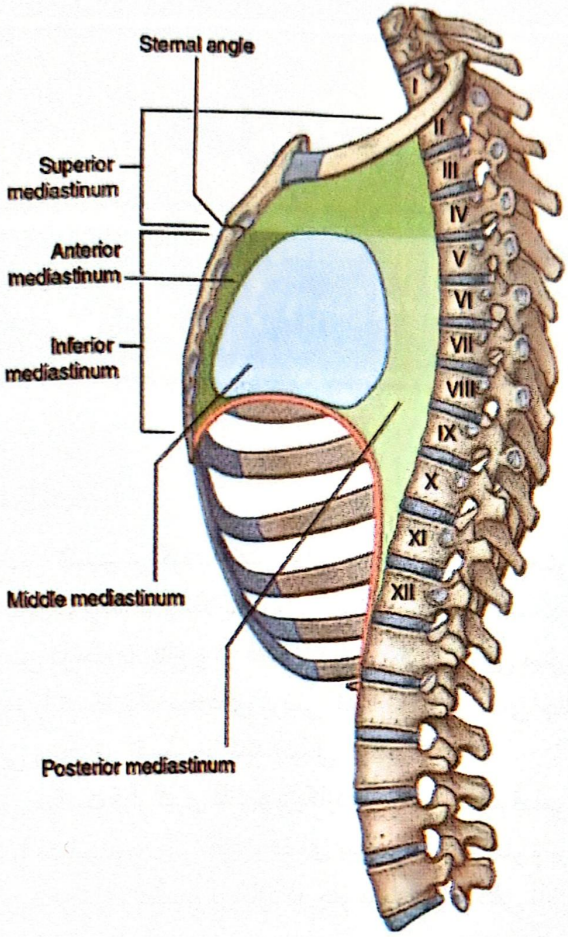

شکل ۲-۵. میان سینه و تقسیمات آن

❖ قلب (Heart)

قلب یک پمپ عضلانی توخالی هرمی شکل است که در مدیاسیتنوم میانی واقع شده است و توسط یک کیسه‌ی لیفی سروزی به نام پریکارد (Pericardium) احاطه میگردد.

وزن متوسط آن ۳۰۰ تا ۲۷۵ گرم و ابعاد آن ۱۲ × ۹ سانتیمتر می‌باشد. قلب دارای یک قاعده (سطحی خلفی)، یک رأس (Apex)، سه سطح و چهار کنار می‌باشد.

قاعده‌ی قلب (Beas) همان سطح خلفی قلب بوده که در حالت درازکش در حد مهره‌های T5-T9 قرار دارد. این سطح در طرف راست و کمی متمایل به عقب قرار داشته و عمدتاً از سطح خلفی دهلیز چپ و نیز بخش کوچکی از سطح خلفی دهلیز راست شکل می‌گیرد.

رأس قلب توسط بطن چپ ایجاد شده ودر پنجمین فضای بین دنده ای چپ قرار دارد. این نقطه از خط وسط بدن ۹ـ۸ سانتیمتر فاصله داشته ودرداخل و پایین نوک پستان چپ قرار دارد.

◄ سطوح قلب

۱ـ سطح قدامی (جناغی دنده‌ای) با استرنوم و غضروف‌های دنده‌ای ۶ ـ ۲ مجاورت داشته و عمدتاً از بطن راست و دهلیز راست تشکیل می‌گردد (شکل ۱– ۵ و ۳– ۵).

۲ـ سطح طرفی چپ (ریوی) با ریه چپ مجاورت داشته و عمدتاً از بطن چپ تشکیل می‌گردد.

۳ـ سطح تحتانی (دیافراگمی) کاملاً توسط بطن‌ها ساخته شده و بر روی تاندون مرکزی دیافراگم قرار دارد.

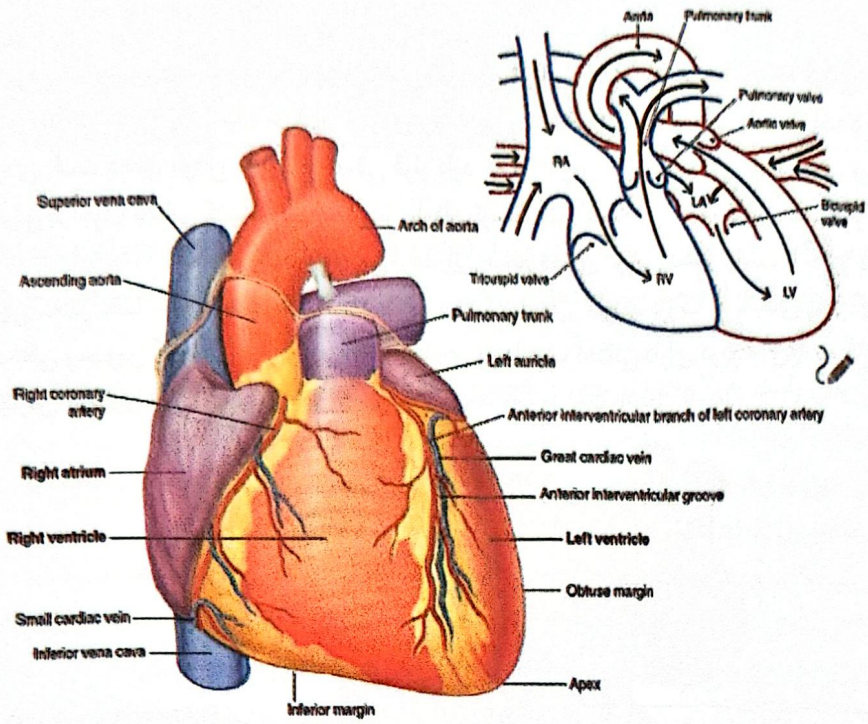

شکل ۳-۵. نمای قدامی قلب همراه با عروق کرونر

◄ کنارهای قلب

۱ـ کنار فوقانی: توسط ۲ دهلیز ایجاد می‌گردد.
۲ـ کنار راست: توسط دهلیز راست شکل می‌گیرد.
۳ـ کنار تحتانی: عمدتاً توسط بطن راست و بخش کوچکی از آن توسط بطن چپ تشکیل می‌گردد.
برروی این کنار، یک سانتیمتر در سمت راست رأس قلب از برخورد شیارهای بین بطنی قدامی و خلفی بریدگی کوچکی به نام بریدگی قلبی (Apical Incisura) تشکیل می‌گردد (شکل ۳- ۵).
۴ـ کنار چپ: عمدتاً توسط بطن چپ و بخش کوچکی از آن توسط گوشک چپ شکل می‌گیرد.

❖ حفرات قلب

قلب دارای ۴ حفره است. دهلیزها در بالا و عقب بطن‌ها قرار گرفته‌اند و مرز بین این حفرات در نمای خارجی قلب توسط شیارهایی مشخص می‌گردد:
۱ـ شیار کرونری (Coronary sulcus)، یا شیار دهلیزی بطنی که مانند کمربندی دهلیزها را از بطن‌ها جدا می‌کند.
۲ـ شیار بین بطنی قدامی: در سطح قدامی قلب قرار داشته و جایگاه شریان بین بطنی قدامی و ورید بزرگ قلبی است.
۳ـ شیار بین بطنی خلفی: در سطح تحتانی قلب قرار داشته و حاوی شریان بین بطنی خلفی و ورید قلبی میانی است.
۴ـ شیار بین دهلیزی

◄ حفرات داخلی قلب

دهلیزها توسط دیواره‌ی نازک بین دهلیزی (Inter Atrial septum) و بطن‌ها توسط دیواره‌ی بین بطنی (Inter ventricular septum) از یکدیگر جدا می‌شوند. این دو سپتوم در امتداد یکدیگر قرار داشته، یک دیواره‌ی سرتاسری ایجاد می‌کنند که قلب را به دو قسمت راست و چپ تقسیم می‌کند.

دهلیز راست (Right atrium)

به شکل تقریبی یک مکعب بوده که در نمای قدامی قلب کنار راست قلب را تشکیل می‌دهد. زائده گوشی شکل آن که گوشک راست (Right aurical) نامیده می‌شود. بر روی ریشه‌ی آئورت صعودی به سمت بالا و جلو امتداد یافته است.
در طول کناره‌ی راست دهلیز، ناودان طولی کم عمقی قرار دارد که از کناره‌ی راست دهانه‌ی ورید اجوف فوقانی تا کنار راست دهانه‌ی ورید اجوف تحتانی کشیده شده است. این ناودان توسط ستیغ عضلانی که در داخل دهلیز قرار دارد و ستیغ انتهایی (Terminal crest) نامیده می‌شود ایجاد می‌گردد. این ستیغ فضای درونی دهلیز راست را به دو بخش تقسیم می‌کند. فضایی که در عقب ستیغ انتهایی قرار گرفته صاف بوده و دهانه‌ی ۳ ورید بزرگ به نام‌های ورید اجوف فوقانی، ورید اجوف تحتانی وسینوس کرونری به آن باز می‌گردد.دهانه‌ی وریداجوف تحتانی دارای دریچه ای به نام دریچه استاشی ودهانه ی سینوس کرونری دارای دریچه‌ی تبه زیوس (Thebesius) می‌باشد (شکل ۴-۵).

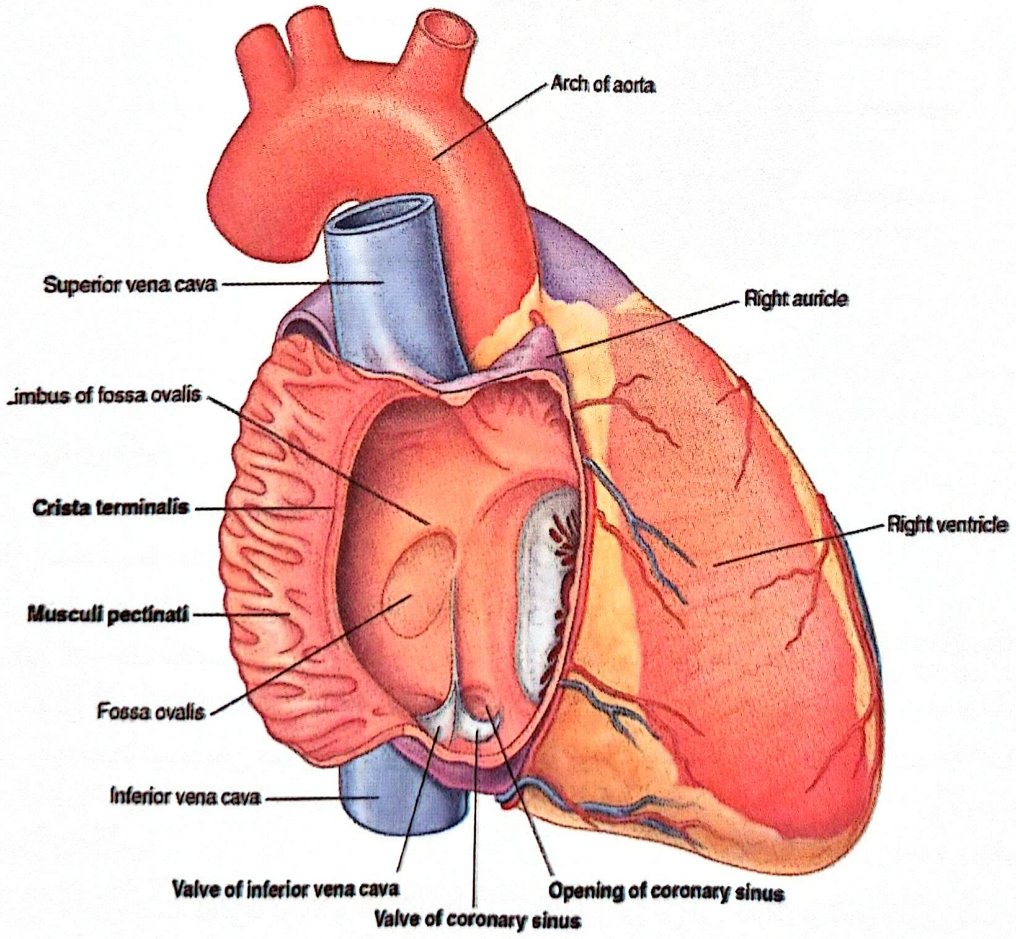

شکل ۴-۵. نمای داخلی دهلیز راست

فضایی که در جلوی ستیغ انتهایی قراردارد خشن بوده دارای تعدادی ستیغ عضلانی به نام عضلات شانه‌ای است. عضلات شانه‌ای از ستیغ انتهایی مبدأ گرفته و به سمت جلو و پایین کشیده شده‌اند و در امتداد عضلات شانه‌ای درون گوشک قرار می‌گیرند.
دهلیز راست توسط دیواره‌ی بین دهلیزی از دهلیز چپ جدا می‌گردد. بر روی قسمت تحتانی این دیواره حفره‌ی بیضی (Fossa Ovalis) قرار داردکه شبیه یک نعلبکی کم‌عمق است. این حفره از بقایای جنینی سوراخ بیضی است که در دوران جنینی اجازه‌ی ورود خون از دهلیز راست به درون دهلیز چپ را صادر می‌کرد. حاشیه‌ی برجسته‌ی حفره‌ی بیضی را لیمبوس (Lymbus) می‌نامند.

نکته بالینی

Patent Foramen Ovale ، وجود یک سوراخ در دیواره‌ی بین دهلیزی پس از تولد را گویند. جراحی معمولاً موفقیت‌آمیز خواهد بود. هرچند که تا چندماه پس از تولد به تعویق خواهد افتاد.

◄ بطن راست (Rt Ventricle)

به شکل هرم مثلث‌القاعده‌ای است که بخش عمده‌ای از سطح قدامی، بخش کوچکی (یک سوم) از سطح تحتانی قلب را تشکیل می‌دهد. بطن راست از طریق سوراخ دهلیزی بطنی راست، خون دهلیز راست را دریافت و سپس از طریق شریان وریدی به ریه‌ها می‌فرستد.

فضای درونی بطن راست به ۲ بخش ورودی و خروجی تقسیم می‌گردد. بخش ورودی خون به علت حضور نوارهای عضلانی (Trabecula corneae) به صورت خشن و ناصاف درآمده است (شکل ۵-۵).

بخش خروجی خون یا مخروط شریانی (Conus Arteriosus) به شکل یک قیف با دیواره‌ی صاف است که به تنه‌ی شریان ریوی منتهی می‌گردد.

این دو بخش توسط ستیغ فوق بطنی (Supraventricular crest) از یکدیگر جدا می‌گردند.

نوارهای عضلانی بخش ورودی به ۳ گروه تقسیم می‌شوند.

گروه اول: به صورت ستیغ‌های برجسته‌ای هستند که یک برجستگی طولی ثابت‌اند (Ridge).

گروه دوم: یک برجستگی طولی است که توسط دو انتها چسبیده‌اند و قسمت میانی آنها آزاد است (Bridge).

گروه سوم: مخروطی شکل بوده، قاعده‌ی آن‌ها متصل به جدار بطن بوده و انتهای دیگر آن‌ها توسط تاندون‌های طنابی شکل ظریفی به نام (chorda tendinea) به لت‌های دریچه‌ی سه لتی متصل می‌گردند (Pupillary.M).

نوار Modurator (Septomargin band) به شکل پلی از عضله‌ی پاپیلاری قدامی به دیواره‌ی بین بطنی کشیده شده است. این نوار یکی از نوارهای عضلانی نوع دوم (پلی شکلی) است و در ضخامت آن دسته‌ای از الیاف هیس عبور کرده به ستون‌های عضلانی می‌روند.

◄ دریچه‌ی دهلیزی بطنی راست (Atrio ventrichular.valve)

دهلیز راست و بطن راست توسط سوراخ دهلیزی بطن راست به یکدیگر مرتبط می‌گردند. این سوراخ توسط دریچه‌ی دهلیزی بطنی راست (Tricuspid) اشغال می‌گردد. این دریچه دارای ۳ لت قدامی، خلفی و سپتال بوده و در طی سیستول قلبی بسته شده ومانع از بازگشت خون به درون دهلیز راست می‌گردد (شکل ۵-۵).

❖ دریچه‌ی تنه‌ی شریان ریوی (Pulmonary valve)

سوراخ تنه‌ی شریان ریوی در بالای مخروط شریانی قرار داشته، تقریباً ۳ سانتی‌متر قطر دارد ودر بالا و چپ دریچه‌ی سه لتی واقع شده است. این سوراخ به هنگام دیاستول قلب توسط دریچه‌ی نیم هلالی تنه‌ی شریان ریوی بسته می‌شود. هر لت از ۲ لایه‌ی آندوکارد تشکیل یافته که مابین آن دو مقداری بافت لیفی نفوذ می‌کند.

❖ دهلیز چپ (Lt. Atrium)

مکعبی شکل است، نسبتاً کوچک‌تر از دهلیز راست. از گوشه‌ی فوقانی و چپ آن یک کیسه‌ی عضلانی مخروطی شکل امتداد می‌یابد که گوشک چپ (Lt Auricle) نام دارد. گوشک چپ باریک‌تر و طویل‌تر از گوشک راست می‌باشد.

فضای درونی دهلیز چپ از ۲ منشاء جنینی تشکیل شده است. بخش خلفی دهلیز چپ که وریدهای ریوی به آن راه می‌یابند صاف بوده و در دوران جنینی از وریدهای ریوی که به دهلیز راه می‌یابند منشاء می گیرد. بخش قدامی دهلیز چپ

که شامل گوشک چپ می‌باشد خشن و ناصاف بوده دارای عضلات شانه‌ای (Pectinate muscle) می‌باشد و از دهلیز اولیه‌ی جنینی مبداء می‌گیرد.

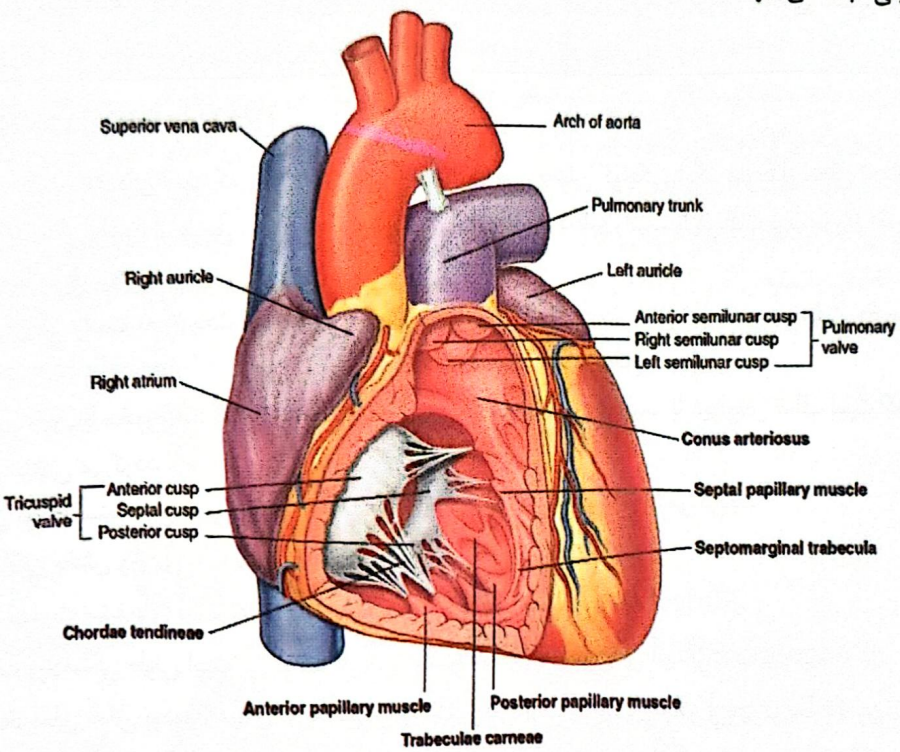

شکل ۵-۵. نمای داخلی بطن راست

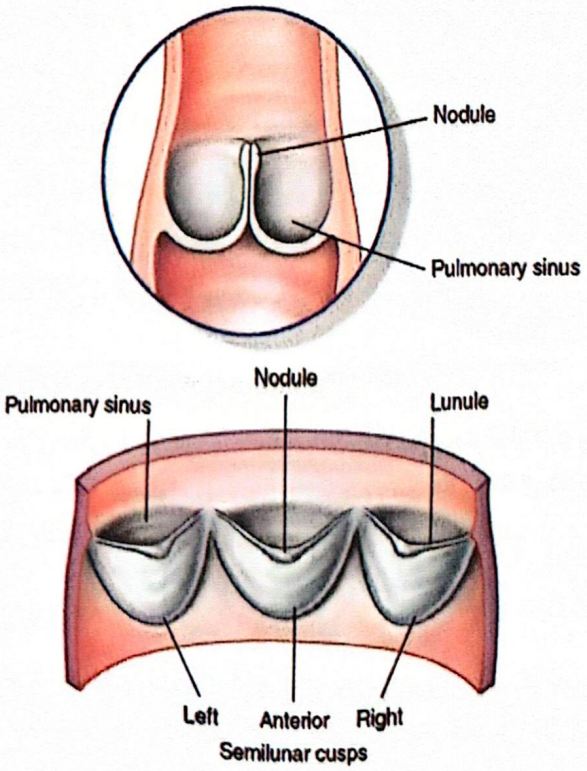

شکل ۶-۵. تصویر دریچه ریوی

❖ بطن چپ (Lt Ventricle)

بطن چپ به شکل تقریبی یک مخروط بوده و اندکی طویل‌تر از بطن راست می‌باشد. رأس قلب را ساخته و در تشکیل سطوح قدامی، دیافراگمی و چپ قلب نقش دارد.

فضای درونی بطن چپ به دو بخش ورودی و خروجی خون تقسیم می‌گردد. قسمتی از بطن چپ که بلافاصله در زیر سوراخ آئورتیک قرار دارد، دهلیز آئورتی (Aortic vestibule) نام دارد. این بخش از بطن، صاف بوده و در دوران جنینی از پیاز قلبی منشاء می‌گیرد. در حالی که بخش تحتانی بطن چپ خشن بوده حاوی نوارهای عضلانی است و در دوران جنینی از بطن اولیه‌ی قلبی شکل می‌گیرد.

◄ سوراخ دهلیزی بطنی چپ (Lt. Atrio. Ventricular orifice)

دهلیز و بطن چپ توسط سوراخ دهلیزی بطنی چپ به یکدیگر مرتبط می‌گردند. این سوراخ در طی سیستول قلبی توسط دریچه‌ی دولتی (Mitral) مسدود می‌گردد. این دریچه دارای ۲ لت قدامی و خلفی است. صدای اول قلب مربوط به بسته شدن دریچه‌های ۳ لتی و ۲ لتی می‌باشد.

◄ دریچه‌ی آئورتی (Aortic valve)

شامل ۳ لت هلالی است. مشابه لت‌های دریچه‌ی ریوی ولی وسیع‌تر و محکم‌تر. در پشت قاعده‌ی هریک از لت‌ها، آئورت کمی متسع شده سینوس‌های آئورتیک (Aortic sinuse) را می‌سازد.

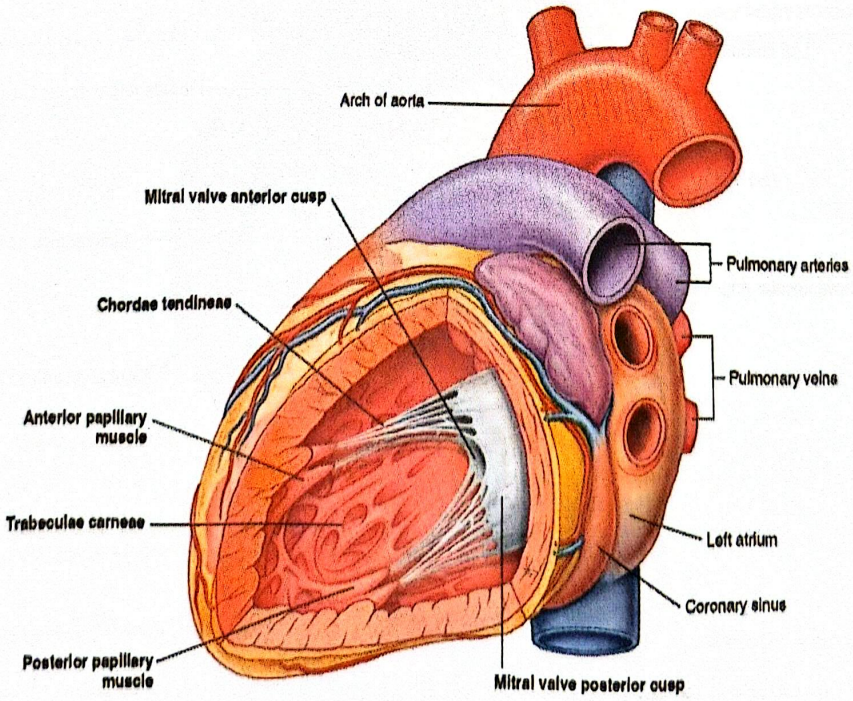

شکل ۷-۵. نمای داخلی بطن چپ

صدای دوم قلب مربوطه به بسته شدن دریچه‌های نیم هلالی ریوی و آئورتی می‌باشد.

در یک مقطع عرضی از قلب، حفره‌ی بطن چپ مدور بوده وضخامت جداره‌های آن ۳ برابر ضخامت جداره‌های بطن راست است. نوارهای عضلانی بطن چپ نیز مشابه بطن راست به ۳ گروه تقسیم می‌شوند منتها عضلات پاپیلاری بطن چپ تنها ۲ عدد می‌باشند (قدامی، خلفی). در حد فاصل بطن راست و چپ دیواره‌ی بین‌بطنی قرار گرفته است که تقعر آن متوجه حفره‌ی بطن چپ است. بخش اعظم آن عضلانی بوده و فقط قسمت کمی از ابتدای آن غشایی و نازک است.

نکته بالینی

شایع‌ترین ناهنجاری قلبی، نقص در تشکیل دیواره‌ی بین‌بطنی است. Ventricular septal defect؛ این اختلال عمدتاً در بخش غشایی دیواره رخ داده و اجازه‌ی عبور خون را از بطن راست به چپ می‌دهد.

❖ ساختمان قلب

از خارج به داخل شامل لایه‌های زیراست:

اپیکارد (لایه احشایی پریکارد سروزی) ، میوکارد ، آندوکارد

◀ اسکلت لیفی قلب

در حدفاصل دهلیزها و بطن‌ها اسکلت لیفی قلب قرار گرفته است. این اسکلت در واقع تجمعی از بافت همبند متراکم است که به شکل صفحه‌ای از ۴ حلقه‌ی لیفی و بافت همبندی بین این حلقه‌ها تشکیل شده است. حلقه‌های لیفی سوراخهای دهلیزی بطنی، آئورتیک و تنه‌ی شریان ریوی را احاطه می‌کنند و در نیمه‌ی چپ قلب قوی‌ترند. این اسکلت لیفی تکیه‌گاه عضلات و دریچه‌های قلبی است و مانند یک عایق از انتشار مستقیم امواج از دهلیزها به بطن‌ها ممانعت می‌کند.

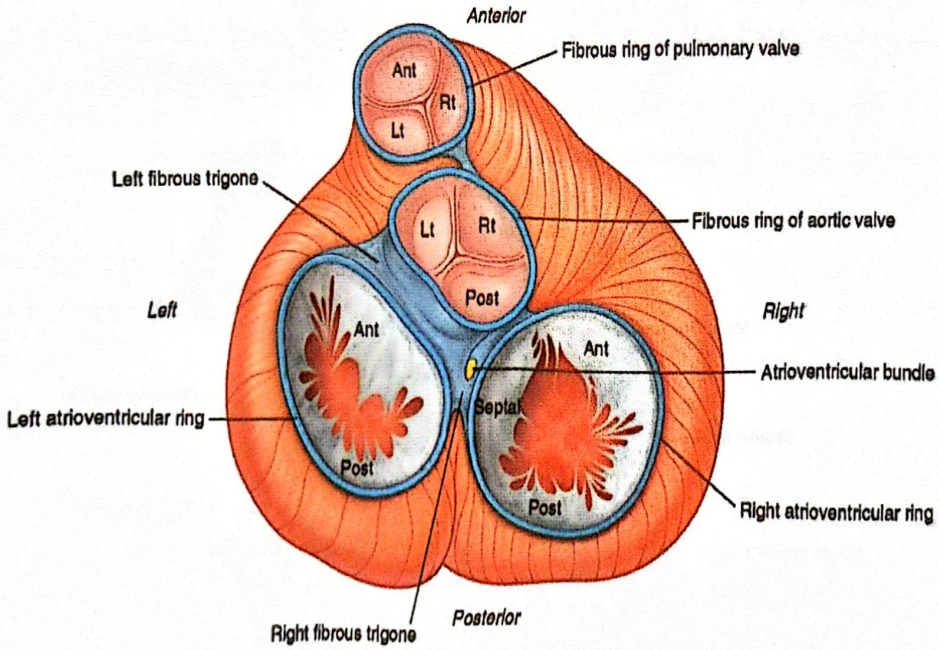

شکل ۸-۵. اسکلت لیفی قلب

◀ دستگاه هدایت‌کننده‌ی قلب

ایجاد و حفظ ضربان ریتمیک نرمال قلب و برقراری نظم انقباض بین دهلیزها و بطن‌ها از وظایف این دستگاه محسوب می‌گردد.

این دستگاه از عضلات تغییرشکل‌یافته‌ی قلبی تشکیل شده و شامل بخش‌های زیر می‌باشد.

۱ـ گره سینوسی دهلیزی (Sino Atrial node) (Pacemaker)

۲ـ گره دهلیزی بطنی (Atrio ventricular node)

۳ـ دسته‌ی دهلیزی بطنی (هیس) (His bundle)

۴ـ شاخه‌های راست و چپ هیس Rt & Lt Branch of His

گره سینوسی دهلیزی در محل برخورد ورید اجوف تحتانی با دهلیز راست واقع شده است.

گره دهلیزی بطنی در سمت راست دیواره‌ی بین دهلیزی، نزدیک به سوراخ سینوس کرونارى جای دارد. از این گره دسته‌ی هیس آغاز می‌گردد. این دسته تحریکات الکتریکی را از طریق شاخه‌های راست و چپ خود به بطن‌ها منتقل می‌کند و نهایتاً به الیاف پورکنژ (شبکه‌ی آندوکاردیال) منتهی می‌گردند. سیستم هدایتی تحت تأثیر الیاف سمپاتیک و پاراسمپاتیک قرار دارد.

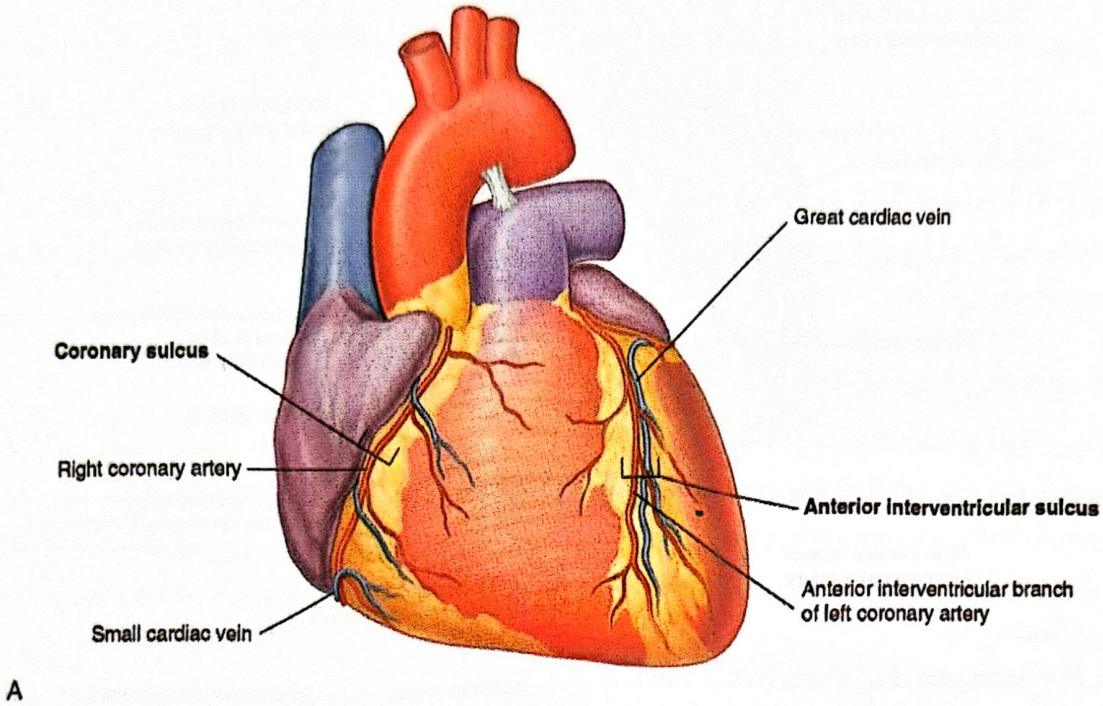

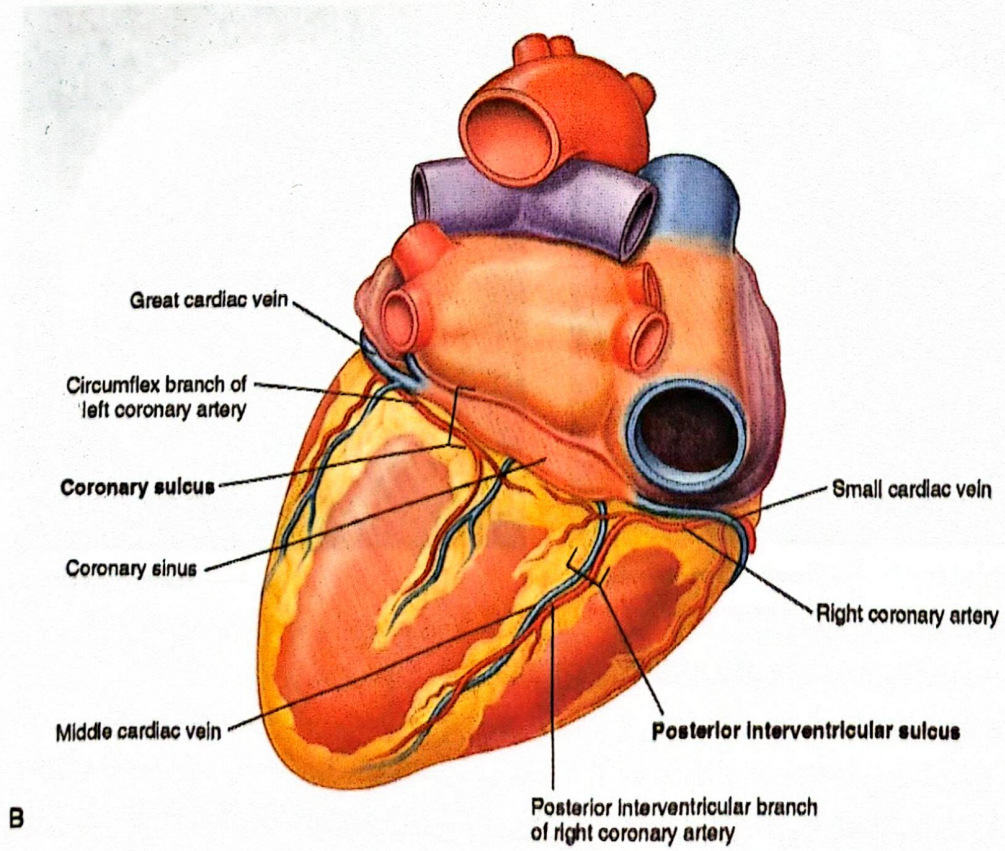

شکل ۹-۵. سیستم هدایتی قلب A. حفرات راست B. حفرات چپ

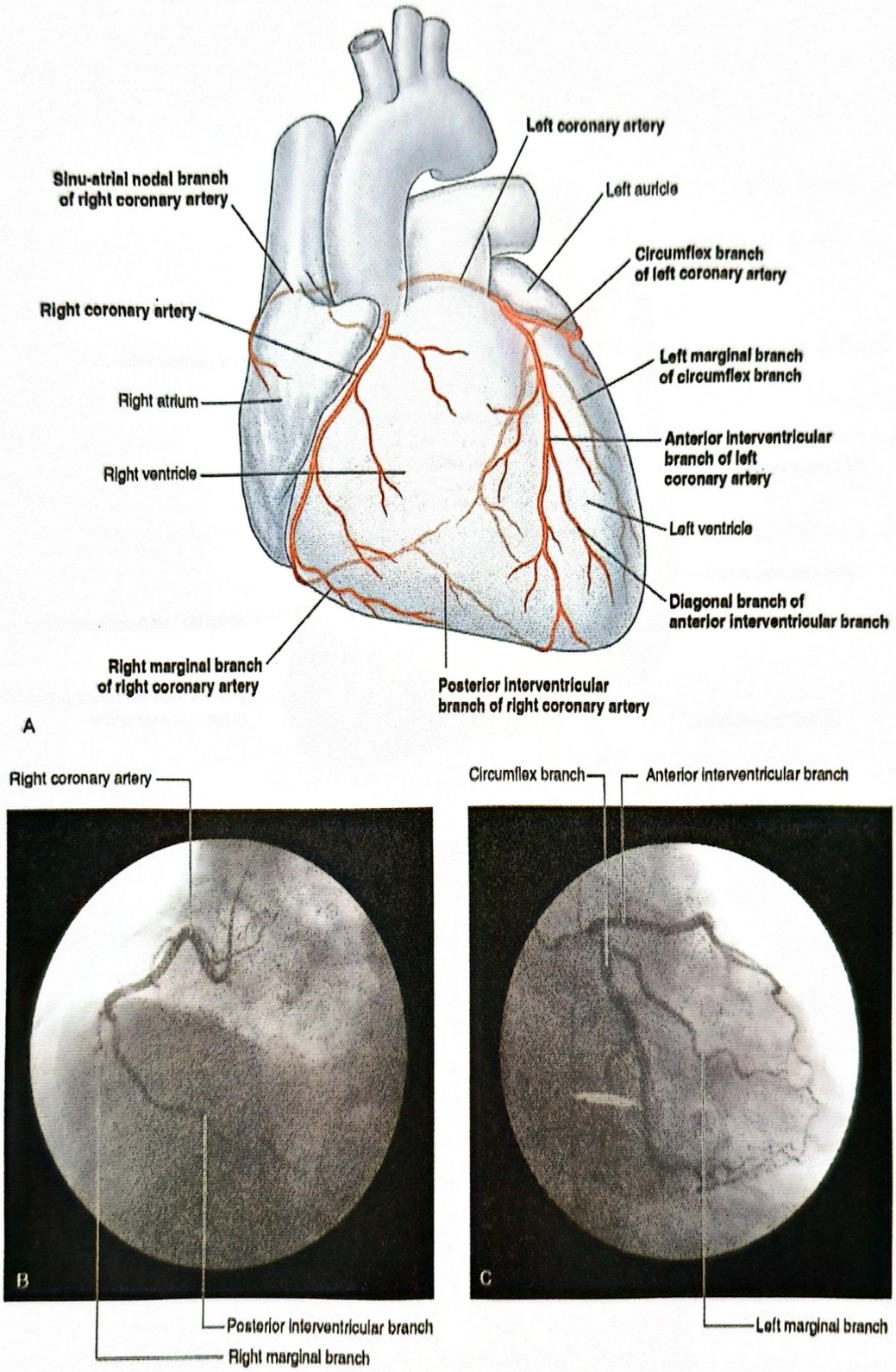

شکل ۱۰-۵. نمای قدامی سیستم شریانی قلب

❖ عروق قلب

شریانهای قلبی (Cardiac Arteries) : تغذیه‌ی بافت قلب توسط شریان‌های کرونر راست و چپ که شاخه‌هایی از شریان آئورت صعودی هستند، صورت می‌گیرد.

❖ کرونر راست (Rt Coronary. A)

از بین مخروط شریانی و گوشک راست خارج شده، وارد قسمت راست شیار کرونری، می‌گردد. درون این شیار طی مسیر کرده، در سطح دیافراگماتیک قلب به ناودان بین بطنی خلفی می‌رود و در آن جا به یکی از شاخه‌های شریان کرونری چپ می‌پیوندد. شریان بین بطنی خلفی و حاشیه‌ای راست (R.marginal) از شاخه‌های مهم این شریان محسوب می‌گردند.

❖ کرونر چپ (Lt Coronary.A)

قطورتر از کرونر راست است. پس از طی مسیر کوتاهی از بین تنه‌ی شریان ریوی و گوشک چپ، وارد قسمت چپ شیار کرونری می‌گردد و پس از فاصله‌ی کوتاهی به دو شاخه‌ی انتهایی به نام شریان چرخشی (Circumflex) و بین بطنی قدامی تقسیم می‌گردد.

❖ وریدهای قلبی (Cardiac veins)

سینوس کرونری (Coronary sinus) ورید نسبتاً قطوری است به طول ۳ ـ ۲ سانتیمترکه در شیار دهلیزی بطنی خلفی چپ قرار دارد و در نهایت به درون دهلیز راست تخلیه می‌گردد. سوراخ این ورید در داخل دهلیز راست، مابین سوراخ وریداجوف تحتانی و دریچه‌ی دهلیزی بطنی راست قرار دارد. سینوس کرونری در انتها (درون دهلیز راست) مجهز به یک دریچه‌ی هلالی است به نام دریچه‌ی تبه زیوس (Thebesius). سینوس کرونری، چهار ورید عمده‌ی قلب را به شرح زیر دریافت می‌کند:

الف) ورید قلبی بزرگ (Great Cardiac.V)

از رأس قلب آغاز، پس از طی شیار بین بطنی قدامی وارد شیار کرونری شده به ابتدای سینوس کرونری تخلیه می‌گردد.

ب) ورید قلبی میانی (Middle Cardiac.V)

از رأس قلب آغاز، پس از طی شیار بین بطنی خلفی به انتهای سینوس کرونری تخلیه می‌گردد.

ج) ورید قلبی کوچک (Small Cardiac.V)

در قسمت تحتانی شیار کرونری مابین دهلیز و بطن راست طی مسیر می‌کند.

د) ورید خلفی بطن چپ

نکته : علاوه بر وریدهای فوق، وریدهای قلبی قدامی (Ant. Cardiac.V) و تعدادی ورید ریز قلبی نیز وجود دارند که مستقیماً به درون دهلیز راست تخلیه می‌گردند.

دستگاه قلبی عروقی مرکب از ساختمان‌هایی به قرار زیر است:

۱ـ قلب (Cardia)

۲ـ شریان‌ها (Arteries) وظیفه‌ی این رگ‌ها حمل خون و همراه با آن اکسیژن و مواد غذایی به بافت‌ها است.

۳ـ مویرگ‌ها (Capilaries) وظیفه‌ی این رگ‌ها مبادله‌ی مواد بین خون و بافت‌ها است.

۴ـ وریدها (Veins) این رگ‌ها محصولات ناشی از متابولیسم مثل Co2 و غیره را به قلب منتقل می‌کند.

۵ـ سیستم رگهای لنفاوی (Lymphatic vessles) از مجاری بن‌بستی بنام مویرگ‌های لنفاوی آغاز می‌گردند و به داخل وریدهای بزرگ نزدیک قلب تخلیه می‌گردند. نقش این دستگاه بازگرداندن مایعات فضاهای بافتی به داخل خون است.

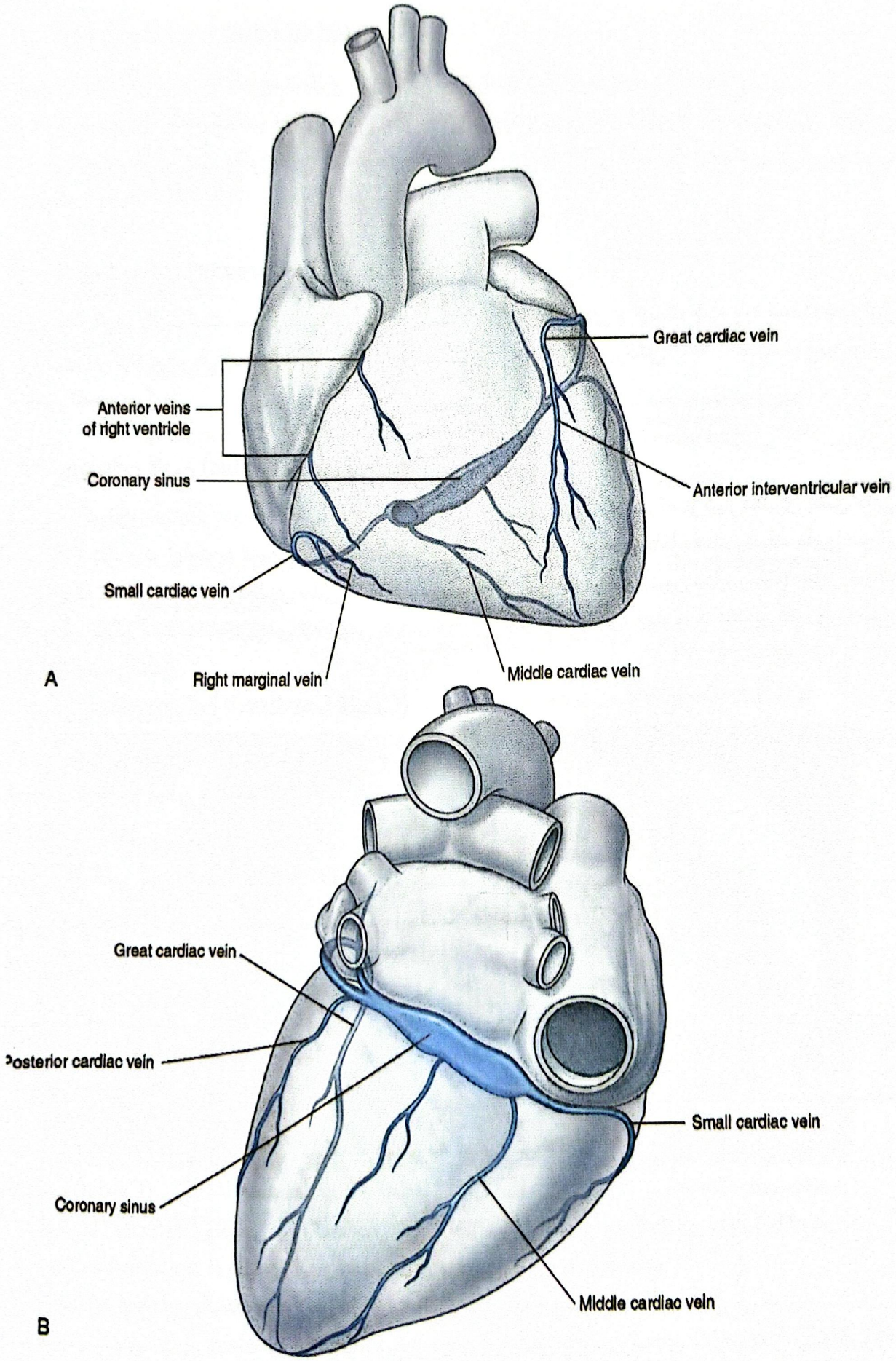

شکل ۱۱-۵. وریدهای اصلی قلب

❖ شریان‌ها (Aorta)

شریان اصلی گردش عمومی خون است. از بطن چپ آغاز و پس از عبور از قفسه‌ی سینه وشکم در محاذات L4 با تقسیم شدن به دو شاخه‌ی انتهایی به نام‌های شریان ایلیاک مشترک چپ و راست خاتمه می‌یابد. بنابراین باتوجه به مسیر آئورت را به ۳ بخش صعودی، قوس آئوت و نزولی تقسیم می‌کنند.

❖ آئورت صعودی (Ascending Aorta)

پنج سانتیمتر طول داشته، از قاعده ی بطن چپ به طرف بالا، جلو و راست صعود می‌کند و در محاذات نیمه‌ی راست زاویه‌ی جناغی (دومین غضروف دنده‌ای راست) پایان یافته و در امتداد قوس آئوت قرار می‌گیرد. شاخه‌های منشعب از آئوت صعودی عبارتند از شریان‌های کرونر راست و چپ (Coronary.A) این دو شریان خونرسانی قلب را بر عهده دارند.

❖ شاخه‌های مهم شریان کرونری راست

۱ـ شاخه‌هایی برای دهلیز راست
۲ـ حاشیه‌ای راست (Rt .marginal.A)
۳ـ شریان بین بطن خلفی (Pos.Interventricular.A) که داخل شیار بین بطنی خلفی قرار می‌گیرد.
۴ـ شاخه‌های گره‌ای برای گره‌های سینوسی دهلیزی و دهلیزی بطنی
۵ ـ شاخه‌های مخروطی برای مخروط شریانی بطن راست (Conal.A)

❖ شاخه‌های مهم شریان کرونر چپ

۱ـ شاخه‌هایی برای دهلیز و قاعده‌ی بطن چپ
۲ـ شریان حاشیه‌ای چپ (Lt.marginal.A)
۳ـ شریان بین بطنی قدامی (Ant.Interventricular.A) که در داخل شیار بین بطنی قرار می‌گیرد.
۴ـ شریان چرخشی (Circumflex.A)

❖ قوس آئورت (Arch of Aorta)

از خلف نیمه‌ی راست زاویه‌ی جناغی آغاز و پس از طی یک مسیر تقریباً افقی در سمت چپ دیسک بین مهره‌ای T4-T5 خاتمه می‌یابد و در امتداد آئورت نزولی قرار می گیرد.

شاخه‌های منشعب از قوس آئورت عبارتند از:

۱ـ تحت ترقوه‌ای چپ (Lt. Subclavian.A)
۲ـ کاروتید مشترک چپ (Lt. Common. Carotid.A)
۳ـ بازویی سری (Brachio. Cephalic.A)

شریان بازویی سری قطورترین شاخه‌ی قوس آئورت است و ۴ الی ۵ سانتیمتر طول دارد و در محاذات کنار فوقانی مفصل جناغی ترقوه‌ای راست به ۲ شاخه بنام کاروتید مشترک راست و تحت ترقوه‌ای راست تقسیم می‌گردد.

❖ آئورت نزولی (Descending Aorta)

در امتداد قوس آئورت در محاذات دیسک بین T4-T5 آغاز پس از عبور از مدیاستن خلفی در محاذات T12 از سوراخ آئورتیک دیافراگم عبور کرده و تحت عنوان آئورت شکمی وارد شکم می‌گردد و نهایتاً در برابر دیسک بین L4-L5 به دو

شاخه‌ی انتهایی ایلیاک مشترک چپ و راست تقسیم می‌شود. بنابراین باتوجه به مسیر، آئورت نزولی به ۲ بخش سینه‌ای و شکمی تقسیم می‌گردد:

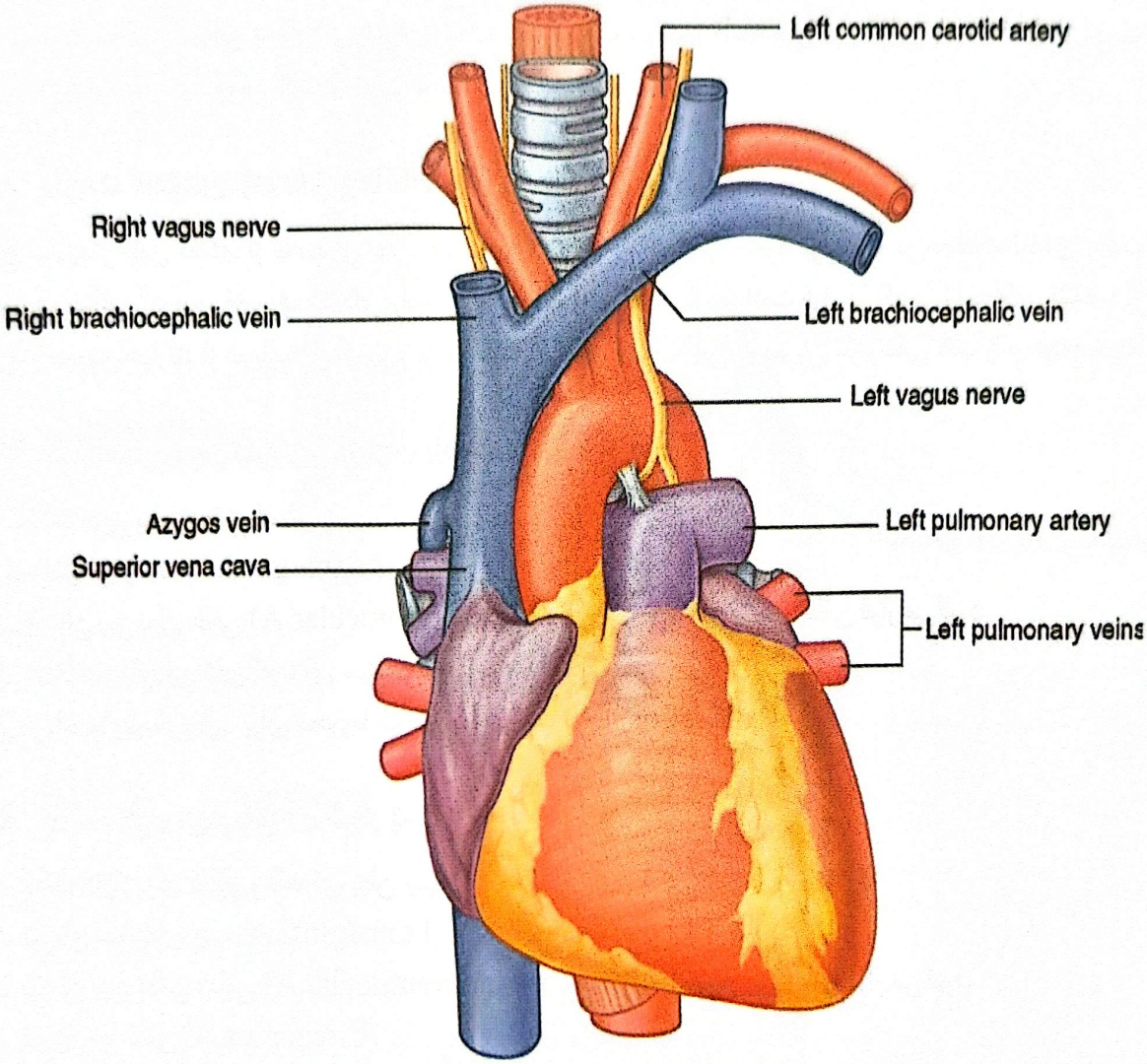

شکل۱۲-۵. قوس آئورت و شاخه‌های منشعب از آن

◄ شاخه‌های آئورت توراسیک

۱ـ شاخه‌های پریکاردی ۲ـ دو شریان برونکیال برای تغذیه‌ی بافت ریه‌ی چپ ۳ـ شریان‌های مروی ۴ ـ شاخه‌های جداری برای دیواره‌ی قفسه‌ی سینه ۵ـ شاخه‌های فرنیک فوقانی برای تغذیه سطح فوقانی دیافراگم ۶ ـ نه جفت شریان بین دنده‌ای خلفی برای نه فضای بین دنده‌ای آخر (آخرین شریان بین دنده‌ای خلفی را اصطلاحاً شریان زیردنده‌ای (sub costal) گویند.

ـ شریان‌های بین دنده‌ای خلفی دوفضای اول بین دنده‌ای از یکی از شاخه‌های شریان تحت ترقوه‌ای مبدأ می‌گیرند.

◄ شاخه‌های آئورت شکمی

شاخه‌های آئوت شکمی را به سه دسته‌ی احشایی، خلفی (دیافراگم و جدار تنه را تغذیه می‌کنند) و انتهایی تقسیم می‌کنند:

◄ الف) شاخه‌های احشایی

۱ـ تنه‌ی سلیاک (Celiac.Trunk) : از سطح قدامی آئورت شکمی، در محاذات دیسک بین مهره‌ای **T12 – L1**

مبدأ می گیرد بعد از طی یک مسیر کوتاه به ۳ شاخه‌ی انتهایی تقسیم می‌گردد که عبارتند از:

الف) شریان معده‌ای چپ (Left.gastric.A)

ب) شریان کبدی مشترک (Common Hepatic.A)

ج) شریان طحالی (Spleenic.A)

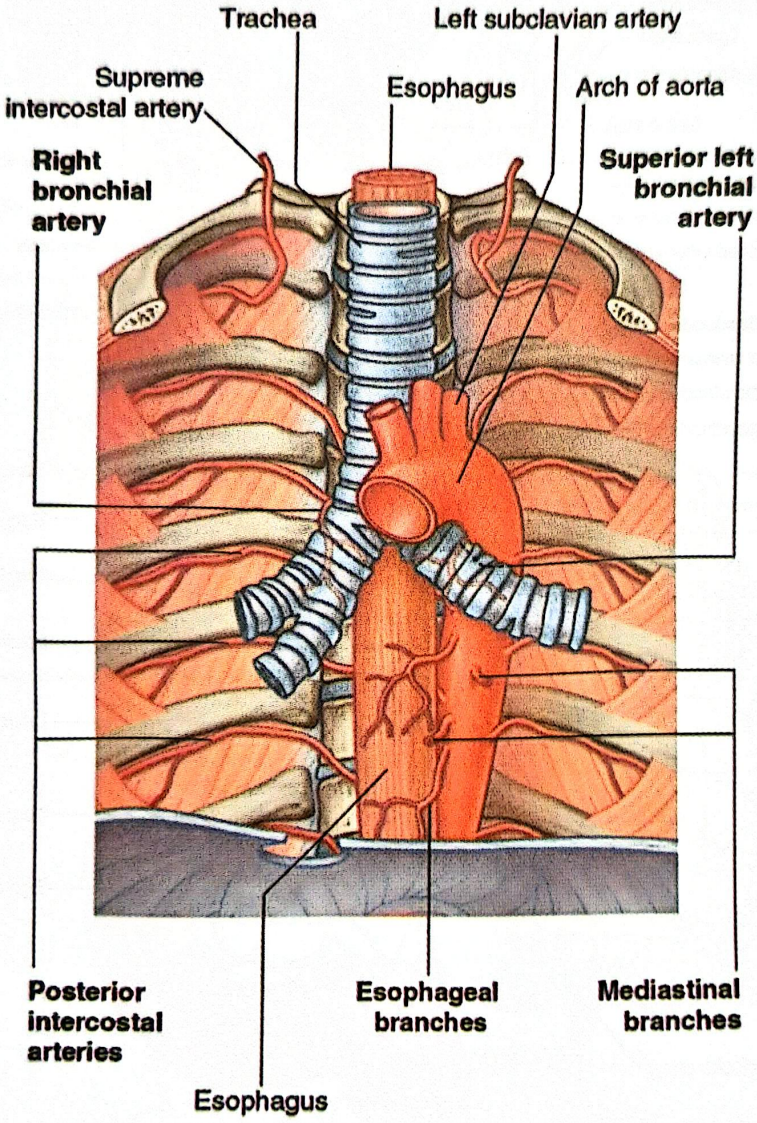

شکل ۱۳-۵. شاخه‌های آئورت سینه‌ای

به طور کلی شاخه‌های این شریان مشتقات بخش روده‌ی پیشین (Fore gut) دوره‌ی جنینی را که شامل مری، معده، کبد، طحال، بخشی از پانکراس ونیمه‌ی فوقانی دوازدهه می‌باشد را تغذیه می‌کند.

شریان معده‌ای چپ ، در خم کوچک معده قرار گرفته علاوه بر معده۱/۳ تحتانی مری را نیز تغذیه می‌کند (شکل ۱۴-۵).

شریان کبدی مشترک: به سمت راست کشیده شده و به دو شاخه‌ی انتهایی به نام گاستروئودنال و کبدی خاص تقسیم می‌گردد. شریان کبدی خاص وارد ناف کبد شده که به دو شاخه‌ی راست و چپ تقسیم می‌گردد و خونرسانی کبد را انجام می‌دهد. از شاخه‌ی راست شریان کبدی شریان سیستیک (Cystic.A) برای تغذیه‌ی کیسه صفرا جدا می‌گردد.

شریان گاستروئودنال در تغذیه‌ی بخشی از معده، بخش ابتدایی دئودنوم و سرپانکراس نقش دارد.

شریان طحالی: بزرگ‌ترین شاخه‌ی شریان سلیاک است. با عبور از کنار فوقانی تنه‌ی پانکراس وارد ناف طحال شده و طحال را خونرسانی می‌کند. در طول مسیر شاخه‌هایی برای تغذیه‌ی فوندوس معده و پانکراس از آن جدا می‌شود.

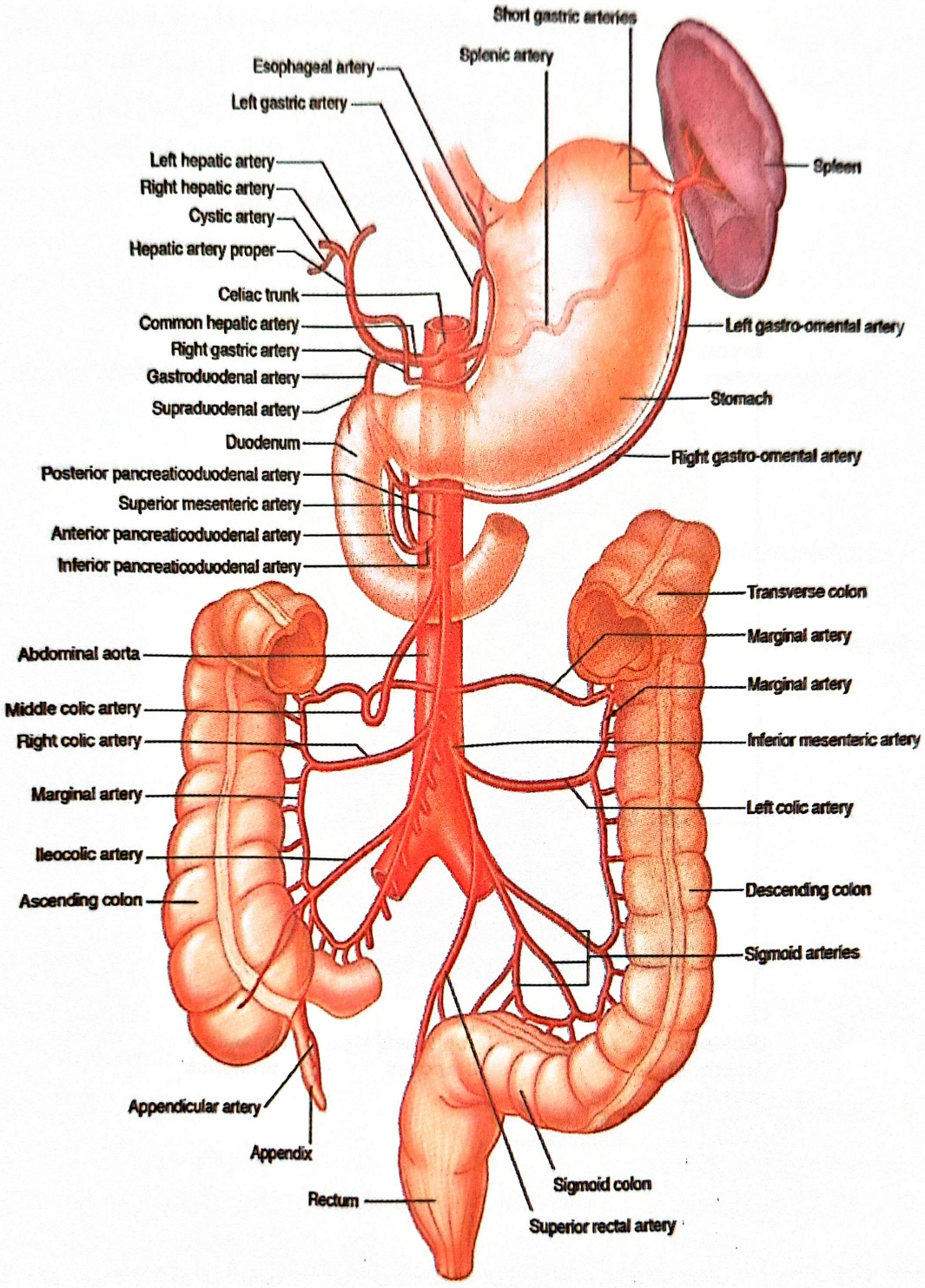

شکل ۱۴-۵. خونرسانی بخش شکمی دستگاه گوارش و طحال

۲ـ شریان مزانتریک فوقانی (Sup mesentric.A) : یک سانتی‌متر پایین‌تر از تنه‌ی سلیاک در محاذات کنار فوقانی **L1** از سطح قدامی آئورت شکمی مبدأ می‌گیرد. این شریان مشتقات میان روده‌ی دوران جنینی شامل نیمه‌ی تحتانی دئودنوم، بخشی از پانکراس، ژژنوم، ایلئوم، سکوم، آپاندیس، کولون صعودی و ۲/۳ راست کولون عرضی را خونرسانی می‌کند (شکل ۱۵-۵).

شاخه‌های آن عبارتند از: پانکراتیکودئودنال تحتانی، ۱۵-۱۲ شاخه دئودنوژژنال، کولیک راست، کولیک میانی و ایلئوکولیک.

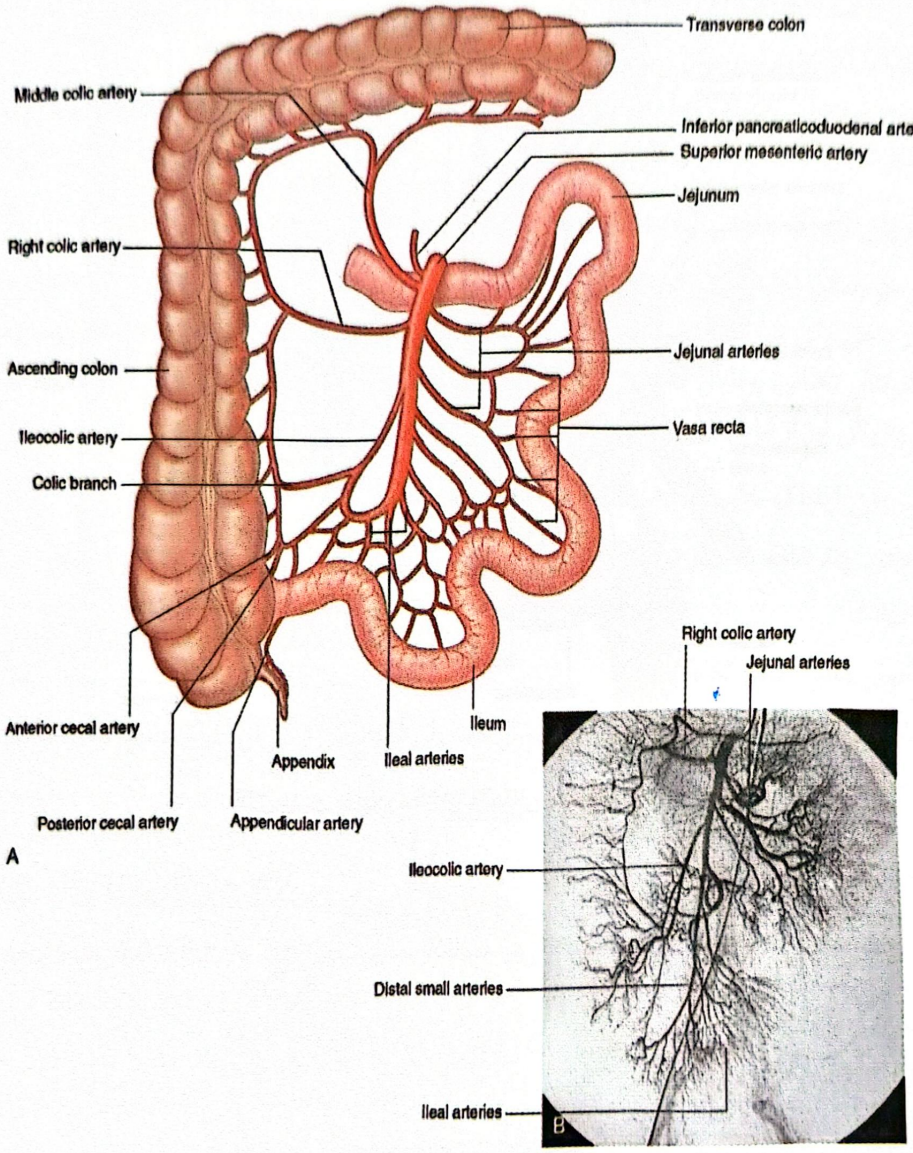

شکل ۱۵-۵. شریان مزانتریک فوقانی و شاخه‌های آن

۳ـ شریان مزانتریک تحتانی (Inf. mesentric.A) : در محاذات مهره‌ی **L3** از سطح قدامی آئورت مبدأ می‌گیرد. این شریان مشتقات پسین روده‌ی دوره‌ی جنینی شامل ۱/۳ چپ کولون عرض، کولون نزولی، سیگموئید و ۲/۳ فوقانی کانال آنال را خونرسانی می‌کند. شاخه‌های آن عبارتند از: کولیک چپ، ۵-۳ شاخه سیگموئیدال و شریان رکتال فوقانی (شکل ۱۶-۵).

٤ـ شریان فوق کلیوی میانی (Middle supra Renal.A) : یک جفت شریان کوچک بوده که بالاتر از شریان‌های کلیوی از سطوح طرفی آئورت مبدأ می‌گیرند و تغذیه‌ی غدد فوق‌کلیوی را برعهده دارند.

۵ـ شریان‌های کلیوی (Renal.A) : در محاذات مهره‌ی **L1** از سطوح طرفی آئورت مبدأ گرفته خونرسانی کلیه‌ها را برعهده دارند. از شریان‌های کلیوی شاخه‌ای برای تغذیه‌ی غدد فوق کلیه جدا می‌گردد. (Inf.suprarenal.A).

٦ـ شریان‌های غدد جنسی (Gonadal.A) : (تخمدانی و بیضه‌ای)

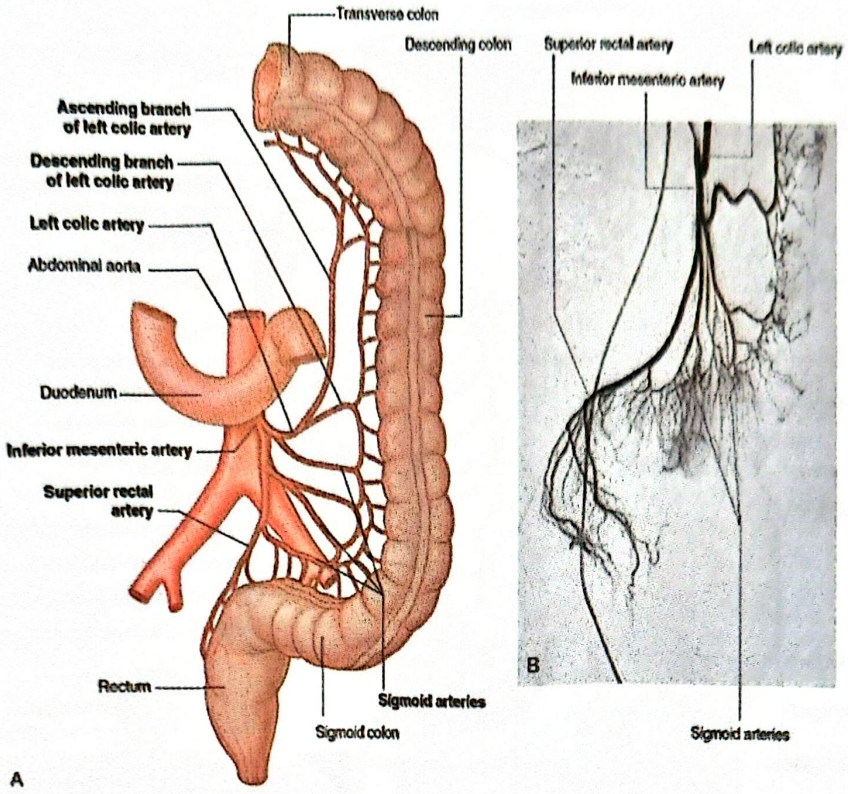

شکل۱۶-۵. شریان مزانتریک تحتانی و شاخه‌های آن

❖ شاخه‌های خلفی آئورت شکمی

الف) فرنیک تحتانی (Inf. Phrenic.A) جفت بوده، بلافاصله پس از ورود آئورت به شکم مبدأ گرفته سطح تحتانی دیافراگم را خونرسانی می‌کنند.

ب) چهار زوج شریان کمری (Lumbral) عضلات دیواره ی خلفی شکم را خونرسانی می‌کنند.

ج) شریان خاجی میانی (Median sacral.A)

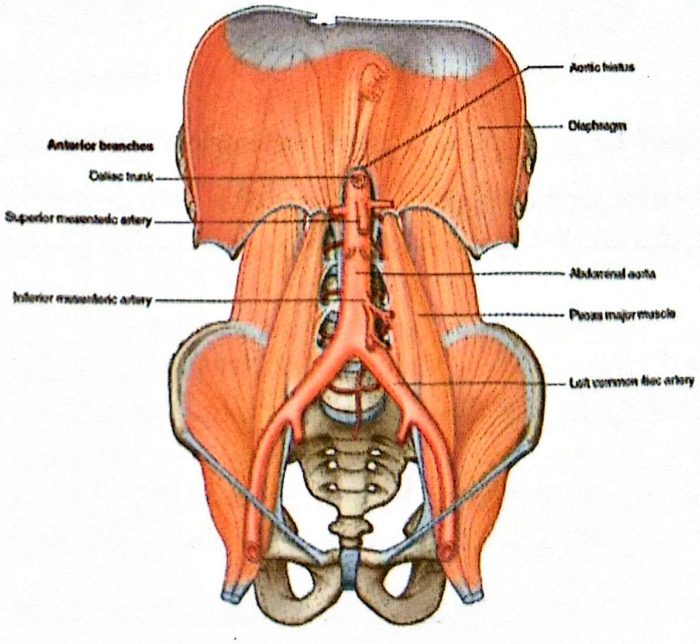

شکل ۱۷-۵. شاخه‌های آئورت شکمی

❖ شاخه‌های انتهایی آئورت شکمی

الف) شریان ایلیاک مشترک راست. ب) شریان ایلیاک مشترک چپ.

این شریان‌ها درمحاذات مهره‌ی $L4$ آغاز ودر محاذات دیسک بین $L5 - S1$ خاتمه می‌یابند. در این محل به دو شاخه‌ی انتهایی بنام شریان ایلیاک داخلی و خارجی تقسیم می‌گردند.

◄ شریان ایلیاک داخلی (Internal Iliac.A)

علاوه بر خونرسانی احشاء لگنی در خونرسانی ناحیه‌ی گلوتئال و دستگاه ژنیتال خارجی نیز نقش دارد. شاخه‌های این شریان در داخل لگن عبارتند از: شریانهای مثانه‌ای فوقانی، اوبتوراتور، رکتال میانی، گلوتئال فوقانی، ایلیولومبار، ساکرال طرفی، گلوتئال تحتانی، پودندال داخلی. در آقایان علاوه بر شاخه‌های فوق شریان مثانه‌ای تحتانی و در خانم‌ها شریانهای رحمی و واژینال نیز از شاخه‌های ایلیاک داخلی می‌باشند (شکل ۱۸– ۵).

◄ شریان ایلیاک خارجی (External Iliac.A)

پس از دادن چند شاخه به جدار شکم با عبور از زیر رباط اینگوینال وارد اندام تحتانی شده و تحت عنوان شریان رانی امتداد می‌یابد.

◄ خونرسانی اندام تحتانی

خونرسانی اندام تحتانی عمدتاً بر عهده‌ی شریان فمورال است ولی شاخه‌هایی از شریان ایلیاک داخلی نیز به این خونرسانی کمک می‌کند.

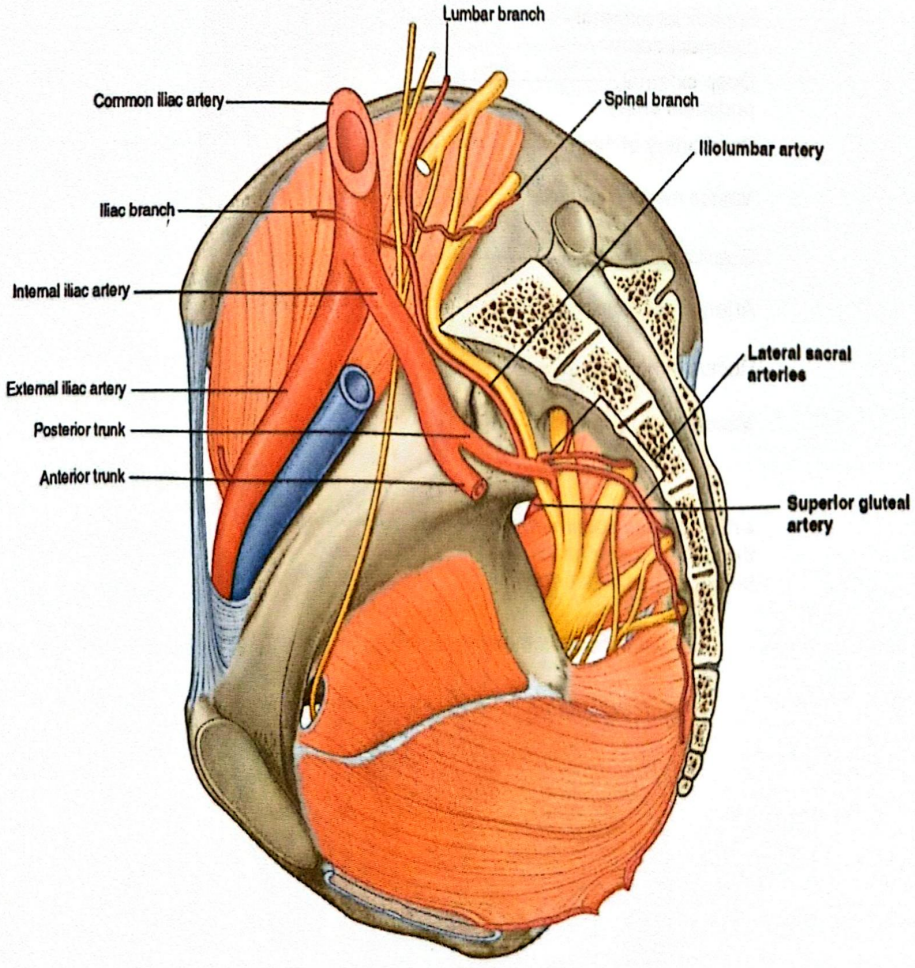

شکل ۱۸–۵. شاخه‌های شریان ایلیاک داخلی

❖ شریان رانی (Femoral.A)

شریان رانی شریان اصلی تغذیه کننده اندام تحتانی است، شریان ایلیاک خارجی پس از عبور از زیر رباط اینگوینال به شریان رانی تغییر نام می‌دهد (شکل ۱۹-۵).

شریان رانی در یک سوم فوقانی قدام ران در ناحیه‌ای به نام مثلث فمورال، در یک سوم میانی درون یک کانال عضلانی به نام کانال Adductor و در ۱/۳ تحتانی وارد خلف ران شده شریان رکبی (Popliteal) نامیده می‌شود.

شاخه‌های مهم شریان فمورال:

۱ـ پودندال خارجی سطحی و عمقی ۲ـ شریان رانی عمقی (Profunda Femoris)

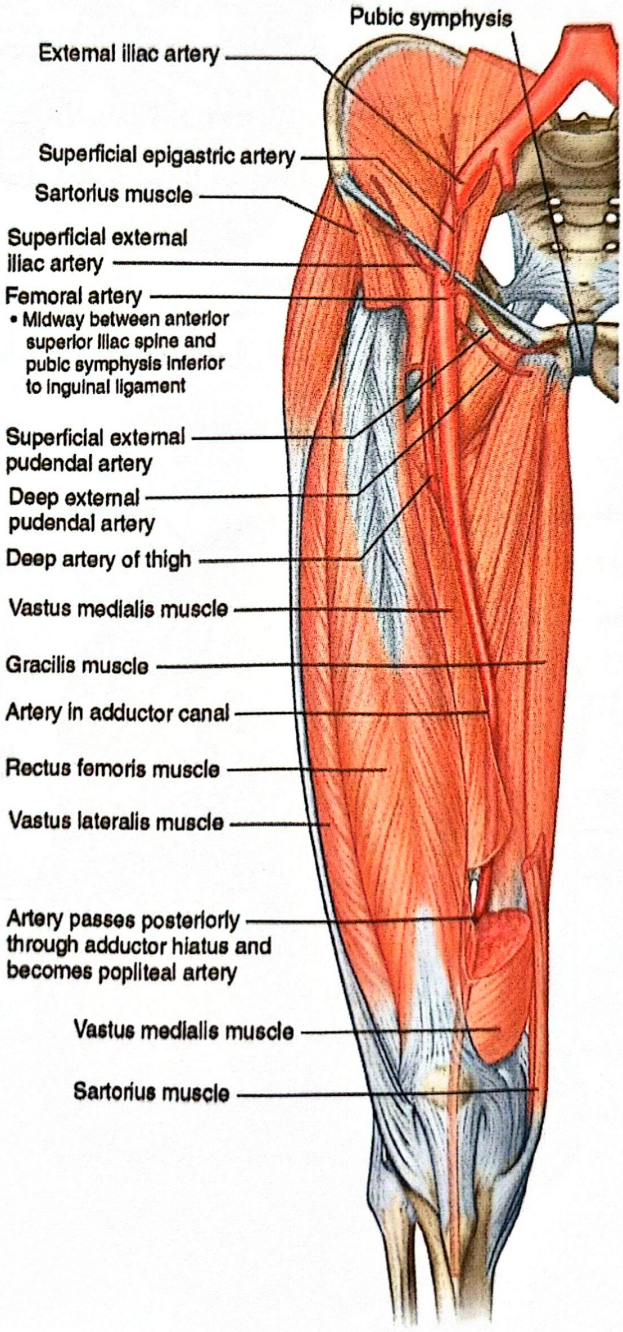

شکل ۱۹-۵. شریان رانی و شاخه‌های آن

❖ شریان رکبی (Popliteal.A)

این شریان ادامه شریان فمورال است، پس از عبور از سوراخ اداکتور (Adductor Hiatus) وارد حفره‌ی رکبی شده و در برابر کنار تحتانی عضله‌ی پوپلیتئوس به دو شاخه‌ی انتهایی به نام تیبیال قدامی و خلفی تقسیم می گردد. از شریان پوپلیتئال شاخه‌هایی برای عضلات و مفصل زانو جدا می‌گردد (شکل ۱۹-۵).

❖ شریان‌های ساق

شریان‌های ساق دو تا هستند به نام شریان تیبیال قدامی و خلفی که هردوی آن‌ها شاخه‌های انتهایی شریان پوپلیتئال می‌باشند (شکل ۲۰- ۵ و ۲۱- ۵).

❖ شریان تیبیال خلفی (Pos Tibial.A)

ناحیه‌ی خلفی و خارجی ساق را خونرسانی می‌کند. این شریان در عمق عضلات خلفی ساق نزول کرده پس از عبور از پشت قوزک خارجی وارد کف پا شده و به دو شاخه کف‌پایی داخلی و خارجی تقسیم می‌گردد.

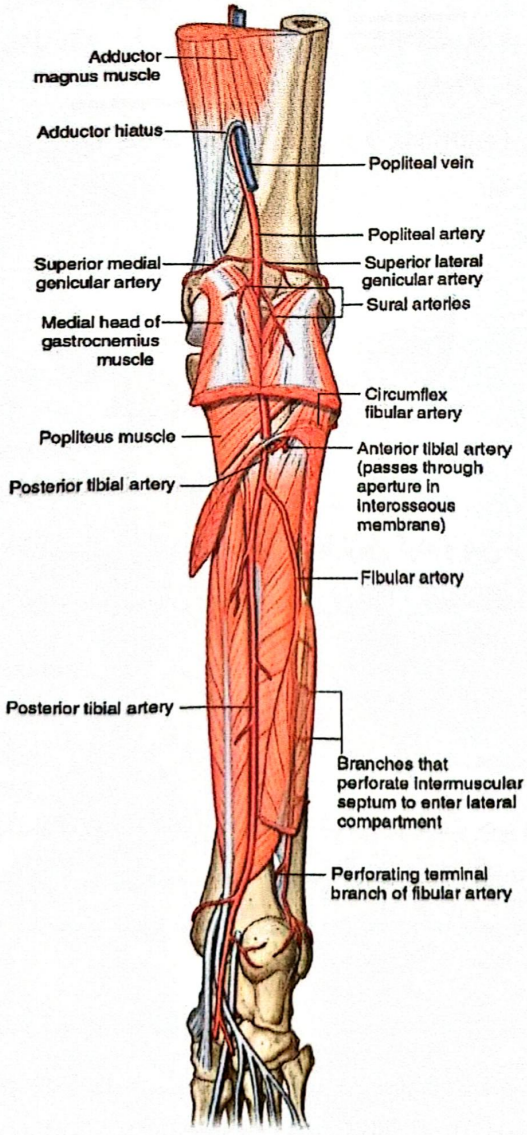

شکل ۲۰-۵. شریان‌های پوپلیتئال و تیبیال خلفی

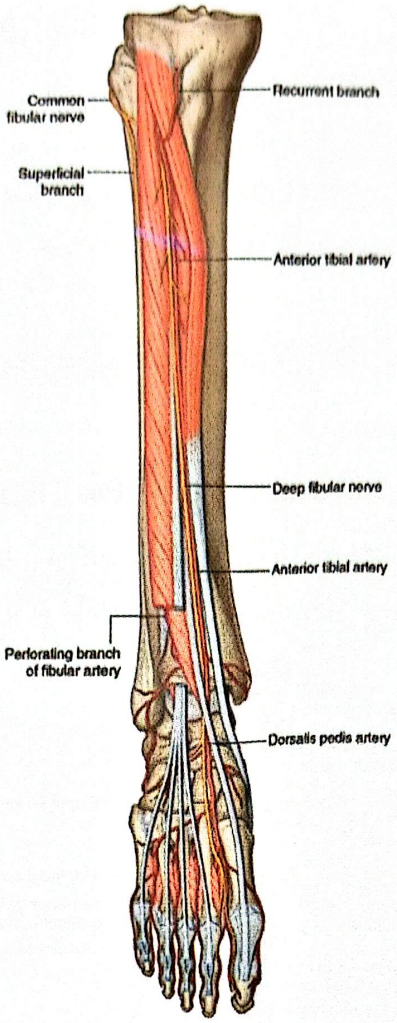

شکل ۲۱-۵. شریان تیبیال قدامی

❖ شریان تیبیال قدامی (Ant Tibial.A)

با عبور از غشاء بین‌استخوانی وارد قدام ساق می‌گردد، به‌طرف مچ پا نزول کرده و پس از عبور از روی مچ پا تحت عنوان شریان پشت‌پایی وارد پشت پا می‌گردد. نبض شریان پشت پایی (Dorsalis Pedis.A) در جلوی مچ پا به راحتی قابل لمس است.

❖ شریان‌های سر و گردن

الف. شریان تحت‌ترقوه‌ای (Subclavian.A) : مبدأ این شریان در سمت چپ و راست متفاوت است. در سمت راست از شریان بازویی سری مبدأ می‌گیرد. در سمت چپ از قوس آئورت. سپس در هر دو سمت به طرف بالا و خارج رفته از کنار خارجی اولین دنده به بعد تحت عنوان شریان زیربغلی (Axillary) ادامه می‌یابد (شکل ۲۲-۵).

◄ شاخه‌های جانبی شریان تحت ترقوه‌ای

۱ـ شریان مهره‌ای (Vertebral.A): با عبور از سوراخ‌های عرضی مهره‌های ۶ تا ۱ به سمت بالا رفته و پس از عبور از سوراخ بزرگ جمجمه وارد جمجمه شده و با شریان مهره‌ای سمت مقابل، شریان قاعده‌ای را می‌سازد. شاخه‌های این شریان خونرسانی مغز و همچنین شاخه‌های نخاعی آن نخاع را خونرسانی می‌نماید.

۲ـ شریان سینه‌ای داخلی (Int.Thoracic.A)
۳ـ تنه تیروئیدی‌گردنی (Thyro cervical Trunk)
۴ـ تنه‌ی‌دنده‌ای گردنی (Costo cervical Trunk)
۵ـ شریان کتفی خلفی (Dorsal . Scapular. A)

ب ـ شریان کاروتید مشترک (Com. Carotid.A) : در سمت راست از شریان بازویی سری و در سمت چپ از قوس آئورت مبدأ می‌گیرند. هر دو شریان در ناحیه‌ی گردن بلافاصله در خارج نای ومری در داخل غلافی بنام غلاف کاروتید (همراه ورید ژوگولار داخلی و عصب واگ) صعود کرده در محاذات کنار فوقانی غضروف تیروئید به دو شاخه‌ی انتهایی بنام های کاروتید داخلی و خارجی تقسیم می‌شوند (شکل ۲۴-۵).

۱) شریان کاروتید داخلی (Int Carotid.A) : در گردن شاخه‌ای ندارد و پس از عبور از مجرای کاروتید وارد جمجمه می گردد. قسمت مغزی این شریان دارای ۳ شاخه‌ی چشمی (Ophtalmic.A) مغزی قدامی (Ant.cerabral.A) و مغزی میانی (Mid.Cerebral.A) است. شریانهای کاروتید داخلی همراه با شریانهای مهره‌ای خونرسانی بافت مغز را به عهده دارند. در قاعده مغز و در اطراف غده هیپوفیز شاخه‌های شریان کاروتید داخلی و شریان قاعده‌ای، حلقه شریانی مهمی را به نام حلقه ویلیس می‌سازند. شاخه‌های این حلقه با نفوذ به عمق بافت مغز مراکز مهم و حیاتی را خونرسانی می‌کند (شکل ۲۲-۵).

۲) شریان کاروتید خارجی (Ext. Carotid.A) : در محاذات کنار فوقانی غضروف تیروئید از شریان کاروتید مشترک جدا می‌گردد (شکل ۲۴-۵).

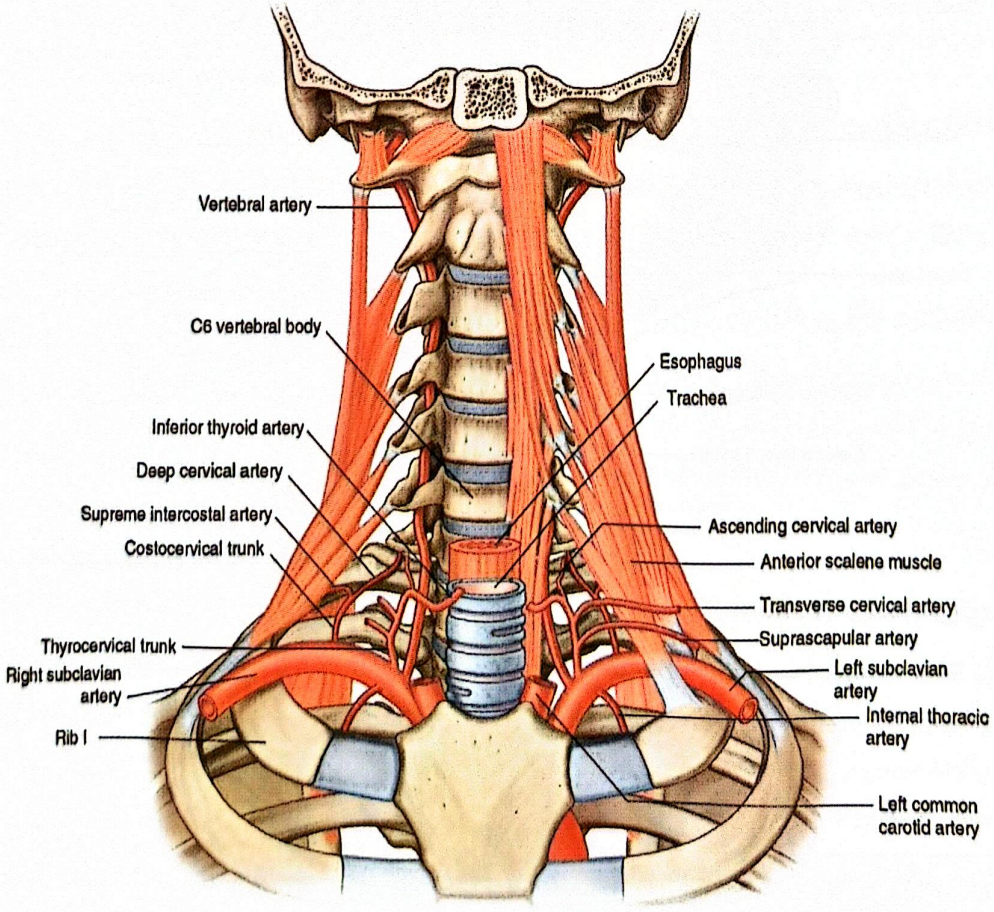

شکل ۲۲-۵. شریان تحت ترقوه‌ای و شاخه‌های آن

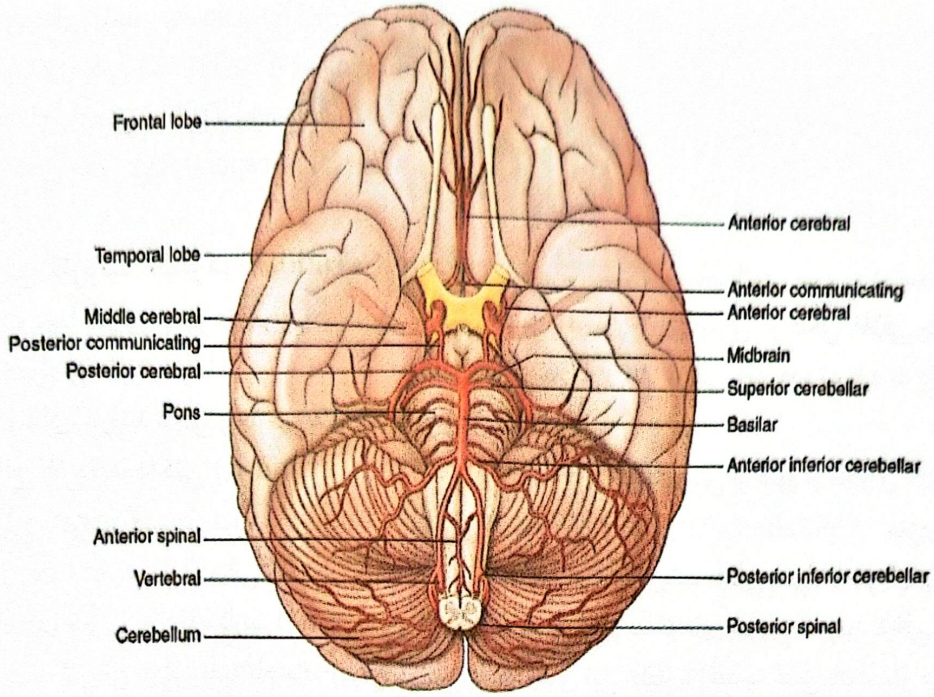

شکل ۲۳-۵. شریان‌های قاعده مغز.

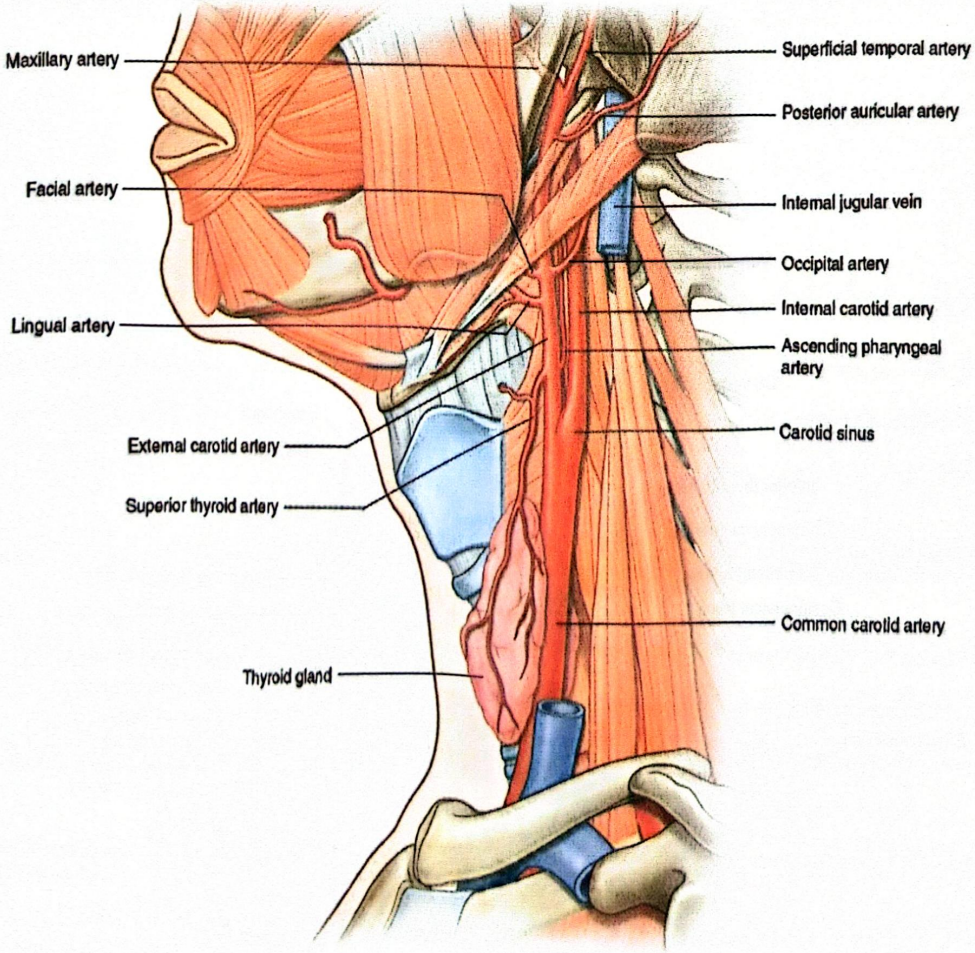

شکل ۲۴-۵. شریان کاروتید مشترک و شاخه‌های آن

◄ شاخه‌های جانبی شریان کاروتید خارجی

الف) تیروئیدی فوقانی برای خونرسانی تیروئید و حنجره ب) حلقی صعودی ج) زبانی د) صورتی ح) پس‌سری و) گوشی خلفی ض) فک فوقانی (Maxillary.A) : این شریان دندان های فک بالا، گوش خارجی، بینی، دهان و پرده‌ی مغز را خونرسانی می‌کند. هـ) تمپورال سطحی (Superficial.Temporal) : یکی از شاخه‌های انتهایی شریان بوده که از جلوی سوراخ گوش خارجی به طرف ناحیه‌ی تمپورال صعود می‌کند. این شریان به عضلات جونده، نمای خارجی صورت و قسمت اعظم اسکالپ خونرسانی می‌کند.

❖ شریان‌های اندام فوقانی

◄ شریان زیربغلی (Axillary. A)

ادامه‌ی شریان تحت ترقوه‌ای است. از کنار خارجی دنده‌ی اول آغاز و بطور قرار دادی تا کنار تحتانی عضله‌ی گرد بزرگ (Teres major) امتداد می‌یابد. از این جا به بعد شریان بازویی نام می‌گیرد. این شریان (شریان زیربغلی) دیواره‌های حفره‌ی زیربغل، پستان و مفصل شانه را خونرسانی می‌کند (شکل ۲۵-۵).

◄ شاخه‌های مهم شریان زیربغلی

۱ـ شریان توراسیک خارجی (Lat thoracic) : علاوه بر خونرسانی جدار خارجی توراکس شاخه‌ی نسبتاً درشتی برای تغذیه‌ی پستان می فرستد (در خانم‌ها این شریان قطورتر است).

۲- سیرکومفلکس هومرال قدامی (Ant Cirumflex. Humeral) و خلفی (Pos cirumflex Humeral) این دو در اطراف گردن جراحی هومروس یک حلقه‌ی شریانی برای تغذیه‌ی مفصل شانه و عضله‌ی دلتوئید ایجاد می‌کنند.

۳ـ شریان تحت کتفی (sub scapular.A) : قطورترین شاخه‌ی شریان زیربغلی است که به عضلات کتف و جدار خلفی حفره‌ی زیربغل خونرسانی می‌کند.

❖ شریان بازویی (Brachial.A)

در ادامه‌ی شریان زیربغلی، از کنار تحتانی عضله‌ی گرد بزرگ آغاز، طول بازو را طی کرده و تقریباً یک سانتی متر پایین‌تر از مفصل آرنج در حفره کوبیتال (آرنجی) به دو شاخه‌ی انتهایی به نام های رادیال و اولنار تقسیم می‌شود.

❖ شاخه‌های جانبی شریان بازویی

۱ ـ شریان‌های طرفی اولنار فوقانی و تحتانی (Sup and Inf Ulnar Collateral.A) : این دو شریان در آناستوموز اطراف آرنج شرکت می‌نماید (شکل ۲۶-۵).

۲ـ شریان بازویی عمقی (Deep Brachial.A) : بزرگ‌ترین شاخه‌ی شریان است که عضلات خلف بازو را خونرسانی می‌کند.

❖ شریان رادیال (Radial.A)

یکی از دو شاخه ی انتهایی شریان بازویی است، در طول قسمت خارجی ساعد به طرف مچ دست پایین می‌آید. در انتهای دیستال رادیوس ساعد را ترک کرده با عبور از انفیه‌دان تشریحی (Anatomical.Snuf.box) به طور موقت وارد پشت دست می‌گردد سپس از بین قاعده‌ی اولین و دومین استخوان متاکارپ عبور کرده وارد کف دست می‌گردد و با شاخه‌ی عمقی شریان اولنار پیوند حاصل کرده قوس پالمار عمقی (Deep palmar Arch) را می سازد (شکل ۲۷-۵).

نکته بالینی : برای گرفتن نبض شریان رادیال می‌توان در انتهای تحتانی رادیوس شریان را بر روی زائده نیزه ای رادیوس فشار داد.

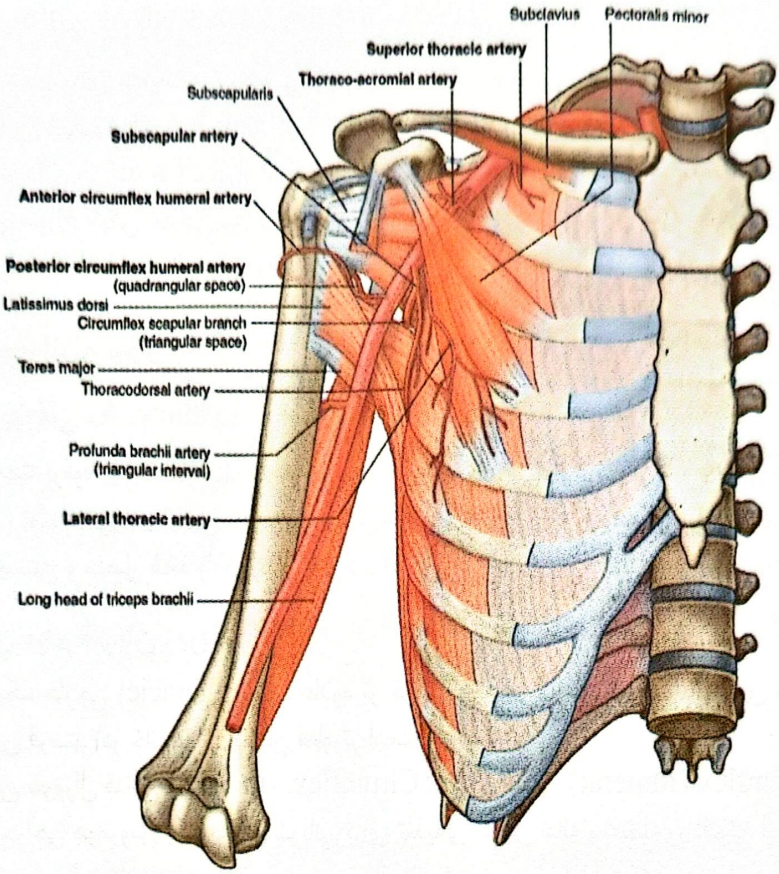

شکل ۲۵-۵. شریان زیر بغلی و شاخه‌های مهم آن

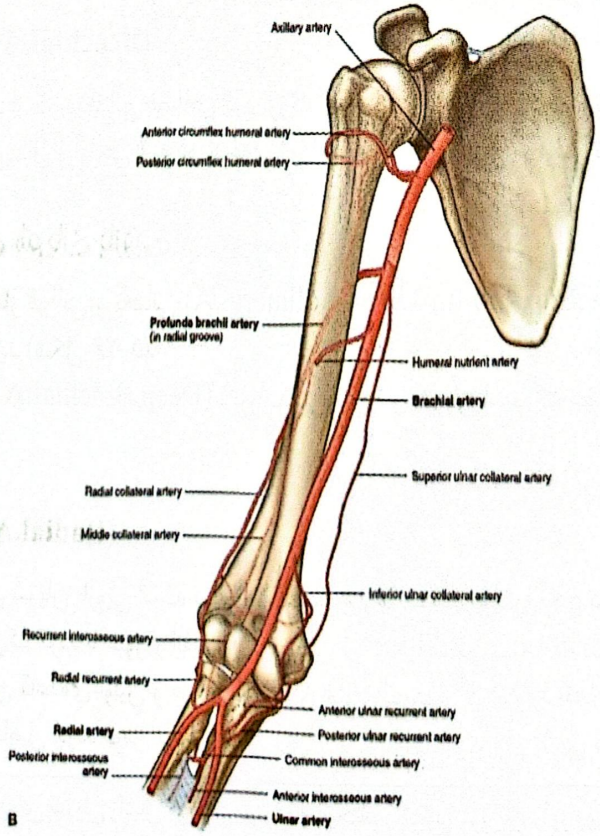

شکل ۲۶-۵. شریان بازویی و شاخه‌های آن

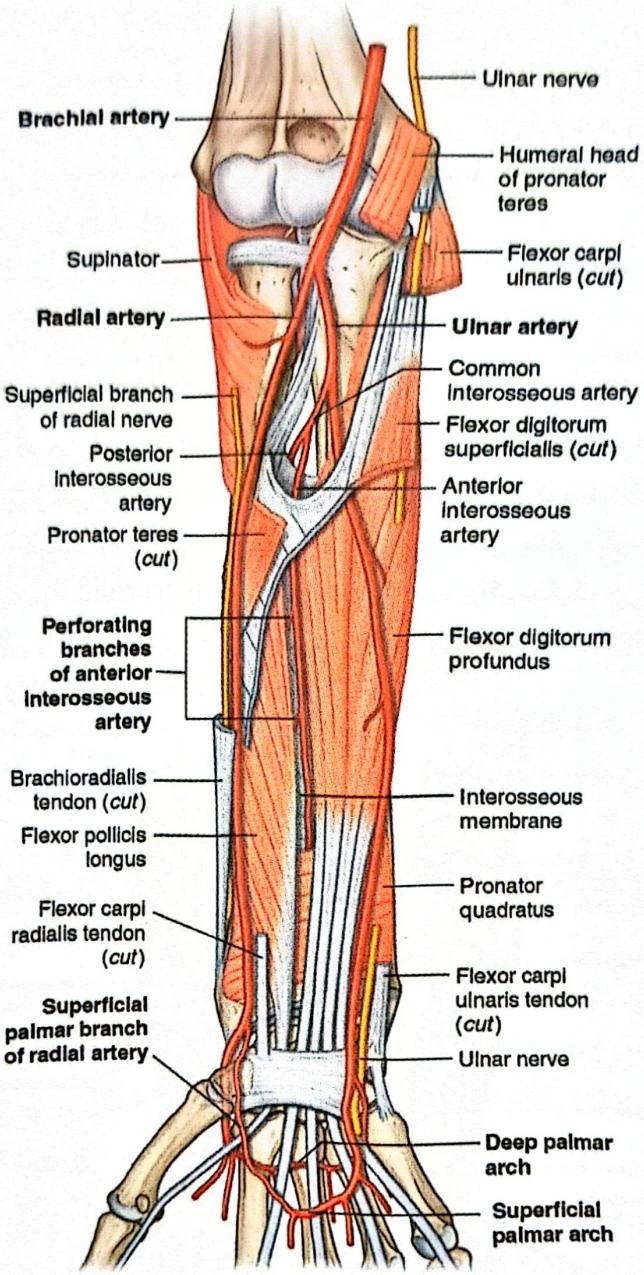

شکل ۲۷-۵. شریانهای قدام ساعد اولنار و رادیال

❖ شریان اولنار (Ulnar.A)

قطورتر و عمقی‌تر از شریان رادیال است. در امتداد کنار داخلی ساعد پایین آمده و وارد کف دست می گردد و به دو شاخه‌ی سطحی و عمقی تقسیم می‌شود. شاخه‌ی سطحی قوس پالمار سطحی (Superficial palmar Arch) را ساخته و شاخه‌ی عمقی در تشکیل قوس پالمار عمقی به شریان رادیال کمک می کند (شکل ۲۷-۵).

ـ از ابتدای شریان اولنار شریان مهمی به نام شریان بین استخوانی مشترک جدا می‌گردد که بلافاصله به دو شریان بین استخوانی قدامی و خلفی تقسیم می‌گردد این دو شریان به ترتیب قدام و خلف ساعد را خونرسانی می‌کنند.

ـ از قوس‌های پالمار سطحی و عمقی شریان‌های کف دستی (Palmar) جدا شده که این‌ها نیز به نوبه‌ی خود به شاخه‌های انگشتی تقسیم می گردند این شریان‌ها کف دست و انگشتان را خونرسانی می‌کنند (شکل ۲۷-۵).

❖ سیستم وریدی (Venous system)

کلیه‌ی وریدهای بدن، در صورتی که به عنوان یک واحد عملی در نظر گرفته شوند، می‌توان رگ‌های ظرفیتی نامید، زیرا در هر لحظه بیش از ۷۰٪ کل حجم بدن در این قسمت از دستگاه گردش خون قرار دارد. وریدهای بدن را به دو گروه سطحی و عمقی تقسیم می‌کنند. وریدهای عمقی غالباً زوج بوده و همراه شریان‌های عمقی حرکت می‌کنند و هم‌نام آن‌ها می‌باشند. (مانند شریان و ورید فمورال).

❖ وریدهای سر و گردن

◄ ورید ژوگولار داخلی (Internal Jugular vein)

بزرگ‌ترین ورید گردن بوده که خون قسمت اعظم سر و گردن را جمع‌آوری می‌کند. این ورید در ادامه‌ی سینوس سیگموئید (یکی از سینوس‌های مغزی) از سوراخ ژوگولار آغاز ودر حالی که به همراه شریان کاروتید داخلی و عصب واگ در یک غلاف پوششی به نام غلاف کاروتید قرار دارد در گردن پایین آمده ودر خلف مفصل جناغی ترقوه ای با ورید تحت ترقوه‌ای یکی شده، ورید بازویی سری (Brachio cephalic.V) را می‌سازد. ورید براکیوسفالیک چپ طویل تر بوده، در خلف دسته جناغ مسیر نسبتاً مایلی را طی کرده ودر محاذات غضروف دنده‌ی اول سمت راست به ورید براکیو سفالیک راست پیوسته ورید اجوف فوقانی را تشکیل می‌دهند (شکل ۲۸-۵ و ۲۹-۵).

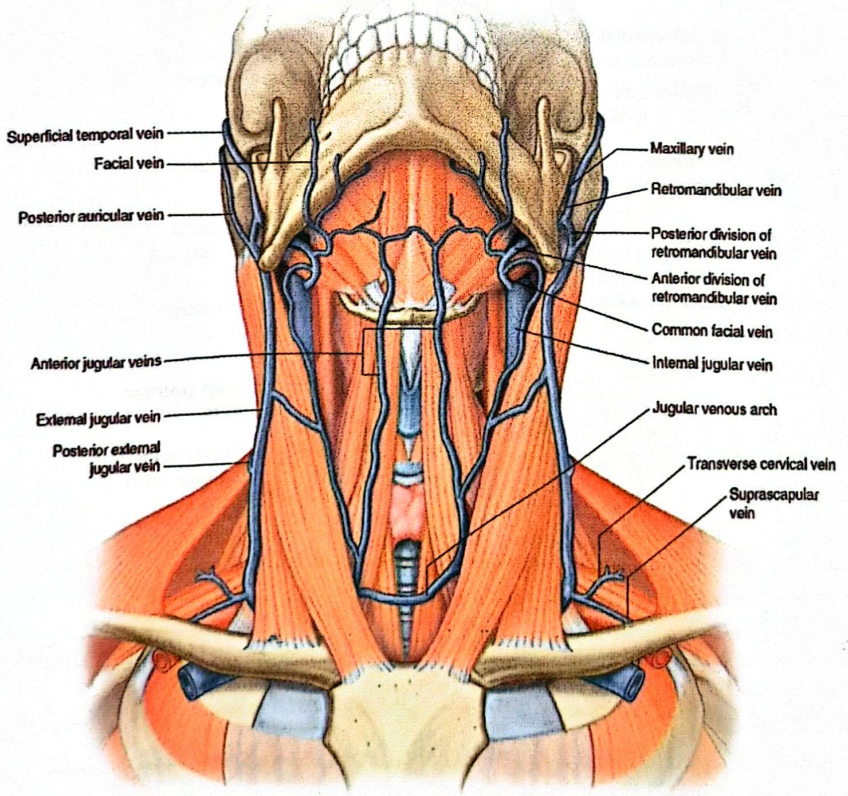

شکل ۲۸-۵. وریدهای سطحی گردن

وریدهایی که به ورید ژوگولار داخلی تخلیه می‌گردند عبارتند از:

۱ـ ورید تیروئیدی فوقانی

۲ـ ورید تیروئیدی میانی

۳ـ ورید صورتی
۴ـ وریدهای زبان
۵ـ سینوس پتروزال تحتانی (Inf petrosal sinus)
۶ـ سینوس سیگموئید

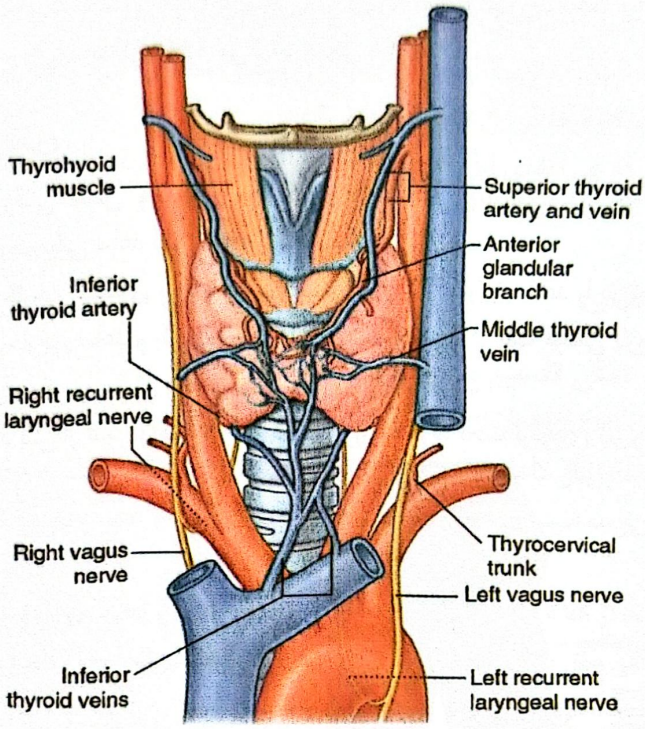

شکل ۲۹-۵. ورید ژوگولار داخلی

سینوس‌های وریدی سخت شامه‌ای فضایی هستند که در بین دولایه‌ی سخت شامه قرار گرفته‌اند و نهایتاً به ورید ژوگولار داخلی می ریزند. مهمترین سینوس‌های وریدی سخت شامه سینوس‌های ساژیتال فوقانی و تحتانی هستند که به سینوس عرضی تخلیه میگردند. سینوس عرضی نیز به سینوس سیگموئید تخلیه شده و نهایتاً به ورید ژوگولار داخلی راه می‌یابد (شکل ۳۰-۵).

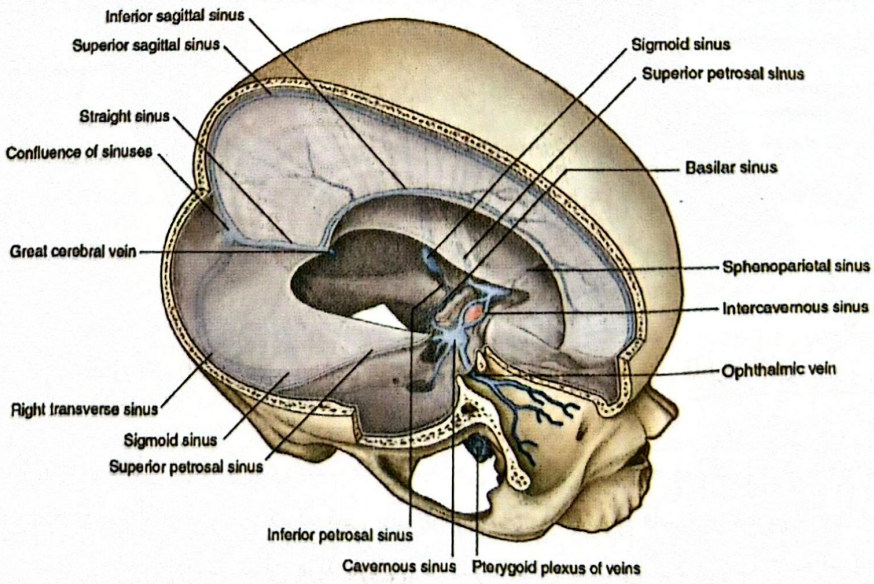

شکل ۳۰-۵. سینوس‌های وریدی مغز

❖ ورید ژوگولار خارجی (Ext .Jugular.v)

یکی‌از وریدهای سطحی‌گردن است که خون عضلات صورت، غده پاروتید و تعدادی از ساختمان‌های گردنی را تخلیه می‌کند. این ورید در زاویه‌ی مندیبل از پیوند ورید گوشی خلفی و شاخه‌ی خلفی ورید خلف فکی (Retro Mandibular.v) تشکیل می‌گردد سپس در گردن نزول کرده و در نهایت به ورید تحت ترقوه‌ای و یا به محل الصاق ورید تحت ترقوه‌ای با ورید ژوگولار داخلی تخلیه می‌گردد (شکل ۲۸-۵).

❖ وریدهای اندام فوقانی

وریدهای سطحی اندام فوقانی شامل وریدهای سفالیک (Sephalic) وبازیلیک (Basilic.V) ورید میانی آرنج (Median cubital) و ورید میانی ساعد (Median Antebrachial) است.

ورید سفالیک: از انتهای خارجی شبکه‌ی وریدی پشت دست آغاز، کنار خارجی ساعد را دورزده و در جلوی ساعد قرار می گیرد. در سمت قدامی خارجی ساعد و بازو به طرف بالا حرکت کرده و در ثلث فوقانی بازو وارد ناودان دلتوپکتورال می‌گردد. در این جا فاسیای عمقی را سوراخ و به ورید زیربغلی تخلیه می‌گردد.

ورید زیربغلی به نوبه‌ی خود پس از عبور از کنار خارجی دنده‌ی اول به ورید تحت ترقوه‌ای تغییر نام می‌دهد.

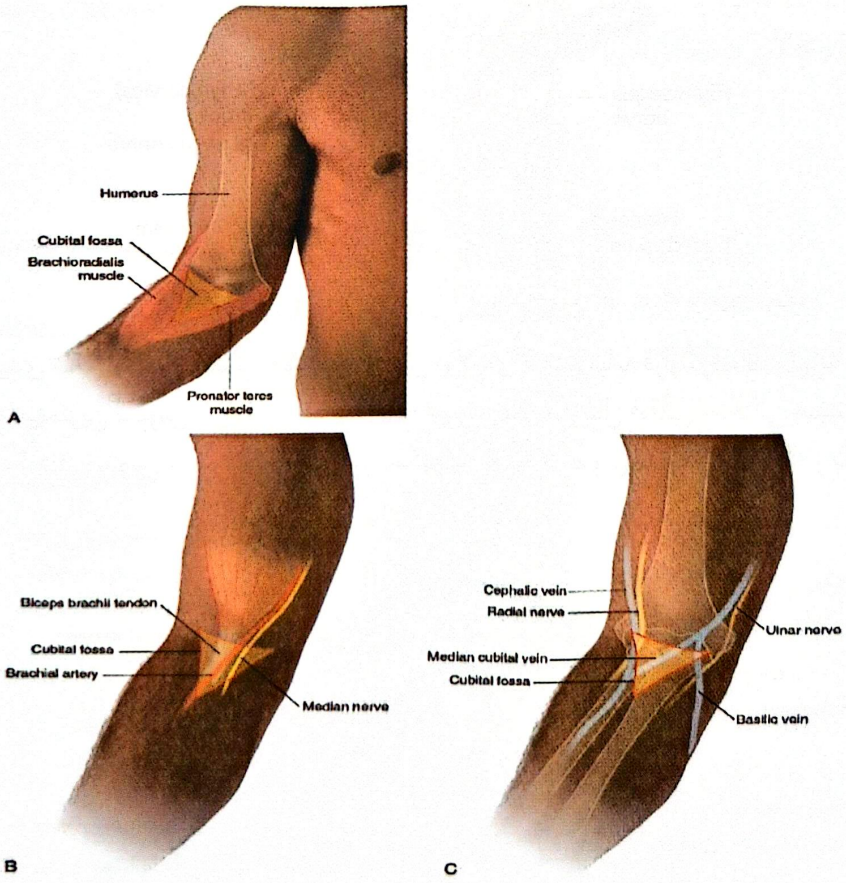

شکل ۳۱-۵. آناتومی سطحی وریدهای سطحی اندام فوقانی در ناحیه آرنج

ورید بازیلیک: از انتهای داخلی شبکه وریدی پشت دست مبدأ می‌گیرد. پس از آن که مسافتی را در ناحیه‌ی خلفی داخلی ساعد پیمود، در سطح قدامی آرنج قرار می گیرد، کمی پایین‌تر از نیمه‌ی ارتفاع بازو فاسیای عمقی بازو را سوراخ کرده، در طول کنار داخلی شریان بازویی (تحت عنوان ورید بازویی) تا کنار تحتانی عضله‌ی گرد بزرگ ادامه می‌یابد، از آن جا به بعد با نام ورید زیربغلی امتداد می‌یا بد.

ـ وریدهای عمقی اندام فوقانی همراه و همنام شریان‌های عمقی بوده و همان مسیر را دنبال می‌کنند و نهایتاً به ورید زیربغلی (Axillary.V) تخلیه می‌گردند. این ورید عمقی، تنها ورید فرد اندام فوقانی بوده و نهایتاً ورید تحت ترقوه‌ای را می‌سازد.

ورید میانی آرنج: در سطح قدامی ساعد، ۲/۵ سانتیمتر پائین‌تر از چین آرنج از ورید سفالیک شروع شده و حدود ۲/۵ سانتیمتر بالاتر از چین آرنج به ورید بازیلیک ختم می‌شود. در اکثر موارد ورید میانی ساعد نیز که در سطح قدامی ساعد از حوالی مچ دست شروع شده است به وسط این ورید تخلیه می‌شود و منظره‌ای شبیه به حرف M در جلوی آرنج شکل می‌گیرد. اکثر تزریقات و خونگیری‌ها در این ناحیه انجام می‌شود.

ورید تحت ترقوه‌ای از کنار خارجی دنده‌ی اول آغاز و در کناره‌ی داخلی اسکالن قدامی پس از ادغام با ورید ژوگولار داخلی و ایجاد ورید بازویی سری خاتمه می‌یابد.

❖ وریدهای اندام تحتانی

به دو گروه سطحی و عمقی تقسیم می‌شوند:

۱ـ ورید صافنوس بزرگ (Great Saphenous) : بزرگ‌ترین و طویل‌ترین ورید اندام تحتانی است. از شبکه‌ی وریدی پشت پا تحت عنوان ورید مارژینال داخلی پا مبدأ می‌گیرد، از جلوی قوزک داخلی پا گذشته و در جلوی سطح داخلی تیبیا صعود می‌کند تا به زانو می‌رسد، سپس در طول کنار داخلی ران بالا رفته پس از عبور از سوراخ صافنوس وارد ورید فمورال می‌گردد.

۲ـ ورید صافنوس کوچک: در خلف قوزک خارجی از شبکه‌ی وریدی پشت پا تحت عنوان ورید مارژینال خارجی پا مبدأ می‌گیرد از وسط سطح خلفی ساق بالا رفته تا به حفره‌ی پوپلیتئال می‌رسد. در این محل فاسیای عمقی را سوراخ کرده به ورید رکبی (Popliteal.v) تخلیه می‌گردد.

ـ وریدهای عمقی اندام تحتانی همراه و هم نام شریانها بوده دارای دریچه‌های لانه کبوتری هستند. این وریدها نهایتاً به ورید رانی (Femoral.V) تخلیه می‌گردند.

❖ وریدهای تنه (Veins of the Body)

سیستم کاوا شامل دو ورید اجوف فوقانی و تحتانی است.

ـ ورید اجوف فوقانی از اتصال دو ورید بازویی سری در کناره‌ی تحتانی غضروف دنده‌ی اول تشکیل می‌گردد و نهایتاً به دهلیز راست تخلیه می‌شود.

ـ ورید اجوف تحتانی از اتصال دو ورید ایلیاک مشترک چپ و راست در محاذات دیسک بین L4-L5 آغاز می‌گردد و در سمت راست آئورت صعود کرده در محاذات مهره‌ی T8 از دیافراگم گذشته و در تحتانی ترین حد دهلیز راست به آن تخلیه می‌گردد. (وریدهای ایلیاک مشترک از اتصال وریدهای ایلیاک داخلی و خارجی شکل می گیرند).

سیستم وریدی آزیگوس شامل وریدهای آزیگوس، همی‌آزیگوس و همی‌آزیگوس فرعی است.

الف) ورید آزیگوس (Azygos.v) : درون حفره‌ی شکم در مقابل جسم مهره‌ای **L1** یا **L2** در سمت راست ستون مهره‌ای مبدأ گرفته و در محاذات مهره‌ی **T12** با عبور از دیافراگم وارد توراکس می‌گردد. درون مدیا ستن خلفی صعود کرده و وریدهای بین دنده خلفی هشت فضای تحتانی سمت راست را دریافت می‌کند و در نهایت در حد مهره‌ی **T3** به جلو قوس زده و به ورید اجوف فوقانی تخلیه می‌گردد.

ب) ورید همی آزیگوس (HemiAzygos.V) : این ورید چهار ورید بین دنده ای تحتانی چپ را تخلیه کرده و در

حد **T8** از قدام جسم مهره‌ای گذشته به ورید آزیگوس تخلیه می‌گردد.

ج) ورید همی آزیگوس فرعی : این ورید،وریدهای بین‌دنده ای چهارم تا هفتم چپ را تخلیه کرده و نهایتاً با عبور از قدام جسم مهره‌ای **T7** به ورید آزیگوس تخلیه می‌گردد.



شکل ۳۲-۵. آناتومی سطحی وریدهای سطحی اندام تحتانی

❖ ورید باب (Portal Vein)

این ورید از به هم پیوستن وریدهای مزانتریک فوقانی وطحالی در خلف گردن پانکراس تشکیل می‌گردد. لازم به ذکر است که ورید طحالی قبل از اتصال به ورید مزانتریک فوقانی ورید مزانتریک تحتانی را دریافت می‌کند. خون وریدی دستگاه گوارش، غدد ضمیمه آن و طحال توسط این ورید به داخل کبد تخلیه می‌گردد. این ورید پس از عبور از پشت اولین بخش دئودنوم وارد ناف کبد شده و به دو شاخه‌ی چپ و راست تقسیم می‌گردد و پس از ورود به سینوزوئیدهای کبد و تبادل با سلول‌های کبدی، خون وریدی کبد وارد ورید مرکز لبولی و نهایتاً به وریدهای کبدی راست و چپ تخلیه می‌گردد. وریدهای کبدی از طریق سطح فوقانی کبد به ورید اجوف تحتانی تخلیه می‌گردند.

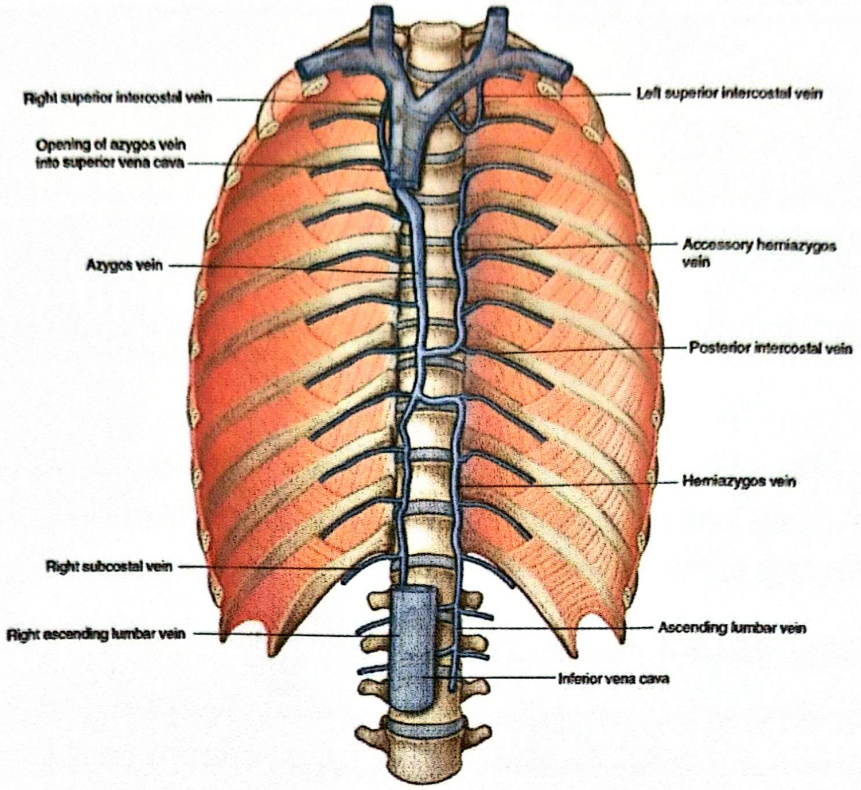

شکل ۳۳-۵. سیستم آزیگوس

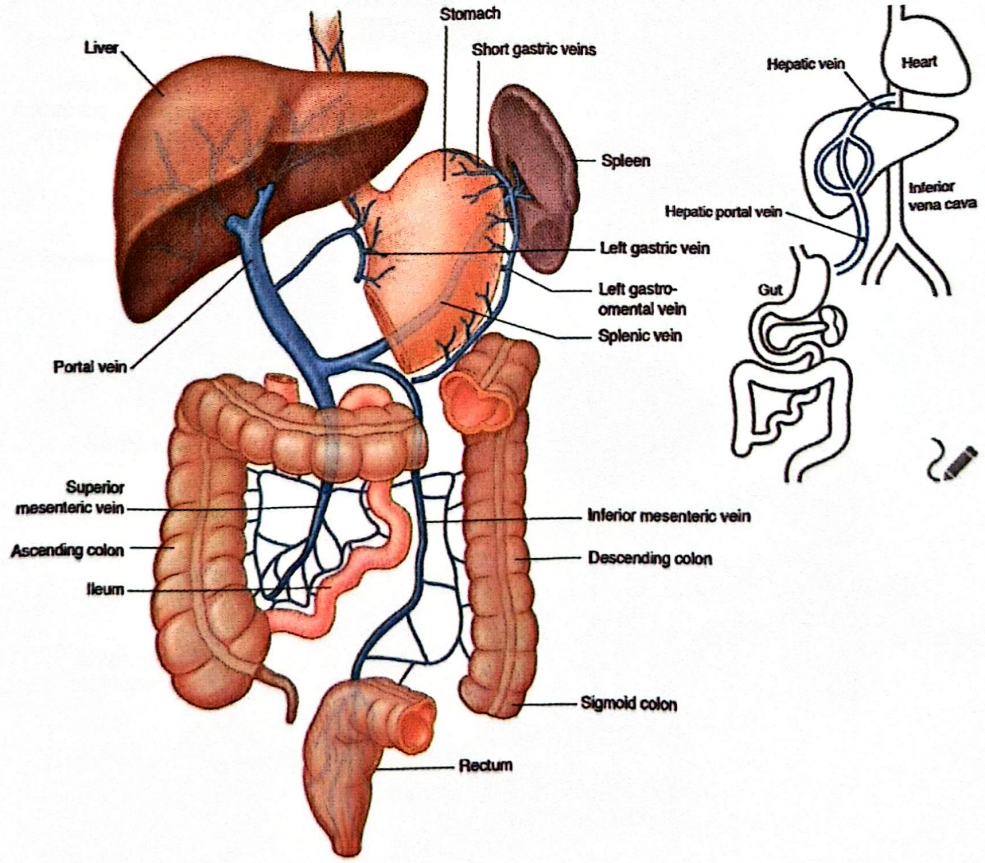

شکل ۳۴-۵. تخلیه وریدی دستگاه گوارش و سیستم باب

فصل ششم

دستگاه لنفاوی (Lymphatic System)

لنف مایعی است شفاف، بیرنگ و شبیه پلاسمای خون (نسبت به پلاسما پروتئین کمتری دارد). منشاء لنف از خون می باشد. این مایع پس از عبور از دیواره‌ی مویرگ‌های خونی به فضای میان‌بافتی راه می‌یابد و مکانیسمی را برای تبادل مواد بین بافت‌ها و خون برقرار می سازد. لنف توسط مویرگهای لنفی جمع‌آوری می‌شود.

❖ عروق لنفاوی (Lymphatic Vessels)

مویرگ‌های لنفی لوله‌های بن بستی مشابه مویرگ‌های خونی بوده و ساختمان تقریباً یکسانی نیز دارند با این تفاوت که انتهای آن‌ها بن بست بوده و درمقایسه با مویرگ‌های خونی کمی پهن‌تر و نامنظم‌تر می‌باشند. هم چنین مویرگ‌های لنفی نسبت به برخی از ذرات بزرگ و سلول‌ها نفوذپذیری بیشتری دارند. لنف شبکه مویرگی به رگ‌های لنفاوی کوچک تخلیه می‌گردد و از اتحاد این رگ‌ها مجاری لنفاوی بوجود می‌آید.

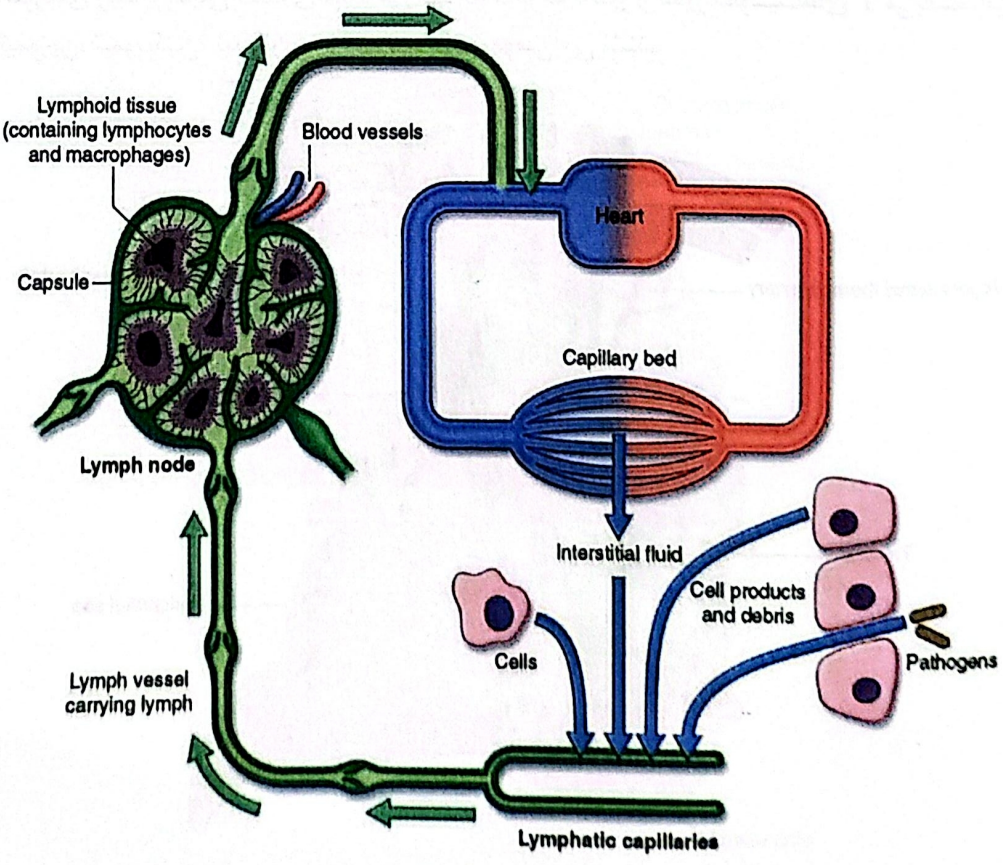

شکل ۱-۶. نحوه‌ی تولید لنف و جمع‌آوری آن

مجاری لنفاوی نسبت به وریدها جدار نازک تری دارند و دریچه‌های لانه کبوتری آن‌ها نیز بیشتر است. مجاری لنفاوی (Lymphatic duct) بیشتر در پرزهای مخاطی روده‌ها وجود دارند.

❖ گره‌های لنفاوی (Lymph Nodes)

اندام‌های لوبیایی شکل کپسول‌داری هستند که حاوی بافت لنفاوی می‌باشند. هر گره چندین مجرای آوران داشته که لنف را از طریق سطح محدب گره وارده گره می‌نمایند و تنها یک مجرای وابران دارد که پس از تصفیه لنف، لنف را از طریق ناف گره خارج می‌کند.

این گره‌ها در سراسر بدن در مسیر عروق لنفاوی توزیع شده‌اند. گره‌ها در زیر بغل، کشاله ران، در طول عروق بزرگ گردن و به تعداد زیاد در قفسه‌ی سینه و شکم به خصوص در مزانترها وجود دارند. گره‌ها مجموعه‌ای از فیلترهای ردیف شده‌ای هستند که در دفاع بدن بر علیه میکروارگانیسم‌ها و توسعه‌ی سلول‌های تومورال اهمیت دارند. تمام لنف حاصل از مایع بافتی، حداقل یک بار از یک عقده فیلتره شده و سپس به جریان خون باز می‌گردد.

❖ تیموس (Thymus)

این غده در پشت دسته‌ی استخوان جناغ و در مدیاستن فوقانی وقدامی قرار دارد.وزن آن درافراد بالغ حدود ۴۰ – ۳۰ گرم بوده و حداکثر رشد آن نیز در سنین ۶ – ۵ سالگی است و پس از ۱۴ سالگی به تدریج تحلیل می‌رود. تیموس دارای ۲ لب هرمی شکل است که توسط قطعه رابطی (Isthmus) به یکدیگر متصل می‌گردند.

تمایز لنفوسیست‌های نوع T در تیموس آغاز شده ولی در حالت نابالغ تیموس را ترک کرده به اندام‌های لنفاوی غیر تیموسی مهاجرت کرده و در آن جا به بلوغ می‌رسند.

تیموس فاکتورهای رشد پروتئینی متعددی تولید می کند که محرک تکثیر و تمایز لنفوسیت‌های T می‌باشند. این فاکتورها شامل آلفاتیموزین، تیموپوئتین، تیمولین و فاکتور هومرال تیموسی می‌باشند.

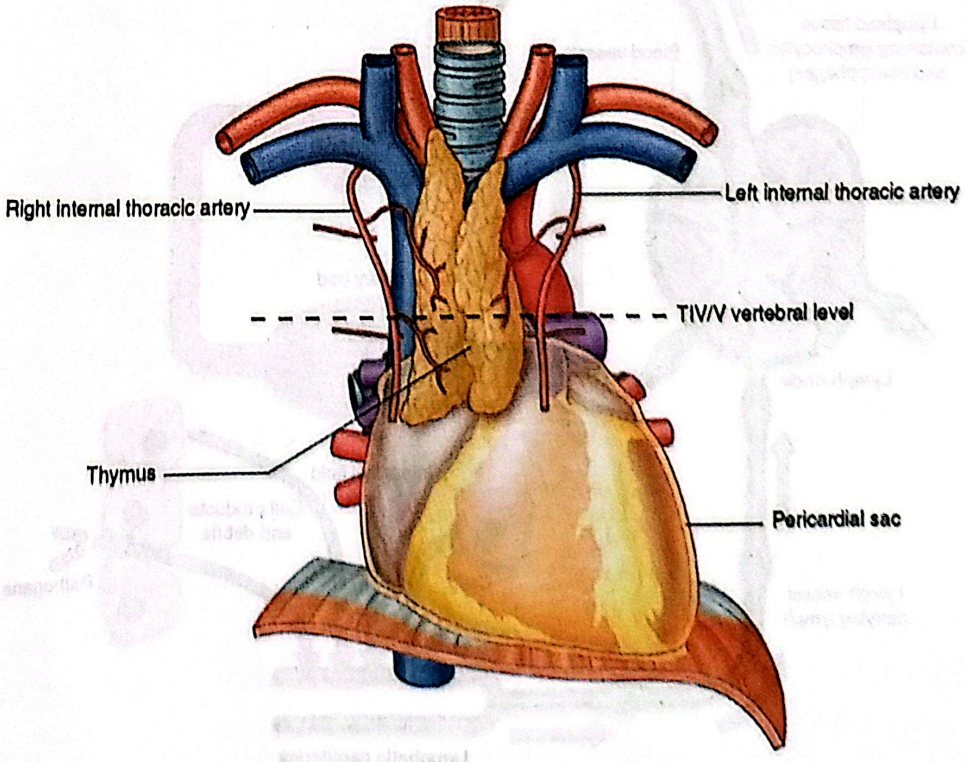

شکل ۲-۶. تیموس

❖ طحال (Spleen)

طحال بزرگ‌ترین عضو لنفاوی است. به علت تعداد زیاد سلول‌های فاگوسیتی و تماس نزدیک بین خون در گردش و این سلول‌ها طحال نقش دفاعی مهمی در برابر میکروارگانیسم‌هایی که به جریان خون نفوذ می‌کنند، ایفاء می‌نمایند. هم چنین طحال محل تخریب بسیاری از گلبول‌های قرمز نیز می‌باشد.

طحال در ناحیه‌ی زیردنده‌ای چپ واقع شده است و توسط دنده‌های نهم، دهم و یازدهم حمایت می‌گردد. ابعاد طحال به قرار زیر است: ۱۲/۵cm طول، ۷/۵cm عرض و ۲/۵cm ضخامت، وزن طحال نیز تقریباً ۱۵۰g می‌باشد.

طحال دارای ۲ سطح خارجی و داخلی، دو انتهای خلفی و قدامی و دو کنار فوقانی و تحتانی می‌باشد.

سطح خارجی : طحال محدب بوده و به واسطه‌ی مجاورت با دیافراگم سطح دیافراگمی نیز نامیده می‌شود.

سطح داخلی : سطح احشایی نام داشته و به ۳ بخش گاستریک، رنال و کولیک تقسیم می‌گردد. در این سطح در حدفاصل بین بخش گاستریک و رنال ناف طحال قرار دارد که محل عبور عناصر پایه طحالی میباشد.

کنار فوقانی : سطح دیافراگمی را از سطح گاستریک جدا کرده و دارای چند بریدگی نسبتاً عمیق است.

کنار تحتانی : سطح دیافراگمی را از سطح کلیوی جدا کرده و با کنار تحتانی دنده ی یازدهم مجاورت دارد.

نکته بالینی

اگر چه طحال از نظر آناتومیک توسط دنده‌ها حمایت می‌گردد ولی تصادفات اتومبیل و نیز زخم‌های نفوذی در ناحیه‌ی زیردنده‌ای چپ می‌تواند موجب آسیب و پارگی طحال گردند. در صورت بروز این حادثه به دلیل ترد بودن بافت طحال و عدم امکان استفاده از بخیه ترمیم جراحی دشوار بوده و بهترین مانور برداشتن کامل طحال (**Splenectomy**) می‌باشد.

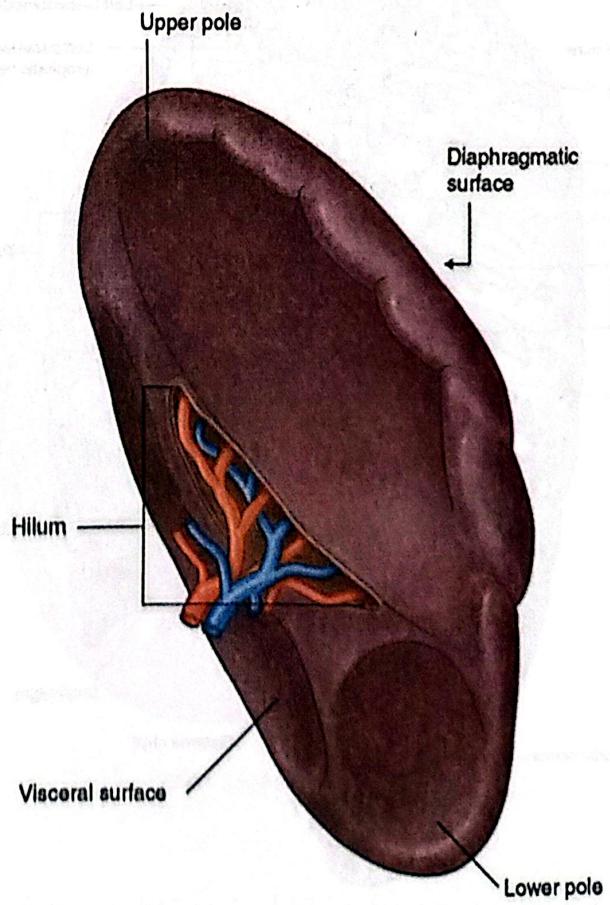

شکل ۳-۶. سطوح و ناف طحال

❖ جریان عمومی لنف بدن

عروق لنفاوی آوران، لنف را به سمت گره‌های لنفی حمل می‌کنند و عروق لنفاوی وابران (Efferent) لنف را از گره‌های لنفاوی خارج می‌کنند.

لنف پس از عبور از یک یا چند گره لنفاوی وارد عروق لنفاوی بزرگ‌تر به نام تنه‌ی لنفی (Lymphatic Trunk) شده که تعدادی از آن‌ها به یکدیگر پیوسته و مجاری بزرگ زیر را شکل می‌دهند.

۱ـ مجرای سینه‌ای (Thoracic duct) : بزرگ‌ترین رگ لنفی بدن است که از انتهای فوقانی سیسترناکیلی (مخزن لنفی که در برابر مهره‌های L1-L2 قرار دارد) شروع می‌شود و سپس از طریق سوراخ آئورتی دیافراگم وارد توراکس می‌گردد.

مجرای‌سینه‌ای لنف کل‌بدن به‌استثناء سمت راست سروگردن، اندام فوقانی راست و نیمه‌ی راست توراکس را تخلیه می‌نماید.

۲ـ مجرای لنفاوی راست (Rt. Lymphatic duct) : لنف سمت راست سروگردن، اندام فوقانی راست و نیمه‌ی راست توراکس از طریق این مجرا تخلیه می‌گردد و نهایتاً به محل اتصال وریدهای ژوگولار داخلی و تحت ترقوه‌ای راست تخلیه می‌شود.

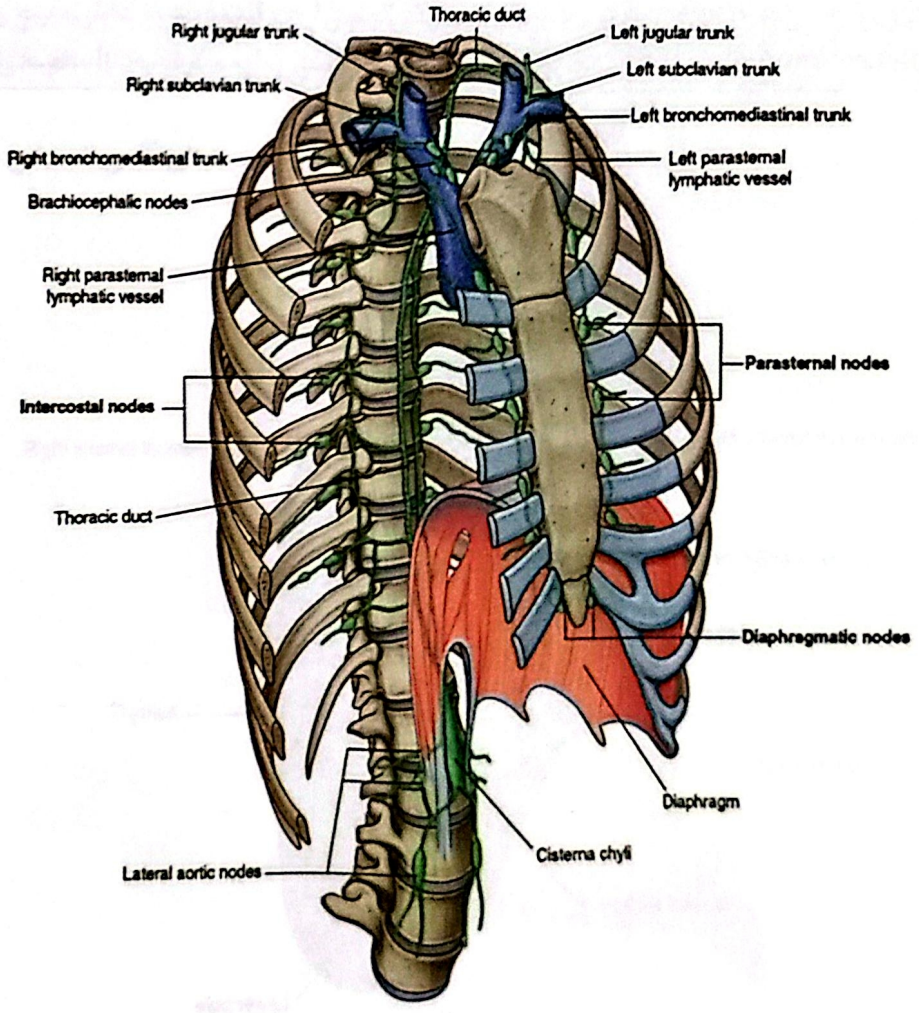

شکل ۴-۶. عروق لنفاوی اصلی و گره‌های لنفاوی

فصل هفتم

دستگاه گوارش (Digestive system)

تهیه متابولیت‌های ضروری از مواد خورده شده به منظور رشد و نمو و تولید انرژی در بدن، عمل اصلی دستگاه گوارش است. این دستگاه مشتمل بر دهان، حلق، مری، معده، روده‌ی کوچک، روده‌ی بزرگ و غدد ضمیمه‌ی دستگاه گوارش شامل کبد، کیسه‌ی صفرا و لوزالمعده می‌باشد.

❖ حفره‌ی دهان (Oral Cavity)

حفره‌ای است بیضی شکل که قطر بزرگ آن در جهت قدامی خلفی قرار می‌گیرد، این حفره توسط قوس‌های لثه‌ای دندانی به ۲ ناحیه تقسیم می‌شود. بخشی که در جلو و خارج دندان‌ها قرار دارد دهلیز (Vestibule) و بخشی که در خلف و داخل دندان‌ها قرار دارد. حفره‌ی حقیقی دهان (Mouth proper) نام دارد.

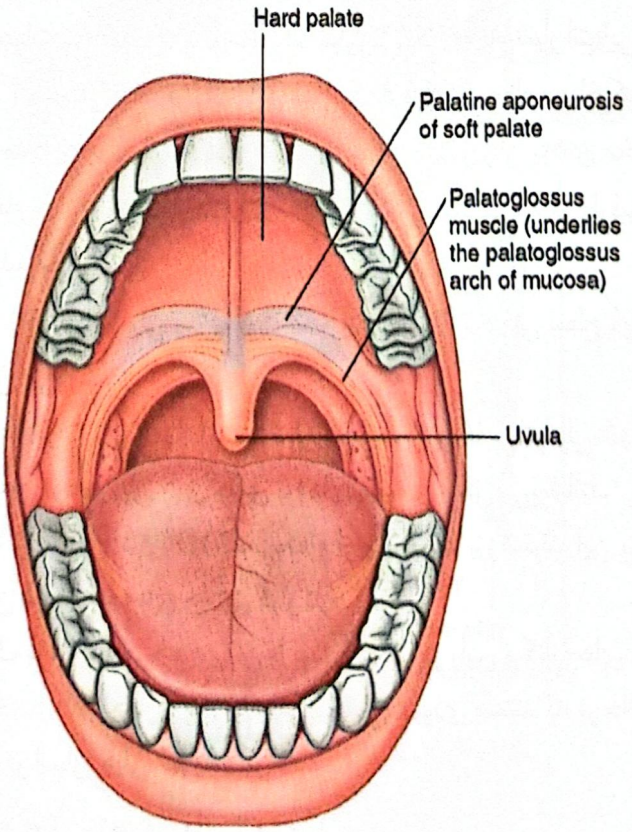

شکل ۱-۷. حفره حقیقی دهان

◄ لب‌ها (Lips)

دو چین عضلانی‌اند که در خارج توسط پوست ودر داخل از مخاط پوشیده شده‌اند. در بین این دو لایه عضله‌ی مدور دهان، عروق، اعصاب و تعدادی غدد بزاقی پراکنده قرار گرفته‌اند.

قرمزی لب‌ها به دلیل مخاط و عروق خونی فراوان در این ناحیه است. سطح داخلی هر لب در خط وسط توسط یک چین مخروطی به نام مهار لب (Frenulum Labi) به لثه ها اتصال دارد.

◄ سقف دهان (Roof)

شامل ۲ بخش است. بخش قدامی یا کام سخت و بخش خلفی یا کام نرم.

کام سخت ۲/۳ قدامی سقف دهان را تشکیل داده و از زوائد کامی استخوان‌های ماگزیلا و صفحات افقی استخوان‌های پالاتین تشکیل شده است. کام نرم یک پرده‌ی لیفی عضلانی است که ۱/۳ خلفی سقف دهان را تشکیل می‌دهد.

در طرفین کنار تحتانی کام نرم دو چین مخاطی عضلانی به سمت پایین و عقب می‌روند. چین قدامی را که محتوی عضله‌ی کامی زبانی (Palato glossus) می‌باشد، قوس پالاتوگلوسال و چین خلفی را که محتوی عضله‌ی کامی حلقی (Palato pharyngeous) می‌باشد. قوس پالاتوفارینژیال می‌نامند. در بین این دوچین مخاطی حفره‌ای به نام حفره‌ی لوزه‌ای (Tonsilar Fossa) قرار دارد که جایگاه لوزه‌ی کامی است. لوزه‌های کامی از طریق دهان و بلافاصله در عقب چین پالاتوگلوسال قابل رویت‌اند (شکل ۱-۷ و ۷-۷).

◄ کف دهان (Floor)

از مخاط و عضلات تشکیل می‌شود. زبان و غدد زیرزبانی در این ناحیه قرار دارند.

❖ زبان [(Glosse)(Tongue)]

عضو عضلانی متحرک مخروطی شکلی است که در تکلم ، جویدن و چشیدن نقش دارد.

سطح فوقانی زبان در تمام جهات محدب بوده و توسط یک شیار V شکل به نام شیار انتهایی به ۲ بخش دهانی (۲/۳ قدامی) و حلقی (۱/۳ خلفی) تقسیم می‌گردد. در رأس این شیار یک فرورفتگی به نام سوراخ کور (Foramen cecum) وجود دارد که بقایای جنینی مدخل مجرای تیروگلوسال است. در سطح تحتانی زبان پرده‌ی مخاطی صاف بوده و در خط وسط یک چین مخاطی به نام مهار زبان (Lingual Frenulum) را ایجاد می‌کند.در طرفین مهار زبان مجاری غدد تحت فکی در کف دهان تخلیه می‌گردند.

زبان در خلف توسط ۳ چین زبانی ـ اپیگلوتی به اپیگلوت اتصال می‌یابد. ۲/۳ قدامی سطح فوقانی زبان توسط پرزهایی (پاپیلا) پوشیده شده که ۴ نوع می‌باشند.

الف. پرزهای نخی شکل (Filiform.papilla) : تعداد آن‌ها از سایر پرزها بیشتر ولی اندازه‌ی آن‌ها از سایر پرزها کوچک‌تر است. این پرزها سطح فوقانی زبان را در جلوی پرزهای کاسه‌ای شکل می‌پوشانند.

ب. پرزهای دره‌ای شکل (Vallate.P) : ۸ تا ۱۲ عدد بوده و از سایر پرزها بزرگ‌ترند، این پرزها در جلو و موازی شیار انتهایی قرار دارند در جدار این دره‌ها جوانه‌های چشایی قرار دارند.

ج. پرزهای قارچی شکل: رنگ قرمز تیره مشخصه‌ی آن‌ها بوده و عمدتاً در رأس و کناره های طرفی زبان قرار دارند.

د. پرزهای برگی شکل (Folliate.P) : چهار یا پنج برآمدگی مخاطی عمودی هستند که در حاشیه‌ی طرفی سطح فوقانی زبان قرار گرفته‌اند. این پرزها در انسان خیلی کم رشد کرده‌اند.

◄ بخش خلفی زبان یا قاعده (۱/۳ خلفی زبان)

در خلف شیار انتهایی قرار داشته و جدار قدامی حلقی دهانی را می‌سازد. مخاط سطح فوقانی این بخش از زبان فاقد پرز بوده و در عمق آن فولیکول‌های لنفاوی وجود دارندکه باعث برجسته شدن مخاط می شوند و مجموعاً به این فولیکول‌ها لوزه‌ی زبانی (Lingual Tonsil) می‌گویند.

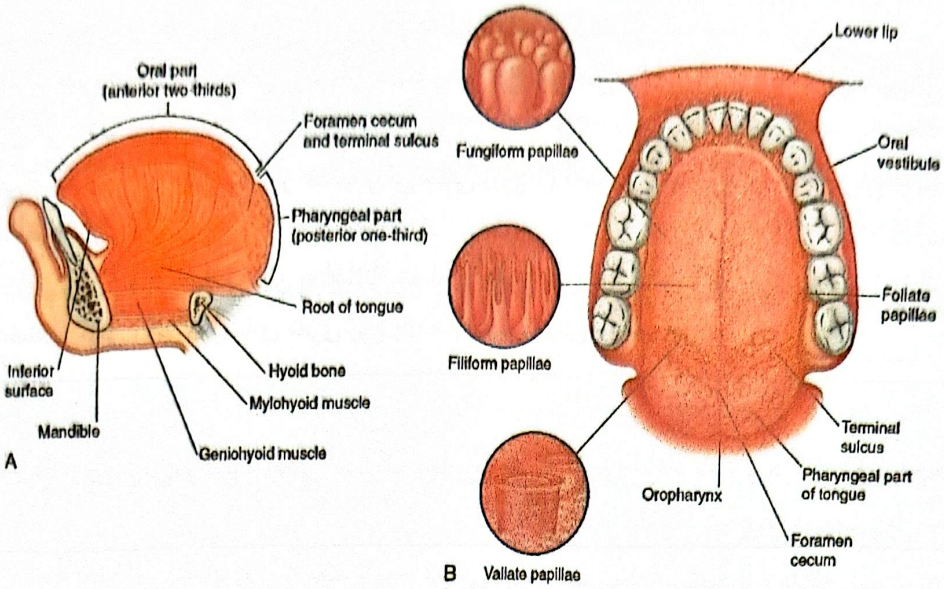

شکل ۲-۷. زبان

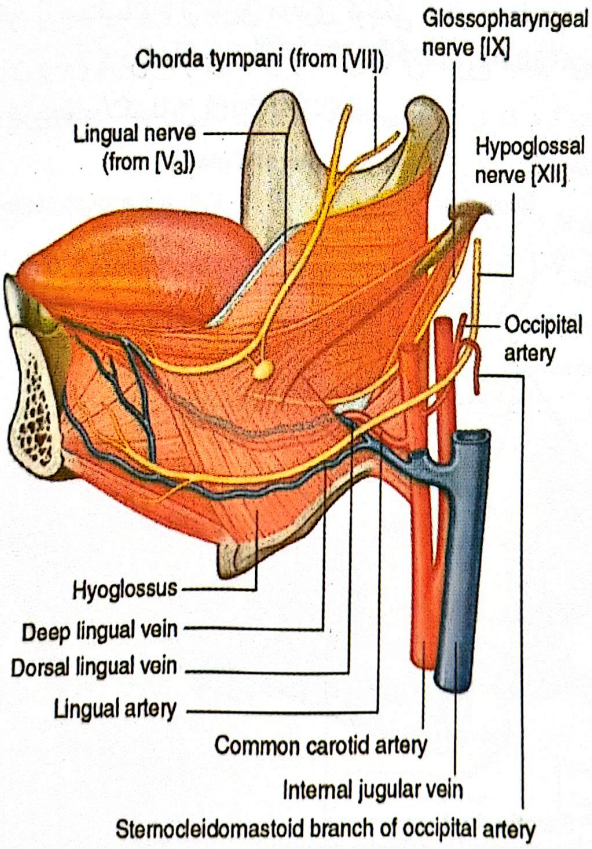

شکل ۳-۷. شریانها، وریدها و اعصاب زبان

رأس زبان : انتهای قدامی زبان را می‌گویند که در پشت دندان‌های پیشین قرار دارد.

ریشه‌ی زبان : محلی است که زبان توسط عضلات خارجی خود به استخوان‌های لامی، فک تحتانی و زائده نیزه‌ای استخوان گیجگاهی متصل می‌شود.

عضلات خارجی : زبان را به استخوان‌های لامی، مندیبل و تمپورال متصل می‌کنند.

شریانهای زبان : از شاخه‌های شریان کاروتید خارجی و نیز شاخه‌های شریان صورتی خون‌گیری می‌کنند.

وریدهای زبان: وریدهای زبان نهایتاً به ورید ژوگولار داخلی تخلیه می‌گردند.

اعصاب زبان: حس عمومی ۲/۳ قدامی زبان از عصب زبانی زوج ۵ و حس چشایی آن از عصب کورداتیمپانی (شاخه‌ی زوج ۷) تأمین می‌گردد.

حس عمومی و چشایی ۱/۳ خلفی زبان از عصب زبانی حلقی (زوج ۹) تأمین می‌شود. حس ریشه‌ی زبان از عصب واگ (زوج دهم) تأمین می‌گردد.

اعصاب حرکتی زبان: تمام عضلات زبان به استثناء عضله‌ی کامی زبانی از زوج دوازدهم مغزی (عصب زیرزبانی) عصب می‌گیرند. عضله‌ی کامی زبانی از ریشه‌ی مغزی زوج یازدهم (عصب فرعی) عصب می‌گیرد.

نکته بالینی

Ankyloglossia (زبان بی‌حرکت) : حالتی است که مهار زبان تا رأس زبان امتداد یافته و حرکات زبان را محدود می کند.

❖ غدد بزاقی (Salivary Glands)

غددی هستند که ترشحات خود را مستقیماً و یا از طریق مجاری کوچکی به درون حفره‌ی دهان تخلیه می‌کنند. اعمال غدد بزاقی شامل مرطوب کردن و نرم کردن حفره‌ی دهان و محتویات آن، شروع هضم کربوهیدرات‌ها و ترشح موادی مثل Ig.A (ایمنوگلوبین A)، لیزوزیم و لاکتوفرین (Lacto Ferin) می‌باشد.

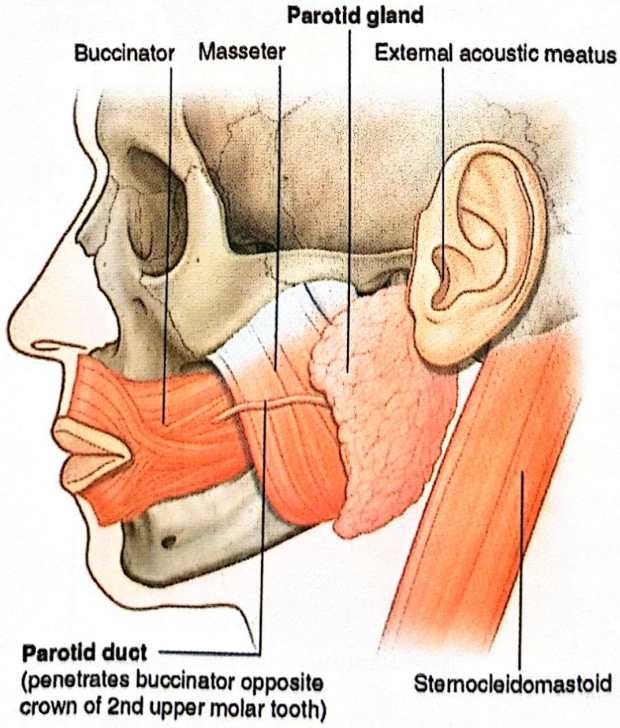

شکل ۴-۷. غده پاروتید

❖ غده‌ی بناگوشی (Parotid Gland)

بزرگ‌ترین غده‌ی بزاقی به وزن تقریبی ۲۵g که در زیر مجرای گوش خارجی بین عضله‌ی جناغی چنبری پستانی و ماضغه‌ای (Masseter) قرار دارد. این غده توسط پوششی به نام غلاف پاروتید (Parotid sheat) در برگرفته می‌شود. این غده هرمی شکل بوده، دارای یک قاعده در بالا، یک رأس در پایین و سه سطح می‌باشد.

❖ قاعده (Base)

با بخش غضروفی مجرای گوش خارجی و سطح خلفی مفصل گیجگاهی فک تحتانی مجاورت دارد. عروق گیجگاهی سطحی و عصب گوشی گیجگاهی از طریق قاعده خارج می‌شوند. رأس (Apex) با بطن خلفی عضله‌ی دوبطنی (دیگاستریک) مجاورت دارد.

عناصری که در ضخامت غده‌ی پاروتید قرار دارند از سطح به عمق شامل موارد زیر است:

۱ـ عصب صورتی
۲ـ وریدخلفی فکی (Retromandibular.V)
۳ـ شریان کاروتید خارجی

◄ مجرای غده‌ی پاروتید (Stenon's duct)

تقریباً 5cm طول داشته و از قسمت قدامی غده خارج می‌شود. پس از عبور از روی عضله‌ی ماضغه، عضله‌ی شیپوری را سوراخ کرده و در سطح داخلی گونه در برابر دومین دندان آسیای بزرگ فوقانی ختم می‌گردد.

❖ غده‌ی تحت فکی (Submandibular.gland)

غده‌ای است به وزن هشت گرم که در زیر فک تحتانی قرار دارد. از ۲ قسمت سطحی و عمقی تشکیل شده که این دو قسمت در کنار خلفی عضله‌ی فکی لامی به یکدیگر متصل می‌گردند.

مجرای غده‌ی تحت‌الفکی به مجرای وارتون موسوم است و از قسمت عمقی غده آغاز می‌گردد. این مجرا پس از عبور از سطح فوقانی عضله‌ی فکی لامی و سطح داخلی غده زیرزبانی به طرفین مهار زبان به ناحیه‌ای به نام پرز زبانی (Lingual Papilla) باز می‌گردد.

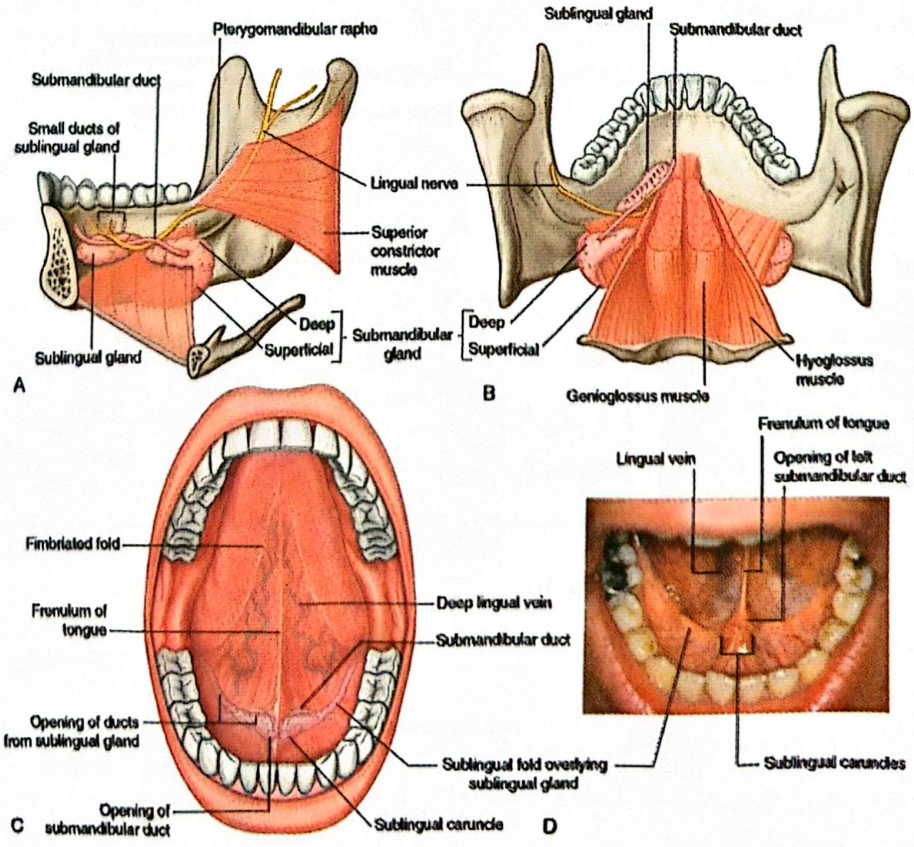

شکل ۵-۷. غده زیرزبانی و زیرفکی و تحت ترقوه ای

❖ غده زیرزبانی (Sublingual Gland)

غده‌ای است بادامی شکل، با وزنی معادل ۴ـ۳ گرم که کوچک ترین غده‌ی بزاقی است. این غده در زیر مخاط کف دهان قرار داشته و دارای حدوداً ۲۰ ـ ۱۰ مجرای ترشحی است که به رأس چین زیرزبانی تخلیه می‌گردند.

❖ حلق (Pharynx)

لوله‌ای عضلانی غشایی به طول ۱۴cm ـ ۱۲ که از قاعده‌ی جمجمه آغاز و تا محاذات مهره‌ی C6 امتداد می‌یابد. عریض‌ترین (۳/۵ cm) قسمت آن در بالا، و باریکترین قسمت آن (۱/۵ cm) در پایین در محل اتصال به مری قرار دارد.

ساختمان حلق از داخل به خارج از ٤ لایه تشکیل شده است که عبارتند از:

۱ـ مخاط (Mucous) : مخاط حلق دهانی و حلق حنجره‌ای از نوع سنگفرشی مطبق غیرشاخی و مخاط حلق بینی از نوع استوانه‌ای مطبق کاذب مژه‌دار است.

۲ـ لایه‌ی فیبروزی داخلی : بین لایه‌ی مخاطی و لایه‌ی عضلانی قرار دارد. در بخش فوقانی حلق ضخیم شده و شکاف بین عضله‌ی تنگ‌کننده ی فوقانی حلق و قاعده‌ی جمجمه را پر می‌کند، به این بخش ضخیم شده، فاسیای حلقی قاعده‌ای (Pharyngo basilar Fascia) می‌گویند.

۳ـ لایه‌ی عضلانی : عضلات حلق به ۲ دسته‌ی حلقوی در خارج و طولی در داخل تقسیم می‌شوند.

عضلات حلقوی حلق شامل ۳ عضله‌ی تنگ کننده فوقانی، میانی و تحتانی بوده که مشابه ۳ لیوان با اندازه‌های متفاوت در یکدیگر فرو رفته‌اند (شکل ۶-۷).

٤ـ لایه‌ی فیبروزی خارجی (نیام دهانی حلقی) (Bucco pharyngeal Fascia) : سطوح خارجی عضلات تنگ کننده را می‌پوشاند و بر روی آن عروق و شبکه‌ی عصبی حلق قرار می‌گیرند. این فاسیا در بخش فوقانی حلق با نیام قاعده‌ای یکی می‌گردد.

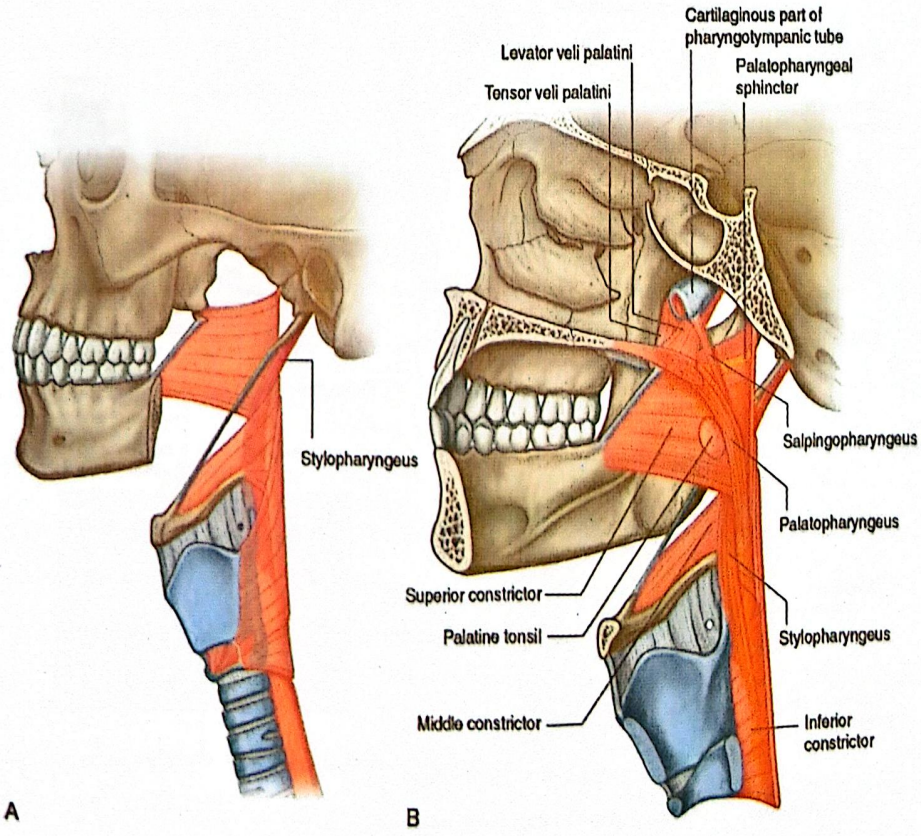

شکل ۶-۷. عضلات حلق

فضای حلق از بالا به‌پایین به ۳ بخش حلق‌بینی ، حلق‌دهانی و حلق‌حنجره‌ای تقسیم می‌گردد:

الف) حلق بینی (Nasopharynx) : در پشت سوراخ‌های خلفی حفره‌ی بینی و در بالای کام نرم قرار گرفته است. در این بخش بین جدار خلفی و فوقانی لوزه‌ی حلقی قرار دارد که به آن لوزه‌ی سوم نیز می‌گویند. این لوزه در بچه‌ها بزرگ‌تر بوده و در بالغین تحلیل می‌رود. بزرگ شدن و عفونت لوزه‌ی حلقی را آدنوئید گویند که عبور هوا را از سوراخ‌های خلفی بینی مشکل می‌کند و در این شرایط کودک ناگزیر از راه دهان تنفس خواهد نمود.

در دیواره‌ی طرفی حلق بینی سوراخ حلقی شیپور استاش قرار دارد که حلق بینی را به گوش میانی مرتبط می‌کند، عفونت‌های حلق از این طریق به گوش میانی سرایت کرده و Autitis را ایجاد می‌کند.

تنگه‌ی حلقی (Pharyngeal Isthmus) ، این تنگه در جلو به کام نرم، در طرفین به چین‌های کامی حلقی و در عقب به جدار خلفی حلق محدود می‌گردد. در زمان بلع با بسته شدن این تنگه ارتباط حلق بینی با حلق دهانی قطع می‌گردد.

ب) حلق دهانی : در خلف حفره‌ی دهان قرار داشته، از کام نرم تا کنار فوقانی غضروف اپیگلوت امتداد می‌یابد.

تنگه‌ی دهانی حلقی (Oro Pharyngeal Isthmus) این تنگه بین چین‌های کامی زبانی قرار داشته و فضای دهان را به حلق ارتباط می‌دهد.

ج) حلق حنجره‌ای : در پشت حنجره و مدخل حنجره قرار داشته و از کنار فوقانی غضروف اپیگلوت تا کنار تحتانی غضروف انگشتری امتداد می‌یابد. در طرفین مدخل حنجره بن‌بست هرمی (Piriformis Recess) قرار دارد که در داخل به چین هرمی اپیگلوتی ودر خارج به غضروف تیروئید و غشاء تیروئیدی لامی محدود می‌گردد. در زیر مخاط این حفره عصب حنجره‌ای داخلی وجود دارد که در اثر انسداد اجسام خارجی در این حفره و تلاش برای درآوردن آن احتمال آسیب به این عصب وجود دارد.

◄ عروق و اعصاب حلق

شرایین حلق: از شریانهای کاروتید خارجی، صورتی و ماگزیلاری خونگیری می‌کنند.

وریدها: وریدهای حلق نهایتاً به وریدهای ژوگولار داخلی و صورتی تخلیه می‌گردند.

اعصاب: توسط شبکه‌ی حلقی عصب‌دهی می‌شود. این شبکه از ریشه‌ی مغزی زوج ۱۱ و شاخه‌های حلقی اعصاب زوج ۹ و ۱۰ و گانگلیون فوقانی سمپاتیک گردنی تشکیل می‌شود. این شبکه به تمام عضلات حلق به جزء عضله‌ی نیزه‌ای حلقی عصب‌دهی می‌کند.

❖ مری (Oesophagus)

لوله‌ای است عضلانی به طول ۲۵Cm که از حلق (C6) تا معده T11 کشیده شده و جهت عبور مواد غذایی و رساندن آن به معده عمل می‌کند. مری دارای ۳ بخش گردنی، سینه ای و شکمی است. مری سینه‌ای در محاذات مهره‌ی T10 دیافراگم را سوراخ کرده و پس از طی مسیر کوتاهی در شکم در برابر مهره‌ی T11 به معده متصل می‌گردد.

ساختمان مری از داخل به خارج عبارتند از:

۱ـ لایه مخاطی (سنگفرشی مطبق غیرشاخی)

۲ـ لایه زیرمخاطی

۳ـ لایه عضلانی: در خارج به صورت طولی و در داخل به صورت حلقی است. در ثلث فوقانی مری عضلات از جنس مخطط، در ثلث میانی از جنس مخطط و صاف و درثلث تحتانی از جنس صاف می‌باشند.

۴- آدوانتیس

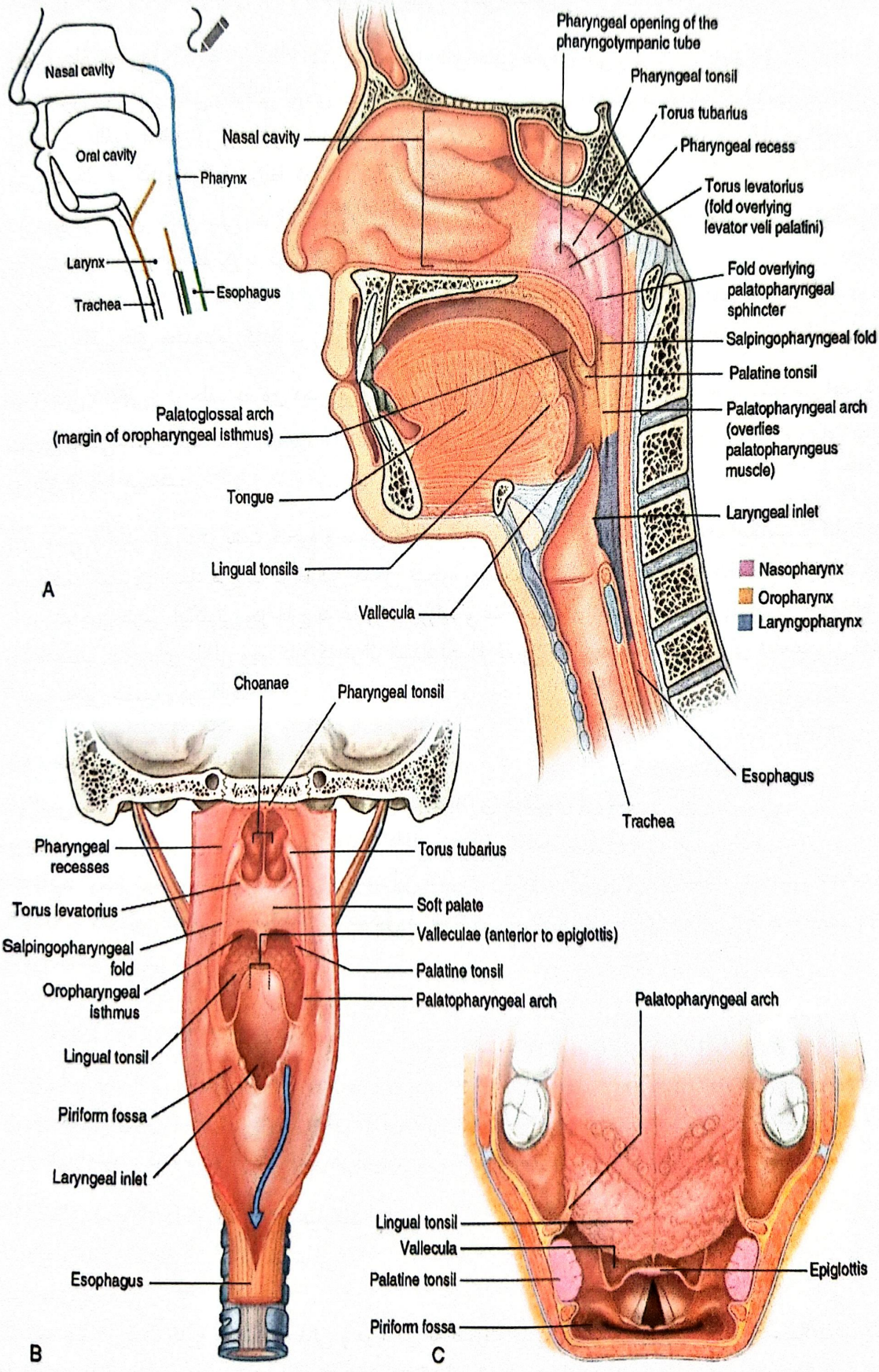

شکل ۷-۷. بخشهای مختلف حلق. بالا: برش ساژیتال، پایین و چپ: نمای خلفی حلق پس از برش دیواره خلفی

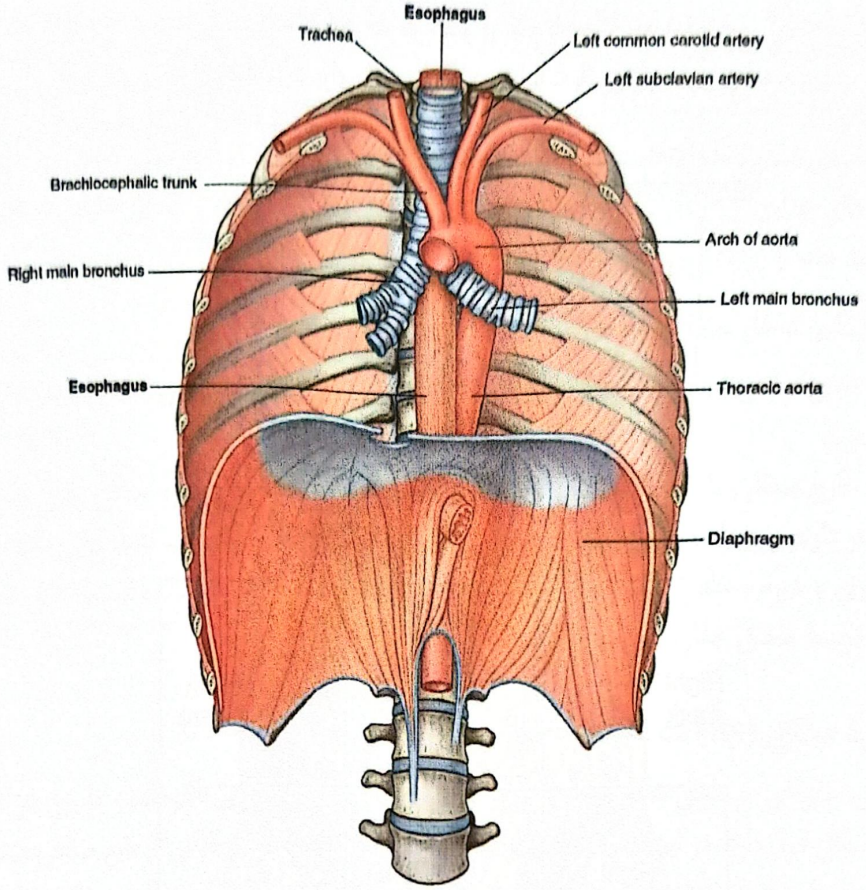

شکل ۸-۷. مری

◀ تنگی‌های مری

تنگی اول در محل اتصال به حلق (فاصله تا دندان پیش ۱۵سانتی متر)
تنگی دوم در محل قوس آئورت (فاصله تا دندان پیش۲۲/۵سانتی متر)
تنگی سوم در محل برونکوس اصلی چپ (فاصله تا دندان پیش ۲۷/۵سانتی متر)
تنگی چهارم در محل عبور از دیافراگم (فاصله تا دندان پیش ۳۷/۵سانتی متر)

◀ اعصاب مری

الف. پاراسمپاتیک : حسی حرکتی بوده و سبب تحریک ترشح غدد مخاطی نیز می‌گردند.
ب. سمپاتیک : نقش محرک عروقی (Vasomotor) دارند.

❖ نواحی نه‌گانه شکم

متخصصین بالینی برای تعیین محل درد، اعضای شکم و یا درموارد پاتولوژیک، شکم را به نه ناحیه تقسیم می‌کنند. این نه ناحیه توسط چهار خط فرضی ایجاد می‌شوند. دو خط ساژیتال (عمودی) و دو خط عرضی (افقی). دو خط ساژیتال صفحات Midclavicular هستند که در بالا از نقطه وسط ترقوه‌ها (تقریباً به فاصله ۹ سانتیمتر از خط وسط) و در پایین از وسط لیگامان اینگوینال عبور می‌کند.

خط عرضی Transpyloric، در حالت طاق‌باز از پیلور معده عبور می‌کند. این خط هم سطح با مهره L1 می‌باشد و از غضروفهای دنده‌های نهم عبور می‌کند. گاهی به جای این خط از صفحه Subcostal استفاده می‌شود که از غضروف دنده ۱۰ عبور می‌کند. خط عرضی Inter tubercular از تکمه ایلیاک (تقریباً ۵ سانتیمتر عقب‌تر از خار خاصره‌ای قدامی

فوقانی) و تنه مهره L5 عبور می‌کند. دانستن این که هر عضو در کام ناحیه یا ربع شکم قرار گرفته است برای لمس، سمع و دق مفید می‌باشد. ضمناً این اطلاعات برای ثبت یافته‌ها در معاینات بالینی نیز ضروری است.

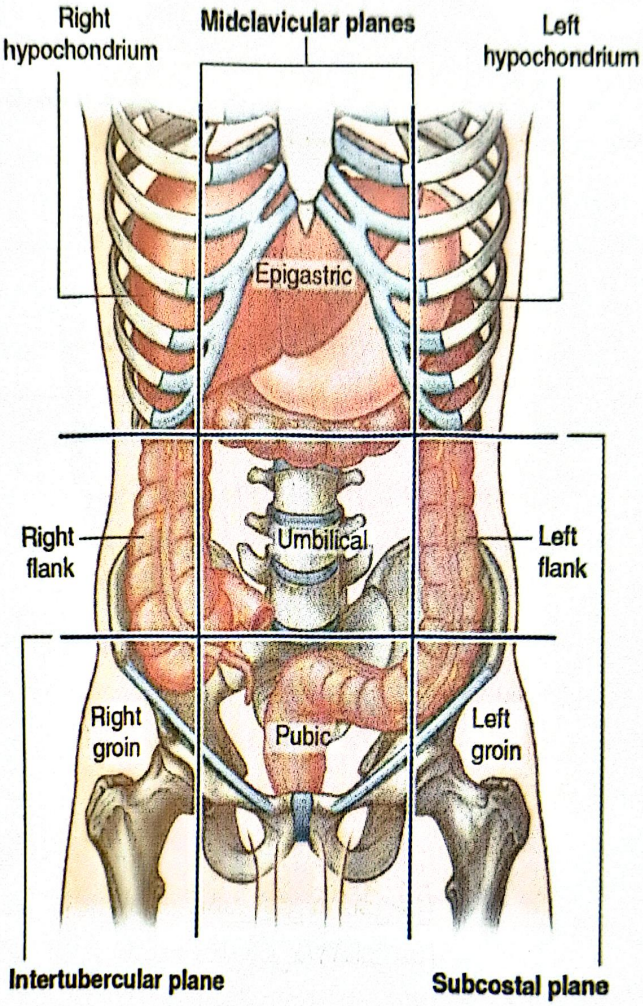

شکل ۹-۷. نواحی نه‌گانه شکم

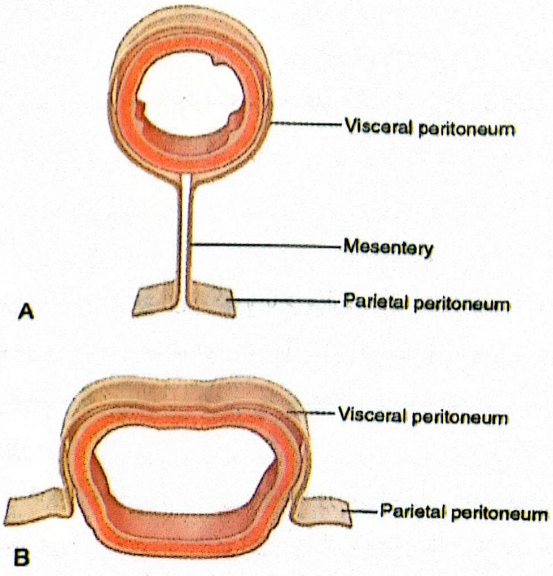

شکل ۱۰-۷. موقعیت لایه‌های صفاق احشایی و جداری

❖ صفاق و حفره صفاقی

صفاق، غشایی ممتد، شفاف و سروزی است ، که پرده صفاق شبیه پرده جنب و پریکارد سروزی در قفسه‌سینه می‌باشد. این غشاء حفره‌ی شکمی لگنی را پوشانده و احشاء را دربر می‌گیرد. صفاق دارای دو لایه است که در امتداد همدیگر قرار گرفته‌اند: صفاق جداری (Parietal) که سطح درونی دیواره شکمی لگنی را پوشانده و صفاق احشایی (Visceral) که احشایی مانند معده و روده را دربر گرفته است.

احشای شکم، داخل صفاقی یا خارج صفاقی هستند:

۱- عناصر داخل صفاقی (intraperitoneal organs): تقریباً بطور کامل توسط صفاق احشایی پوشیده شده‌اند (مثل معده و طحال).

۲- عناصر خارج صفاقی یا خلف صفاقی (Retroperitoneal organs) : در خارج حفره صفاقی (خارج یا پشت صفاق جداری) قرار دارند و فقط تا حدی توسط صفاق پوشیده می‌شوند (معمولاً یک سطح)، ساختمان‌هایی مانند کلیه‌ها بین صفاق جداری و دیواره خلفی شکم هستند؛ صفاق جداری فقط سطح قدامی آنها را پوشانده است. مثانه نیز فقط سطح فوقانی آن توسط صفاق جداری پوشیده شده است.

◄ حفره صفاق (Peritoneal cavity)

حفره صفاق، حفره‌ای در داخل شکم است که تا لگن امتداد می‌یابد. این حفره فضایی بالقوه است که بین دو لایه احشایی و جداری صفاق قرار دارد. در این حفره هیچ ارگان یا ساختمانی وجود ندارد اما لایه نازکی از مایع صفاقی متشکل از آب، الکترولیتها و سایر موارد مشتق شده از مایع بینابینی بافتهای مجاور می‌باشد. این مایع سطوح صفاقی را لغزنده کرده و موجب می‌شود احشاء بدون اصطکاک روی هم بلغزند و اجازه می‌دهد تا حرکات لوله گوارشی انجام شوند. در آقایان این حفره کاملاً بسته است اما در خانم‌ها توسط یک راه ارتباطی از طریق لوله‌های رحم، حفره‌ی رحم و واژن با خارج از بدن مرتبط است. این راه ارتباطی، مسیری بالقوه برای انتقال عفونت از خارج بدن می باشد.

واژه‌های مختلفی برای نامگذاری قسمتهای مختلف صفاق که یک ساختمان را به ساختمانی دیگر یا به دیواره شکم متصل می‌کنند به کار برده می‌شود.

۱- بند (Meso) : دو لایه از صفاق است که در اثر نفوذ یک عضو به داخل صفاق بوجود می‌آید. عناصری که دارای بند هستند دارای ویژگی‌های زیر می‌باشند: a) به دیواره شکم و یا لگن آویزان هستند، b) متحرک هستند، c) داخل صفاقی می‌باشند، d) از طریق بند عروق و اعصاب وارد آن می‌شوند. عناصری که دارای مزو هستند عبارتند از ژژنوم و ایلیوم (مزانتر) مزوکولون عرضی ، مزوسیگموئید ، مزوآپاندیس.

۲- چادرینه : چین دو لایه‌ای از صفاق است که در اطراف معده قرار دارد و شامل چادرینه بزرگ و کوچک.

چادرینه بزرگ: استطاله‌ای صفاقی است که مثل یک پیش بند از خم‌بزرگ معده و بخش پروگزیمال دئودنوم آویزان است. در پایین، چادرینه تا می‌شود و به سمت بالا بر می‌گردد و به سطح قدامی کولون عرضی و مزانتر آن متصل می‌گردد.

چادرینه کوچک: خم کوچک معده و بخش پروگزیمال دئودنوم را به کبد متصل می‌کند. همچنین معده را به ساختارهای سه‌گانه‌ای که مابین دئودنوم و کبد در لبه آزاد چادرینه کوچک قرار دارند، متصل می‌کند.

۳- رباط صفاقی : چین دو لایه‌ای از صفاق است که یک ارگان را به ارگانی دیگر یا دیواره شکم متصل می‌کند مانند رباط فلسی فورم که کبد را به دیواره قدام شکم متصل می‌کند و یا رباط‌های گاستروواسپلنیک که معده را به طحال متصل می‌کند.

◄ تقسیمات حفره صفاق

در اثر تکوین و چرخش بخش‌های مختلف حفره شکم از جمله روده کوچک و معده در نهایت حفره صفاق بر حفره‌ی

صفاقی بزرگ و صفاقی کوچک تقسیم می‌شود. حفره‌ی بزرگ (Greater sac) قسمت اصلی و بزرگ حفره‌ی صفاقی است. با ایجاد برش در دیواره قدامی طرفی شکم می‌توان وارد این بخش از حفره صفاقی شد. حفره‌ی کوچک (Lesser sac = omental) در عقب معده و اومنتوم کوچک قرار دارد، این حفره از طریق سوراخ کوچکی به نام سوراخ اپی‌پلوئیک (omental or winolow foramen) که در زیر لب راست کبد است با حفره صفاقی بزرگ در ارتباط است.

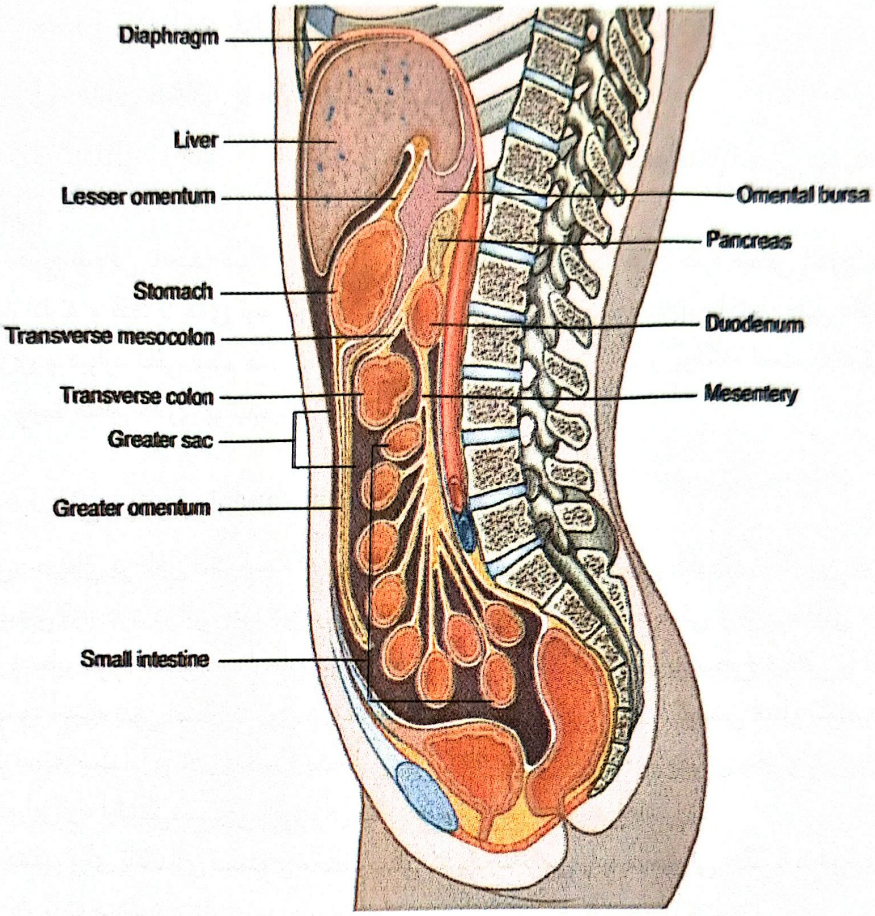

شکل ۱۱-۷. برش ساژیتال شکم. موقعیت حفره صفاق

❖ معده [Stomach (gastre)]

کیسه‌ای عضلانی که متسع‌ترین بخش لوله‌ی گوارش را تشکیل می‌دهد. در محاذات مهره‌ی T11 آغاز و در محاذات مهره‌ی L1 خاتمه می‌یابد. ظرفیت معده در نوزادان ۳۰ میلی‌گرم و در بالغین ۲ ـ ۱/۵ لیتر می‌باشد. معده تقریباً ۲۵ cm طول داشته و در زمان خالی بودن به حالت عمودی (J شکل) و موقعی که پر باشد گلابی شکل می‌شود. معده دارای ۲ سوراخ ، ۲ سطح و ۲ انحناء می باشد.

◄ سوراخ‌های معده

۱ـ سوراخ کاردیاک (Cardiac Orifice) : در محل اتصال مری به معده سوراخ کاردیاک قرار دارد، در این محل یک اسفنکتر فیزیولوژیک قرار داشته که بی‌کفایتی آن موجب ورود مواد اسیدی معده به مری و ایجاد عارضه ریفلاکس (Reflux) می‌گردد.

۲ـ سوراخ پیلور (Pyloric orifice) : در محل اتصال معده به دوازدهه قرار دارد. در این محل یک اسفنکتر آناتومیک وجود دارد که خروج محتویات معده به درون دوازدهه را تنظیم می‌نماید. این اسفنکتر در نتیجه‌ی ضخیم شدن عضلات حلقوی جداره‌ی معده تشکیل شده و در سمت راست خط وسط، هم سطح با کنار تحتانی L1 قرار دارد.

سطوح معده (قدامی فوقانی ـ خلفی تحتانی)

انحناءهای معده

الف: انحناء کوچک (Lesser curvature): کناره راست معده را تشکیل داده و عمیق‌ترین بخش آن را بریدگی زاویه‌ای (Angular Incisura) می‌نامند. به این انحناء چادرینه‌ی کوچک متصل می‌گردد.

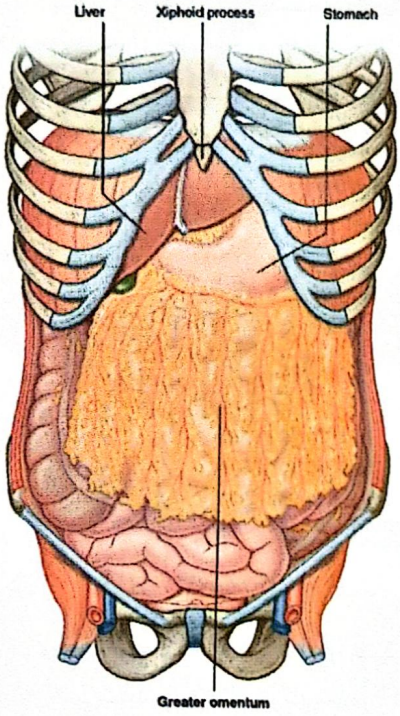

شکل ۱۲-۷. چادرینه بزرگ

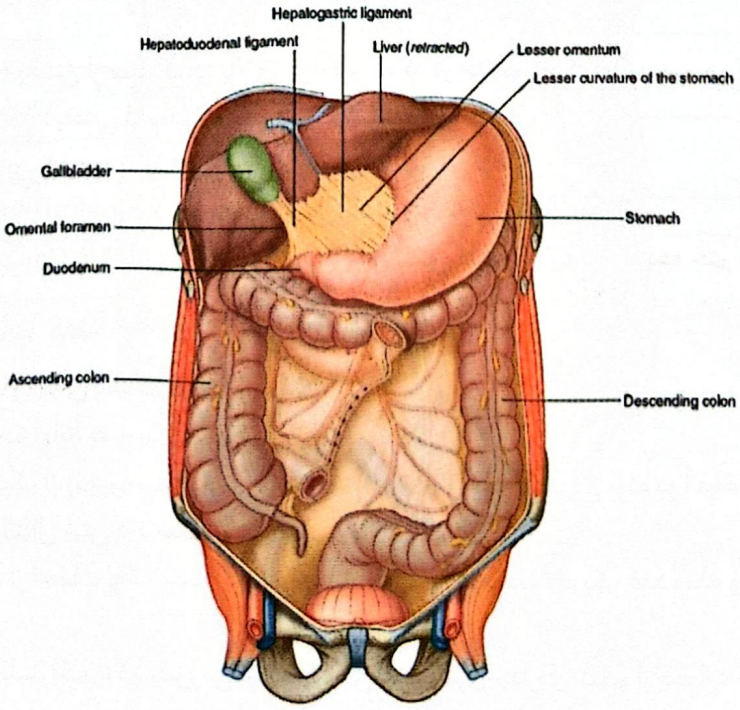

شکل ۱۳-۷. چادرینه کوچک

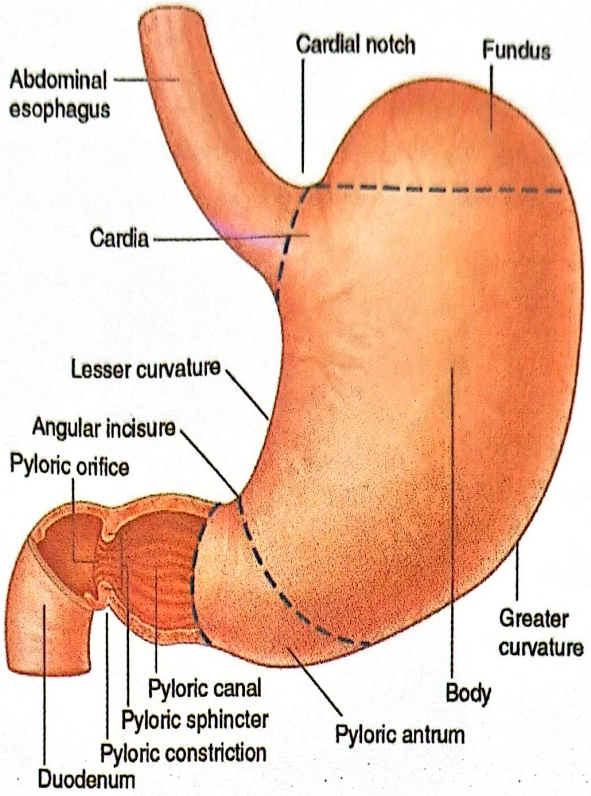

شکل ۱۴-۷: معده

ب: انحناء بزرگ (greater curvature) : محدب بوده و کناره چپ معده را تشکیل می‌دهد. این انحناء با کناره‌ی چپ مری ایجاد بریدگی قلبی (Cardiac notch) می‌نماید. به انحناء بزرگ معده چادرینه‌ی بزرگ و رباط طحالی معده‌ای اتصال دارند.

تقسیمات معده

الف. قعر (Fundus) : بخشی از معده که در بالای خط افقی – که در حد سوراخ کاردیاک رسم می‌گردد – قرار دارد.

ب. جسم یا تنه (Body) : بخشی از معده که بین قعر و غار پیلور قرار دارد.

ج. پیلور (Pylore) : این ناحیه به ۲ بخش غار و کانال پیلور تقسیم می‌گردد.

۱ـ غار پیلور (pyloric antrum) : تقریباً ۷/۵cm طول داشته و وسیع‌تر از کانال می‌باشد.

۲ـ کانال پیلور : تقریباً ۲/۵ Cm طول داشته ،باریک و لوله‌ای شکل است و نهایتاً به دوازدهه ختم می‌گردد.

◄ عروق و اعصاب معده

شریان‌ها : از شاخه‌های تنه‌ی سلیاک خونگیری می‌کند.

وریدها : وریدهای معده نهایتاً به ورید باب (پورت) تخلیه می‌گردند.

اعصاب : الیاف سمپاتیک از زنجیره سمپاتیک منشاء گرفته (T6-T10) محرک عروق بوده در انقباض اسفنکترپیلور، مهار سایر عضلات معده و انتقال حس درد معده نیز سهیم‌اند.

الیاف پاراسمپاتیک : از اعصاب واگ منشاء گرفته و در انقباض عضلات معده، تحریک غدد معده ودرنتیجه ترشحHCl و پپسین نقش دارند.

درد معده در ناحیه اپیگاستریک شکم حس می‌گردد. علت آن عصب‌گیری جداره‌ی شکم از قطعات T6 تا T10 نخاعی است که همان قطعات نخاعی عصب‌دهنده‌ی معده است.

❖ روده‌ی کوچک (Small Intestine)

از پیلوروس تا محل اتصال ایلئوم به سکوم، دریچه‌ی ایلئوسکال ادامه داشته و حدود ۷ـ۶ سانتیمتر طول دارد. روده‌ی کوچک از ۳ بخش دئودنوم ، ژژنوم و ایلئوم تشکیل شده است.

الف) دوازدهه (Duodenum)

چون طول آن برابر عرض ۱۲ انگشت می‌باشد به دوازدهه معروف است. دوازدهه کوتاه‌ترین، قطورترین و ثابت‌ترین بخش روده کوچک است. طول آن ۲۵Cm و شکل آن شبیه یک نعل اسب است.
در تقعر دوازدهه که به سمت چپ باز می‌گردد سرپانکراس قرار می‌گیرد. نواحی اپیگاستریک و زیردنده‌ای راست را اشغال نموده و در حد مهره‌های L1،L2،L3 قرار دارد. برخی از نویسندگان معتقدند دوازدهه در ناحیه‌ی نافی قرار دارد.

دوازدهه به ۴ قسمت تقسیم می‌گردد:

الف. قسمت اول (بخش فوقانی): از پیلور تا گردن کیسه‌ی صفرا امتداد دارد. این بخش را از نظر کلینیکی آمپول یا Cap می‌نامند که اکثر زخمهای دئودنوم در این ناحیه رخ می‌دهد (به طول Inch ۲).
ب. قسمت دوم (بخش نزولی): از گردن کیسه‌ی صفرا تا کنار راست L3 امتداد دارد. در خلف این بخش کلیه‌ی راست و در جلوی آن کولون عرضی قرار دارد (به طول Inch ۳).

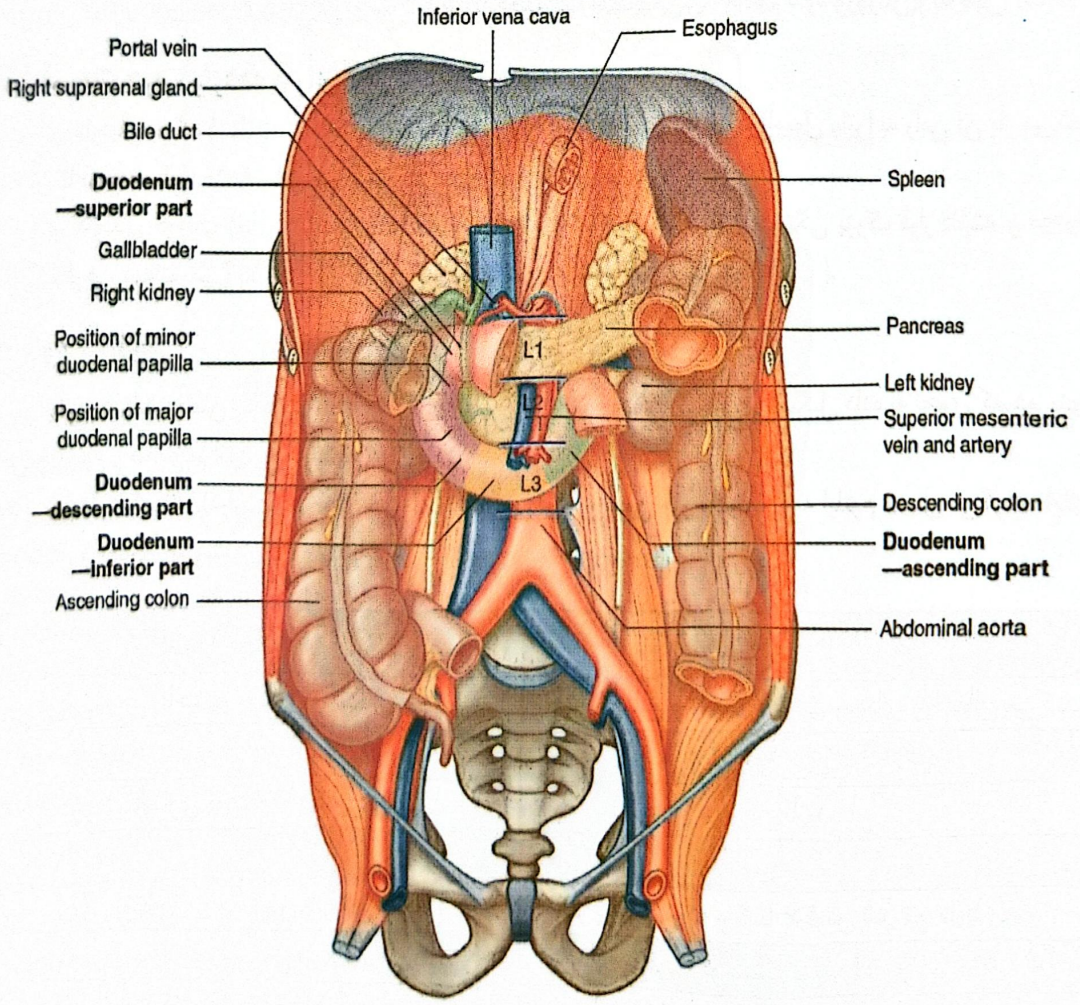

شکل ۱۵-۷. دئودنوم

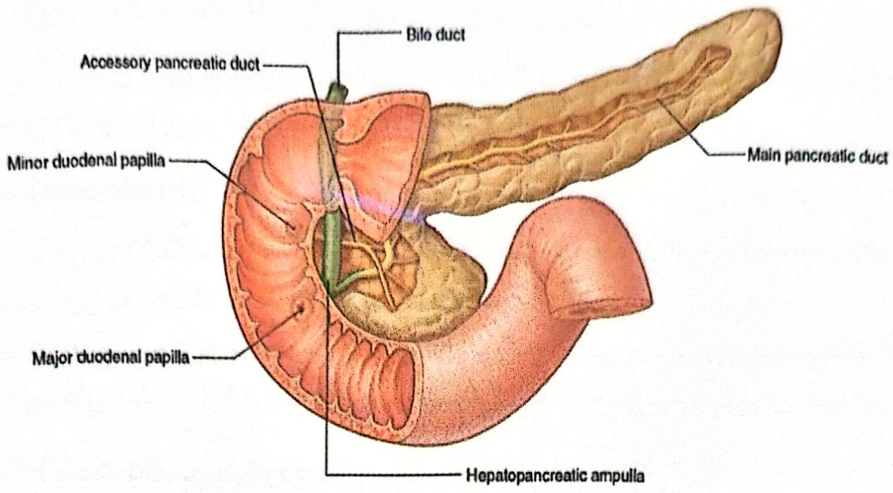

شکل ۱۶-۷. مخاط سطح داخلی دئودنوم و نحوه تخلیه مجاری پانکراسی و صفراوی

ج. قسمت سوم (بخش عرضی): از کنار راست L3 تا کنار چپ L3 امتداد می‌یابد. در خلف این قسمت ورید اجوف تحتانی و آئورت نزولی قرار دارند (به طول Inch ۴).

د. قسمت چهارم (بخش صعودی): از کنار چپ L3 تا کنار چپ L2 امتداد می‌یابد (تا خم دئودنوژوژنال)(به طول Inch ۱).

مخاط قسمت دوم دوازدهه دارای ۲ برجستگی است:

۱ـ پاپیلای دئودنال بزرگ (Major.Duodenal.Papilla) : آمپول هپاتوپانکراتیک (آمپول واتر) به رأس آن باز می‌شود. فاصله آن تا دریچه پیلور ۱۰-۸ سانتیمتر است.

۲ـ پاپیلای دئودنال کوچک (Minor Duodeneal.Papilla) : ۲cm بالاتر از برجستگی بزرگ قرار داشته و مجرای پانکراتیک فرعی (سانتورینی) به رأس آن باز می‌گردد (تا دریچه پیلور ۸- ۶ سانتیمتر است).

ب) ژژنوم و ایلئوم

ژژنوم و ایلئوم به علت داشتن روده بند (mesentry) بخش متحرک روده‌ی کوچک را تشکیل داده به نحوی که دو پنجم ابتدایی را ژژنوم و سه‌پنجم انتهایی را ایلئوم می‌نامند.

ژژنوم از خم دئودنوژوژنال (در محاذات کنار چپ L2) آغاز می‌گردد و بدون مرز مشخصی به ایلئوم متصل می‌گردد. ایلئوم نیز در محل دریچه‌ی ایلئوسکال پایان می‌یابد.

ژژنوم (Jejunum)	ایلئوم (Ileum)
بخش فوقانی و چپ ناحیه‌ی روده‌ای را اشغال می‌کند	بخش تحتانی و راست ناحیه‌ی روده‌ای را اشغال می‌کند
جداره‌ی ضخیم‌تر و پرعروق تری دارد	جداره‌ی نازک‌تر وکم‌عروق‌تری دارد
فاقد فولیکول‌های لنفاوی مجتمع (پلاک‌پی‌یر) است	دارای پلاک‌های پی‌یر می‌باشد.
قطر بیشتری دارد.	قطر کمتری دارد
مزانتر کم‌چربی بوده یک یا دو قوس شریانی دارد	مزانتر پرچربی بوده و ۳ تا ۶ قوس شریانی دارد.
چین‌های حلقوی مخاطی بزرگ‌تر و نزدیک‌تری دارد.	چین‌های حلقوی کوچک‌تر و فشرده‌تری دارد.
فولیکول‌های لنفاوی منفرد کم‌تری دارد	فولیکول‌های لنفاوی منفرد بیشتری دارد.
پرزهای بزرگ‌تر، ضخیم‌تر و زیادتری دارد	پرزهای کوچک‌تر، نازک‌تر و کم‌تری دارد

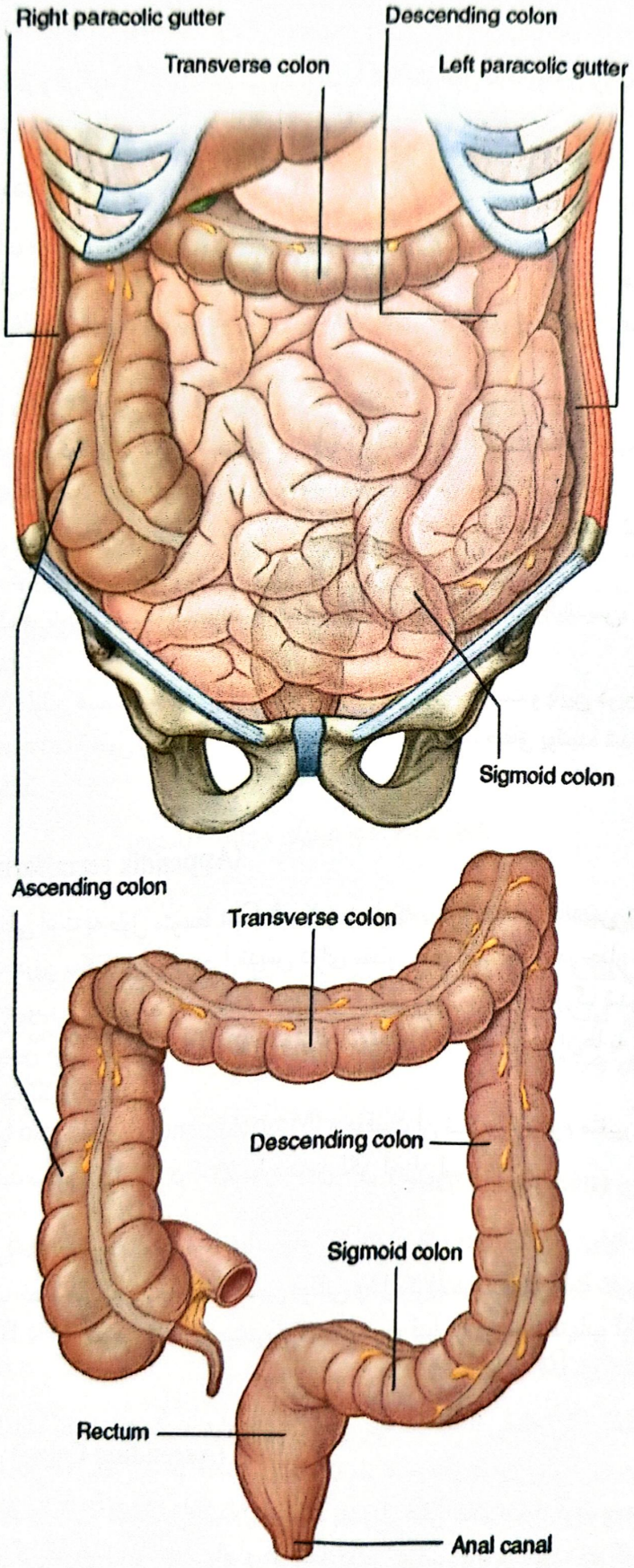

شکل ۱۷-۷. کولون

❖ روده‌ی بزرگ (Larg Intestine)

از سکوم (روده‌ی کور) آغاز و در آنوس (مقعد) پایان می‌یابد و تقریباً ۱/۵ متر طول دارد. روده‌ی بزرگ شامل سکوم، کولون (صعودی، عرضی ، نزولی و سیگموئید) ، رکتوم و کانال آنال می‌باشد.

◄ تفاوت‌های روده‌ی کوچک و بزرگ

۱ـ بخش عمده‌ی روده‌ی بزرگ خارج صفاقی بوده و ثابت است.

۲ـ لایه‌ی عضلات طولی در روده‌ی بزرگ به شکل ۳ نوار طولی به نام تنیاکولی (Tenia coli) می‌باشد. این سه نوار از قاعده‌ی زائده آپاندیس آغاز و در ناحیه‌ی رکتوم ناپدید می‌شوند (به شکل یک لایه‌ی عضلانی طولی تمام رکتوم را در بر گرفته‌اند).

ـ کولون سیگموئید تنها دارای ۲ تنیاکولی می‌باشد.

۳ـ از آن جایی که تنیاکولی‌ها کوتاه‌تر از لایه‌ی عضلات حلقوی می‌باشند در نتیجه سبب پیدایش کیسه‌هایی (Houstra) در جدار روده‌ی بزرگ خواهند شد. کیسه‌های فوق را ساکول (Sacule) نیز می نامند.

۴ـ بر روی جدار روده‌ی بزرگ توده‌هایی از بافت چربی مشاهده می‌شود که توسط صفاق پوشیده شده‌اند، این توده‌ها را زوائد اپیپلوئیک (اطراف کولونی) می‌نامند.

ـ تعداد زوائد اپی پلوئیک در ناحیه‌ی سیگموئید بیشتر از سایر نواحی روده‌ی بزرگ است (آپاندیس، سکوم و رکتوم فاقد زوائد اپیپلوئیک می‌باشند).

روده‌ی کور (Caecum) : اولین قسمت روده‌ی بزرگ است که در حفره‌ی ایلیاک راست و پایین دریچه‌ی ایلئوسکال قرار گرفته است. سکوم در حدود ۶ cm طول و ۷/۵cm عرض دارد، سکوم کاملاً توسط صفاق پوشیده شده و درتماس مستقیم با جدار خلفی شکم می‌باشد.

❖ آپاندیس (Appendix vermiformis)

یک لوله‌ی باریک و توخالی است به طول متوسط ۹ ـ ۷ Cm و متصل به سکوم. دهانه‌ی آپاندیس ۳ Cm ـ ۲ پایین تر از دریچه‌ی ایلئوسکال به درون سکوم باز می‌گردد. آپاندیس دارای مقدار زیادی بافت لنفوئید در جدار خود می‌باشد، از این رو جزء دستگاه ایمنی محسوب می‌گردد. معمولاً دهانه‌ی آپاندیس به دلیل وجود مدفوع و یا بزرگ شدن ندول‌های لنفوئید آن مسدود می‌شود، در چنین حالتی آپاندیس ملتهب گردیده و در اثر تکثیر باکتریها و تهاجم آن‌ها به این دهانه، دیواره‌ی آپاندیس آسیب‌دیده و دچار نکروز می‌شود.

آپاندیس دارای یک بندیا Meso است (Meso Appendix) و موقعیت آن نسبت به سکوم متغییر می‌باشد، به طوری که در ۶۵٪ موارد در پشت سکوم و کولون و در ۳۰٪ موارد درون لگن آویزان است.

نکته بالینی

چنانچه ناف را توسط یک خط فرضی به خارخاصره‌ی قدامی فوقانی وصل کنیم، در حدفاصل ثلث خارجی و دو ثلث داخلی نقطه‌ای به نام (Mac Burney) معرفی شده که بیشترین حساسیت به فشار را در زمان التهاب آپاندیس (آپاندیسیت) دارد.

❖ کولون صعودی (Ascending Colon)

کوتاه‌ترین‌قسمت کولون است و تقریباً ۱۵cm طول دارد. چسبیده به جدار خلفی شکم صعود کرده و به سطح تحتانی کبد می‌رسد. در آن جا به خم کولیک راست خاتمه می‌یابد و در امتدادکولون عرضی قرار می‌گیرد. خم کولیک راست در زیر لوب راست کبد قرار داشته ودر عقب با کلیه‌ی راست مجاورت دارد.

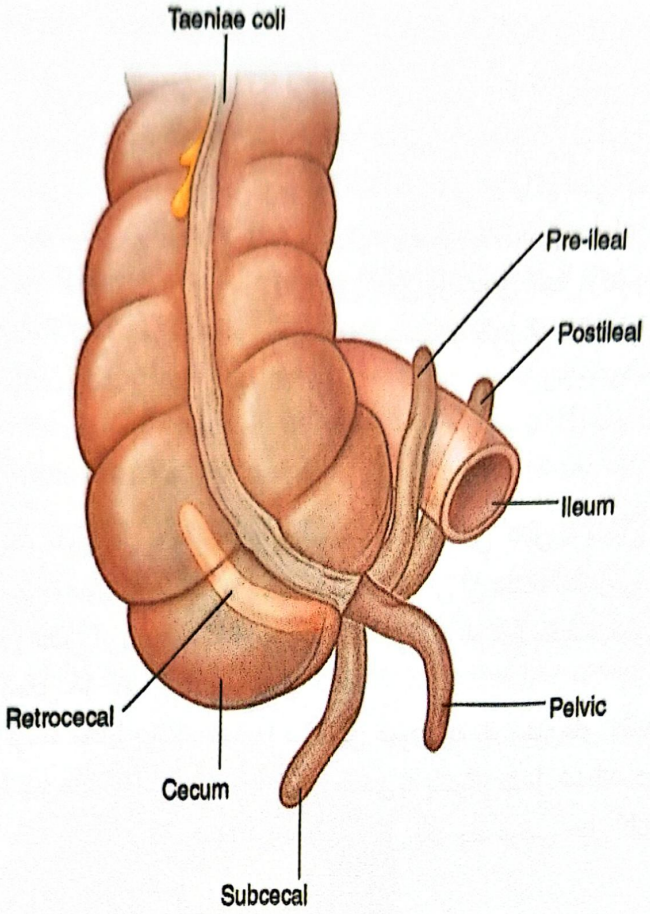

شکل ۱۸-۷. موقعیتهای مختلف آپاندیس

❖ کولون عرضی (Transverse colon)

متحرک است و تقریباً ۵۰ Cm طول دارد، از خم کولیک راست آغاز و تا خم کولیک چپ ادامه می‌یابد. کولون عرضی در سمت چپ شکم، خم کولیک چپ یا خم طحالی را ایجاد کرده و به کولون نزولی تبدیل می‌گردد. خم طحالی در برابر نیمه‌ی تحتانی کلیه‌ی چپ قرار دارد و توسط یک چین صفاقی به نام رباط دیافراگمی کولونی (Phrenico Colic) به دیافراگم اتصال دارد.

❖ کولون نزولی (Discending colon)

از بقیه‌ی بخش‌های کولون باریک‌تر بوده و تقریباً ۲۵Cm طول دارد. از خم کولیک چپ تا مدخل لگن کوچک (حقیقی) ادامه دارد و از آن به بعد کولون سیگموئید آغاز می‌گردد.

❖ کولون سیگموئید (کولون لگنی)

S شکل بوده و از مدخل لگن حقیقی تا محاذات مهره‌ی S3 امتداد دارد. سیگموئید به طور متوسط ۴۰cm طول داشته و تشکیل قوس می‌دهد. این کولون توسط یک بند به نام Mesosigmoid به جدار خلفی لگن اتصال دارد و به دلیل داشتن تحرک در معرض پیچ خوردن (Volvulus) می‌باشد. ساختمان سیگموئید مانند ساختمان بقیه‌ی قسمت‌های کولون است، با این تفاوت که در سطح خارجی آن فقط ۲ تنیاکولی وجود دارد، تعداد زوائد اپی‌پلوئیک آن از بقیه‌ی قسمت‌های کولون بیشتر است.

❖ رکتوم [(راست روده) (Rectum)]

از پیوستگاه رکتوسیگموئید که در محاذات مهره‌ی S3 قرار دارد آغاز گردیده و تا کانال آنال امتداد می‌یابد. این بخش از روده‌ی بزرگ تقریباً ۱۲cm طول دارد. رکتوم به تبعیت از تقعر قدامی ساکروم و کوکسیکس یک انحناء با تقعر قدامی ایجاد می‌کند که به خم ساکرال (Sacral Flexure) موسوم است. در محل دیافراگم لگنی، عضله‌ی پوبورکتایس که از سطح خلفی سمفیزپوبیس مبدأ می‌گیرد رکتوم را از عقب کمند کرده و به سمت جلو می‌کشد، این تغییر جهت، خم دیگری به نام خم پرینه‌آل (Perineal Flexure) را می‌سازد که تحدبی قدامی دارد. محل اتصال رکتوم و کانال آنان را پیوستگاه آنورکتال (Ano Rectal Junction) می‌نامند. این محل ۲ تا ۳ سانتی‌متر جلوتر از دنبالچه و کمی پایین‌تر از آن قرار دارد. قسمت تحتانی رکتوم متسع شده و آمپول رکتوم نام دارد.

❖ کانال مقعدی (Anal canal)

از پیوستگاه آنورکتال به بعد، کانال آنال به سمت پایین و عقب امتداد دارد، این کانال به سوراخ مقعد (Anus) منتهی می‌گردد. کانال آنال مجرایی به طول تقریبی ۴cm است که دوسوم فوقانی آن منشاء آندودرمی و یک سوم تحتانی آن منشاء اکتودرمی دارد. محل اتصال این دو قسمت توسط یک خط حلقوی به نام خط سفید هیلتون (Hilton's white line) مشخص می‌گردد (شکل ۱۸-۷).

در ۲/۳ فوقانی کانال که توسط مخاط پوشیده شده ۱۰ ـ ۶ چین عمودی به نام ستون‌های مقعدی وجود دارد، انتهای تحتانی این ستون‌ها توسط چین‌های عرضی به نام دریچه‌های مقعدی به یکدیگر متصل شده‌اند، در بالای هر دریچه یک فرورفتگی به نام سینوس مقعدی قرار دارد، مجموع دریچه‌ها به شکل یک خط عرضی حول کانال آنال بوده که به آن خط شانه‌ای (Pectinate Line) می‌گویند.

نکته بالینی

در زیر ستون‌ها وریدهای زیر مخاطی قرار دارند که یک شبکه بنام شبکه هموروئیدال را ایجاد می‌کنند. این وریدها برخلاف وریدهای اندام تحتانی فاقد دریچه می‌باشند. در هموروئید (بواسیر) اتساع بیش از حد و همیشگی این وریدها موجب بیرون زدن وریدها و برجسته شدن ستون‌ها می‌گردد. دفع مدفوع بسته به شدت بیماری همراه با درد و خونریزی است. درمان قطعی این عارضه عمل جراحی می‌باشد.

❖ اسفنکترهای مقعدی

کانال آنال در تمام طول خود توسط یک لوله عضلانی احاطه شده است که اسفنکترهای مقعدی یا آنال نام دارد. اسفنکترهای مقعدی شامل ۲ اسفنکتر خارجی و داخلی است. هرکدام از آن‌ها دوسوم ارتفاع کانال را احاطه می‌کنند به قسمی که در یک سوم میانی کانال آنال هردو اسفنکتر روی هم قرار می‌گیرند. اسفتکتر داخلی از جنس ماهیچه‌ی صاف غیر ارادی است، در صورتی که اسفنکتر خارجی از جنس ماهیچه‌ی مخطط است و دارای ۳ بخش زیرپوستی، سطحی و عمقی می‌باشد.

❖ غدد ضمیمه‌ی دستگاه گوارش

◄ کبد [Liver (Hepar)]

بزرگ‌ترین غده‌ی بدن به وزن تقریبی ۱/۵Kg که مواد غذایی جذب شده در دستگاه گوارش، در آن پردازش و جهت استفاده‌ی دیگر قسمت‌های بدن، ذخیره می‌شوند. کبد در ناحیه‌ی زیردنده‌ای راست و اپیگاستریک قرار داردولی لوب چپ آن تا ناحیه‌ی زیردنده‌ای چپ نیز امتداد می‌یابد. کبد دارای ۵ سطح فوقانی، تحتانی، قدامی و خلفی، راست ویک کنار

تحتانی است. از ۵ سطح فوق به جزء سطح تحتانی سایر سطوح با دیافراگم مجاورت دارند، از این رو به مجموعه‌ی آن‌ها سطح دیافراگمی هم گفته می‌شود.

سطح فوقانی: چهار گوش، تقریباً محدب است و مرز مشخصی با سطوح قدامی و راست ندارد. این سطح توسط رباط داسی شکل کبد (Flaciform) به دو لوب راست و چپ تقسیم می‌گردد.

سطح تحتانی (سطح احشایی) : بر روی این سطح سه شیار رویت می‌گردد که دوتای آن‌ها در جهت قدامی، خلفی کشیده شده‌اند وسومی بر آن‌دو عمود است و در مجموع یک حرف H فرضی را تشکیل می‌دهند. شاخه‌ی عرضی H به ناف کبد (Porta hepatis) موسوم است و نزدیک به سطح خلفی کبد واقع شده است. از ناف کبد عناصر پایه‌ی کبد شامل ورید باب، شاخه‌های شریان کبدی، مجاری کبدی راست و چپ، اعصاب و لنفاتیک کبدی عبور می‌کنند.

شیار قدامی خلفی طرف چپ (H) توسط ناف کبد به دو بخش قدامی و خلفی تقسیم می‌گردد: بخش قدامی به شیار ورید نافی موسوم است و جایگاه رباط کبدی گرد (Teres lig) است. این رباط باقی مانده‌ی ورید نافی جنینی است و شاخه‌ی چپ ورید پورت را به ناف اتصال می‌دهد. بخش خلفی به شیار وریدی موسوم است و در آن رباط وریدی قرار دارد این رباط باقیمانده‌ی جنینی مجرای وریدی است که ورید نافی را در دوران جنینی به ورید اجوف تحتانی وصل می‌نماید.

شیار قدامی خلفی طرف راست نیز توسط ناف کبد به دو قسمت قدامی و خلفی تقسیم می‌گردد: قسمت قدامی یا حفره‌ی کیسه‌ی صفرا جایگاه کیسه‌ی صفرا است. قسمت خلفی شیار محل عبور ورید اجوف تحتانی است.

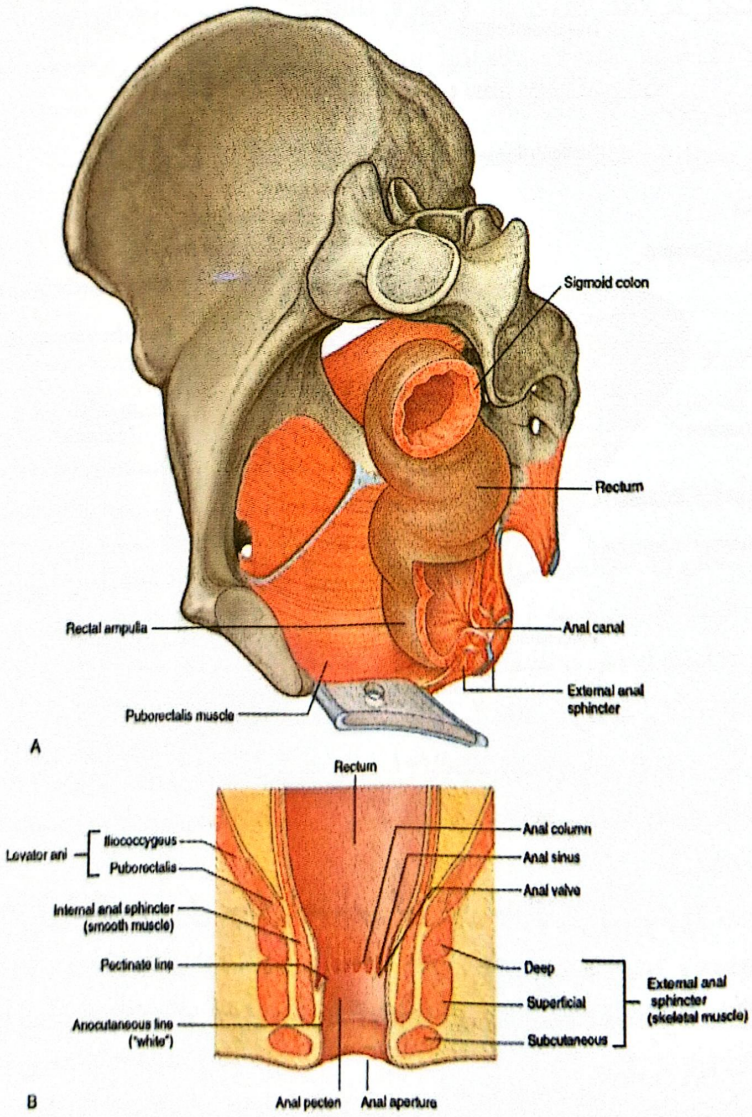

شکل ۱۹-۷. رکتوم و کانال آنال

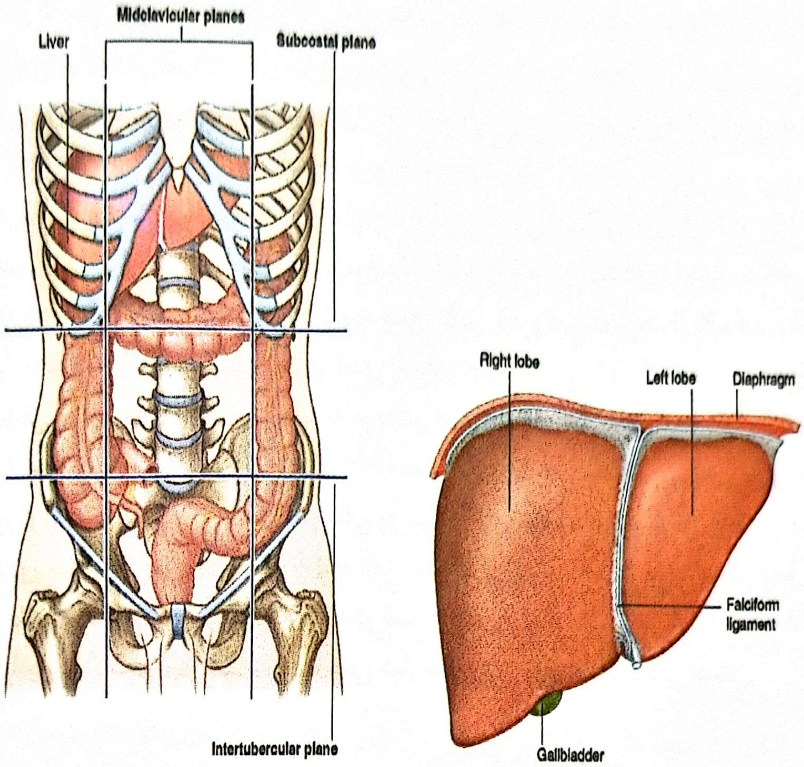

شکل ۲۰-۷. موقعیت کبد در شکم و سطح دیافراگمی کبد

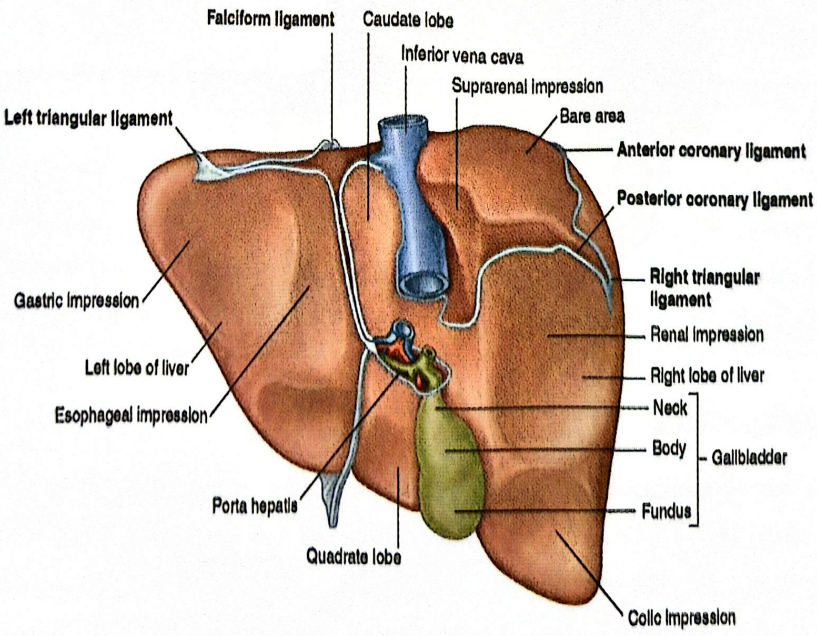

شکل ۲۱-۷. سطح تحتانی و خلفی کبد

مجاورت اعضاء داخل شکم بر روی سطح احشایی کبد عبارتند از:

کلیه‌ی راست، خم کولیک راست، بخش دوم دئودنوم، کیسه‌ی صفرا، معده

بخشی از سطح احشایی که در جلوی ناف کبد قرار دارد لوب چهارضلعی (Quadrate Lobe) و بخشی از آن که در خلف ناف قرار دارد لوب دمی (Qudate lobe) نام دارد.

- **سطح قدامی:** این سطح با غضروف‌های دنده‌ای، زائده خنجری و جدار قدامی شکم مجاورت دارد.
- **سطح خلفی:** این سطح سه گوش است و قسمت میانی آن فاقد پریتوئن است که اصطلاحاً به این ناحیه فضای برهنه

(Bare Area) گویند. سطح خلفی در برابر ستون مهره ای قرار دارد و مولاژ آن را به صورت یک تقعر عمودی به خود می‌گیرد، در طرف راست این تقعر یک ناودان و در طرف چپ تقعر فوق یک شیار عمودی دیده می‌شود. در داخل ناودان وریداجوف تحتانی قرار دارد و از داخل شیار رباط وریدی عبور می‌کند. در این سطح در حد فاصل ناودان ورید اجوف تحتانی و شیار رباط وریدی لوب دم دار (Qudate Lobe) قرار دارد.

ـ **سطح راست:** با واسطه‌ی دیافراگم با ریه راست و دنده‌های ۱۱ـ۷ مجاورت دارد.

◄ عروق کبد

۲۰٪ از خون کبد توسط شریان کبدی و ۸۰٪ آن توسط ورید پورت (Port) تأمین می شود. این خون‌ها نهایتاً به درون مویرگ‌های مخصوص کبدی به نام سینوزوئیدهای کبد می‌ریزند که پس از تبادل با سلول‌های کبدی، خون وریدی از سطح فوقانی کبد خارج شده به ورید اجوف تحتانی تخلیه می‌گردد.

◄ صفرا و مجاری صفراوی

صفرا توسط سلول‌های کبدی ترشح شده و جمع‌آوری آن از بافت توسط مجاری باریکی به نام کانالیکول آغاز می‌گردد سپس به صورت مجاری کبدی راست و چپ از کبد خارج شده ودر خارج از کبد از اتصال این ۲ مجرا، مجرای کبدی مشترک تشکیل می‌گردد. این مجرا پس از طی ۳Cm به مجرای سیستیک پیوسته و مجرای صفراوی مشترک یا کلدوک (Choledock) را تشکیل می‌دهد. کلدوک پس از عبور از خلف با لب دوازدهه به مجرای اصلی پانکراس (ویرسونگ) پیوسته و پس از ایجاد یک آمپول مشترک به نام آمپول هپاتوپانکراتیک (Vater) از رأس برجستگی دوازده‌ای بزرگ وارد دومین بخش دوازدهه می‌گردد.

اعصاب کبد و مجاری صفراوی: شامل الیاف سمپاتیک و پاراسمپاتیک است و سه مبدأ دارند:

۱) واگ چپ و راست

۲) عصب فرنیک راست

۳) شبکه‌ی سلیاک

ـ درد کیسه‌ی صفرا می‌تواند از راه شبکه‌ی فرنیک به شانه‌ی راست منتقل شود، زیرا عصب حسی شانه و عصب فرنیک هر دو یک مبدأ مشترک دارند که از چهارمین ریشه‌ی اعصاب نخاعی گردن C4 است.

❖ کیسه‌ی صفرا [Vasica Fella (Gall Bladder)]

کیسه ای است گلابی شکل (با گنجایش تقریبی ۵۰ – ۳۰ سی‌سی) که در حفره‌ای در سطح تحتانی لوب راست کبد قرار گرفته است (اشکال۶-۶و۷-۶). این کیسه از طریق مجرای سیستیک با مجرای کبد، ارتباط برقرار می‌کند. عملکرد اصلی کیسه‌ی صفراوی عبارت است از ذخیره، تغلیظ و رهاسازی صفرا.

طول کیسه‌ی صفرا ۱۰cmـ۷ و عرض آن cm ۴ـ۳ بوده و شامل قسمت‌های زیر است: قعر، جسم و گردن

۱) قعر (Fundus) : گرد و مدور بوده و حدود ۱/۵cm-۱ سانتی‌متر از کنار تحتانی کبد جلوتر است. تصویر آن بر روی جدار شکم نقطه‌ی طلاقی کنار خارجی عضله‌ی مستقیم شکمی با نهمین غضروف دنده‌ای راست است که به نقطه‌ی Murphy معروف می‌باشد.

۲) جسم یا تنه (Corpus) : توسط یک بافت همبندست به سطح تحتانی کبد چسبیده و سطح تحتانی آن با قسمت فوقانی بخش دوم دوازدهه و کولون عرضی مجاورت دارد.

۳) گردن (Neck) : به شکل مخروط ناقصی به طول ۳cmـ۲ که قاعده‌ی آن در امتداد انفاندیبولوم است و رأس آن در امتداد مجرای سیستیک قرار می‌گیرد.

ـ قیف (Infundibulum) برخی از نویسندگان قیف را نیز بخش دیگری از کیسه‌ی صفرا می‌دانند و آن، بخش کیسه

مانند کوچکی است که بین تنه و گردن واقع شده و به موازات مجرای سیستیک قرار دارد.

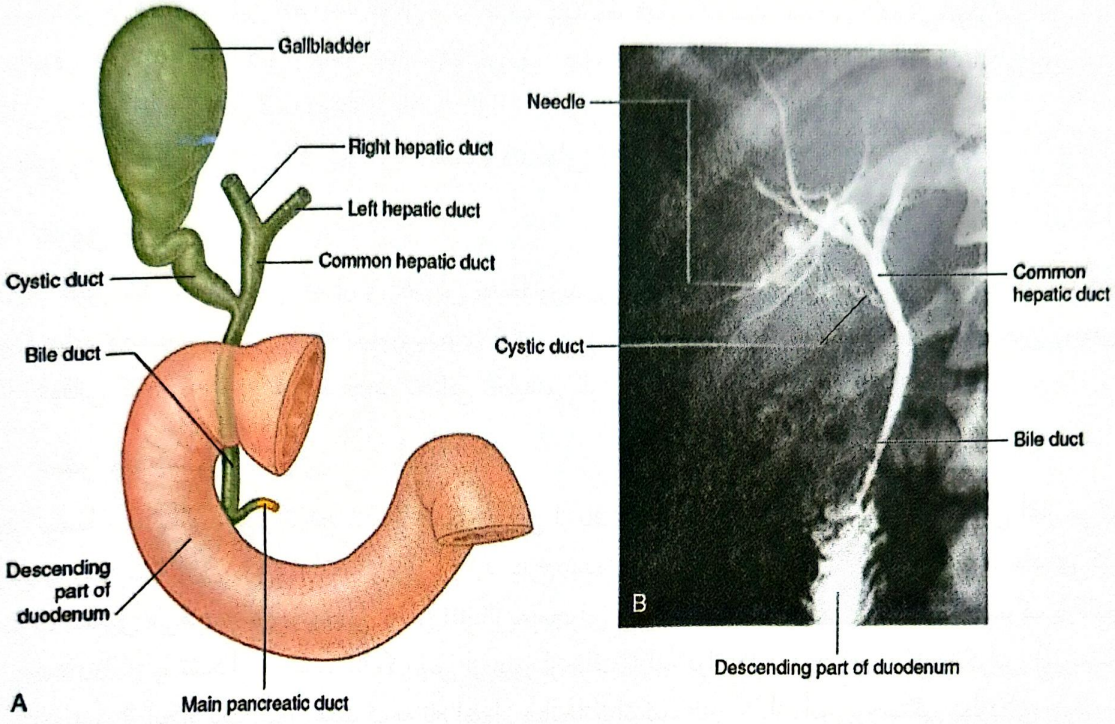

شکل ۲۲-۷. کیسه صفرا، مجاری کبدی و نحوه‌ی تخلیه مجرای صفراوی مشترک

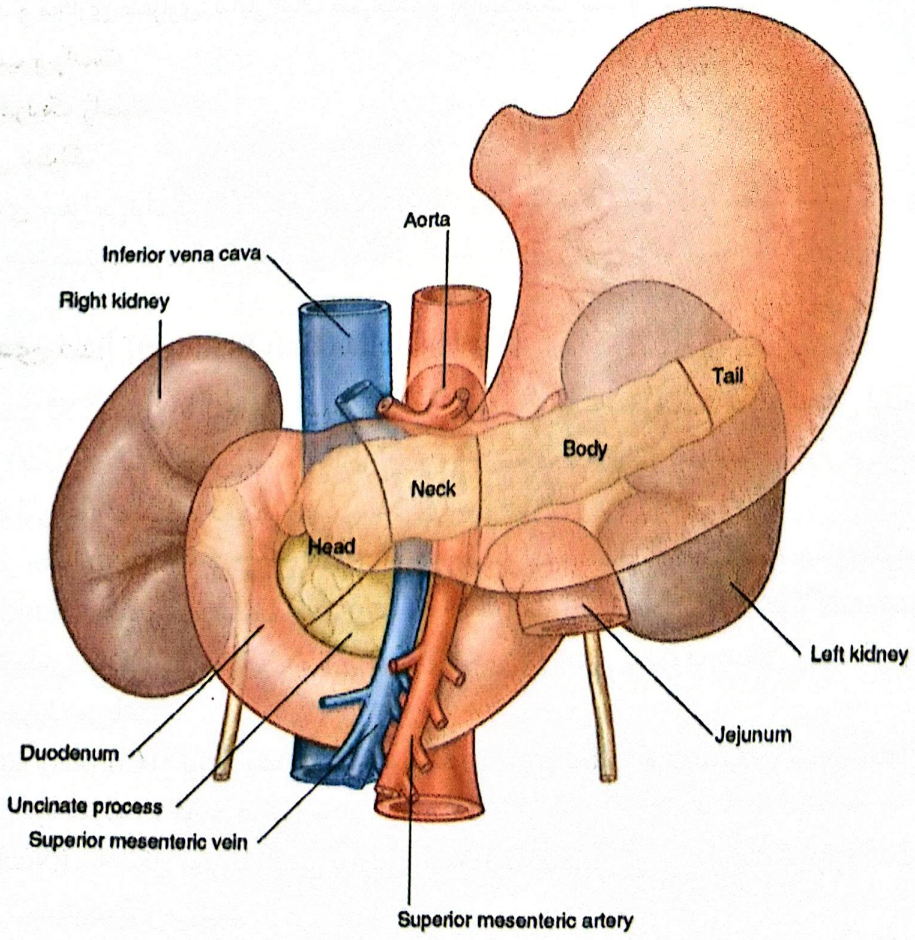

شکل ۲۳-۷. پانکراس

❖ مجرای سیستیک (Cystic duct)

مجرایی است به طول ۴-۳ cm که از گردن کیسه آغاز و با یک زاویه‌ی حاده به مجرای مشترک کبدی پیوسته و مجرای کلدوک را می‌سازند.

❖ سنگ‌های صفراوی (Gall Stones)

معمولاً سنگ‌های صفراوی در کیسه‌ی صفرا تشکیل می‌شوند ولی احتمال هم داردکه مجاری صفراوی را نیز اشغال کنند. ترکیب این سنگ‌ها عبارتند از: کلسترول، کربنات کلسیم و بیلی روبینات کلسیم.
عوامل مستعدکننده تشکیل سنگ متعدد است از جمله: توقف غیرطبیعی صفرا که به علت انسداد ایجاد می‌شود و نیز ترکیب غیر طبیعی صفرا (افزایش املاح صفراوی و کلسترول).

❖ لوزالمعده (Pancreas)

یکی از غدد ضمیمه‌ی دستگاه گوارشی که هورمون‌ها و آنزیم‌های گوارشی را ترشح می‌کند. غده‌ای است به صورت کم و بیش افقی بر روی جدار خلفی شکم که در حد مهره‌های L2,L1 قرار دارد. طول آن ۲۰cm ـ ۱۵، عرض آن تقریباً ۳cm، ضخامت آن ۲ cm وزن آن حدود ۹۰ گرم است. پانکراس از سطح داخلی بخش دوم دوازدهه تا نزدیک ناف طحال امتداد دارد. در تمام این مسیر در خلف صفاق و در جلوی اولین و دومین مهره‌ی کمری قرار دارد. پانکراس شامل ۴ قسمت است که از طرف دوازدهه به طرف طحال عبارتند از: *سر، گردن، تنه و دم.*

◄ سر (Head)

در تقعر دوازدهه قرار گرفته و در قسمت تحتانی داخلی آن زائده‌ای به نام زائده چنگکی (uncinate.p) قرار دارد. در جلوی این زائده عروق مزانتریک فوقانی قرار دارند.

◄ گردن (Neck)

منطقه‌ی باریکی است که بین سر و تنه قرار داشته و در خلف آن از اتصال وریدهای طحالی و مزانتریک فوقانی ورید باب (پورت) تشکیل می‌گردد.

◄ تنه (Trunk)

طویل‌ترین بخش غده بوده و از گردن تا دم امتداد دارد. سطح قدامی آن با واسطه‌ی حفره‌ی صفاقی کوچک با معده مجاورت داشته و سطح خلفی آن با آئورت، کلیه و غده‌ی فوق کلیه‌ی چپ به کنار قدامی تنه مزوکولون عرضی می‌چسبد.

◄ دم (Tail)

انتهای چپ و باریک شده‌ی پانکراس است که با ناف طحال مجاورت دارد.

◄ مجاری پانکراس

ترشحات برون‌ریز پانکراس توسط دو مجرای پانکراتیک به بخش دوم دئودنوم تخلیه می‌شود. مجرای پانکراتیک اصلی (ویرسونگ) طول پانکراس را طی کرده و همراه با مجرای صفراوی مشترک پس از تشکیل آمپول واتر به دوازدهه بخش دوم تخلیه می‌گردد. مجرای پانکراتیک فرعی (سانتورینی) بالاتر از آمپول واتر به درون بخش دوم دوازدهه تخلیه می‌گردند (شکل ۱۱-۷).

فصل هشتم

دستگاه تنفس (Respiratory system)

دستگاه تنفس را به ۲ بخش اصلی تقسیم می‌کنند:

۱- بخش هدایتی (Conducting) شامل حفره‌ی بینی، حلق بینی، حنجره. نای، برونش‌ها، برونشیول‌ها و برونشیول‌های انتهایی است.

۲ـ بخش تنفسی (Respiratory) شامل برونشیول‌های تنفسی.مجاری آلوئولار و آلوئول‌ها می‌باشد.

❖ بینی (Nose)

اولین قسمت راه تنفسی است. از جلو توسط سوراخ‌های قدامی بینی به خارج و از عقب توسط سوراخ‌های خلفی (Choana) به حلق راه دارد. بینی را به دو بخش بینی خارجی و حفره بینی تقسیم می‌کنند.

❖ بینی خارجی (Ext Nose)

بخش قابل رویت بینی که تقریباً هرمی شکل می‌باشد و از دو بخش استخوانی و غضروفی تشکیل شده است. برای آن دو سطح طرفی، یک قاعده و یک رأس در نظر گرفته می‌شود.

رأس (Apex) ؛ بالا قرار داشته ودر مجاورت بریدگی بینی استخوان پیشانی می‌باشد.

قاعده (Base) ؛ در پایین قرار داشته و در جلو به نوک بینی (Tip) ختم می‌شود و دارای دو سوراخ به نام سوراخهای قدامی بینی (Nostril) است که حفره‌ی بینی را به محیط خارج ارتباط می‌دهد.

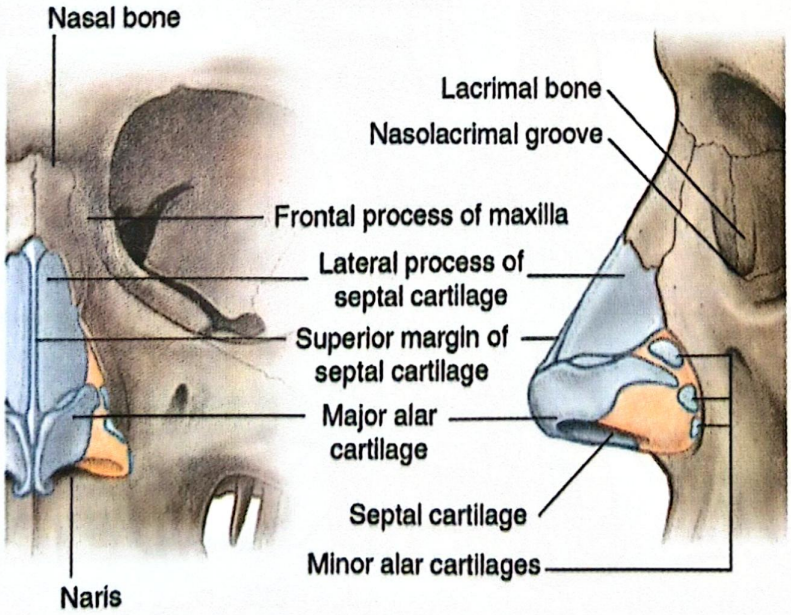

شکل ۱-۸ . بینی خارجی

سطوح طرفی (Lat surfaces) ؛ مثلثی شکل بوده و در خط وسط به یکدیگر متصل می‌شوند و قسمتی را به نام پشت بینی (Dorsum nasi) می‌سازند.

ساختمان بینی خارجی

۱ـ پوست ۲ـ عضلات ۳ـ استخوان‌ها ۴ـ غضروف‌ها

غضروف‌های بینی شامل غضروفهای طرفی، پره‌ای بزرگ پره‌ای کوچک و دیواره‌ای می‌باشند.

◄ عروق و اعصاب بینی خارجی

الف) شریان‌ها:

۱ـ شریان صورتی (Facial.A) ۲ـ شریان چشمی (Ophtalmic.A) ۳ـ شریان فک فوقانی (Maxillary.A)

ب) وریدها:

همنام و همراه شریان‌ها بوده و به وریدهای صورتی و چشمی تخلیه می‌گردند.

ج) اعصاب حسی:

۱ـ عصب چشمی ۲ـ عصب فک فوقانی

د) عصب حرکتی:

عصب زوج ۷ مغزی (عصب صورتی) عصب دهی عضلات بینی را بر عهده دارد.

❖ حفره بینی (Nasal Cavity)

این حفره توسط سپتوم بینی به دو نیمه‌ی راست و چپ تقسیم می‌گردد. هر نیمه دارای ۲ دیواره‌ی داخلی و خارجی، یک سقف و یک کف می‌باشد.

جدار داخلی یا سپتوم بینی: از ستیغ اسفنوئید، صفحه‌ی عمودی استخوان اتموئید، خار بینی استخوان فرونتال، استخوان خیش و غضروف دیواره‌ای تشکیل می‌گردد.

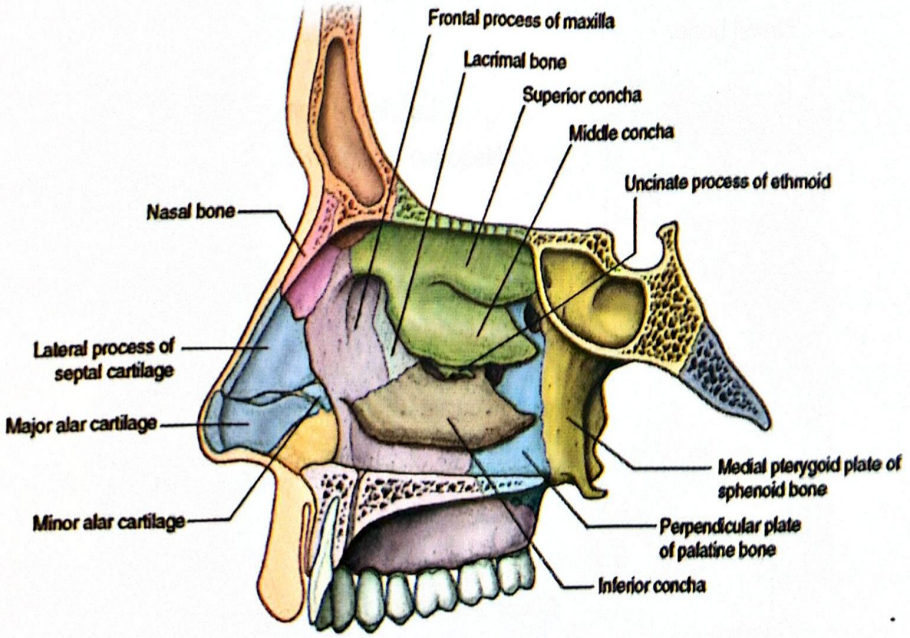

شکل ۲-۸ . دیواره خارجی حفره بینی (استخوان‌های تشکیل دهنده)

جدار خارجی: سطح داخلی تنه‌ی ماگزیلا، صفحه‌ی عمودی پالاتین، بال داخلی زائده رجلی، زائده پیشانی ماگزیلا، استخوان لاکریمال و سطح داخلی توده‌ی طرفی اتموئید.

سقف: در بخش میانی افقی و در قسمت‌های قدامی و خلفی شیب‌دار می‌باشد و از جلو به عقب از: خار بینی فرونتال، استخوان‌های بینی، سطح تحتانی صفحه‌ی غربالی اتموئید و قسمتی از سطح تحتانی تنه‌ی اسفنوئید تشکیل می‌گردد.

کف: مقعر بوده و ۳/۴ قدامی آن از زائده کامی ماگزیلا و ۱/۴ خلفی آن از زائده افقی پالاتین تشکیل می‌گردد.

در دیواره‌ی خارجی حفرات بینی ۳ شاخک فوقانی، میانی و تحتانی قرار دارند. فضایی از حفرات بینی که در زیر شاخک‌ها قرار دارد، مجرا (Meatus) نامیده می‌شود. شاخک فوقانی و میانی بخشی از استخوان اتموئید بوده و شاخک تحتانی یک استخوان مجزا از استخوان‌های صورت است.

سینوس‌های اتموئیدال خلفی به مئاتوس فوقانی، سینوس‌های اتموئیدال قدامی، میانی، سینوس ماگزیلاری و سینوس پیشانی به مئاتوس میانی و مجرای اشکی بینی به مئاتوس تحتانی تخلیه می‌گردند.

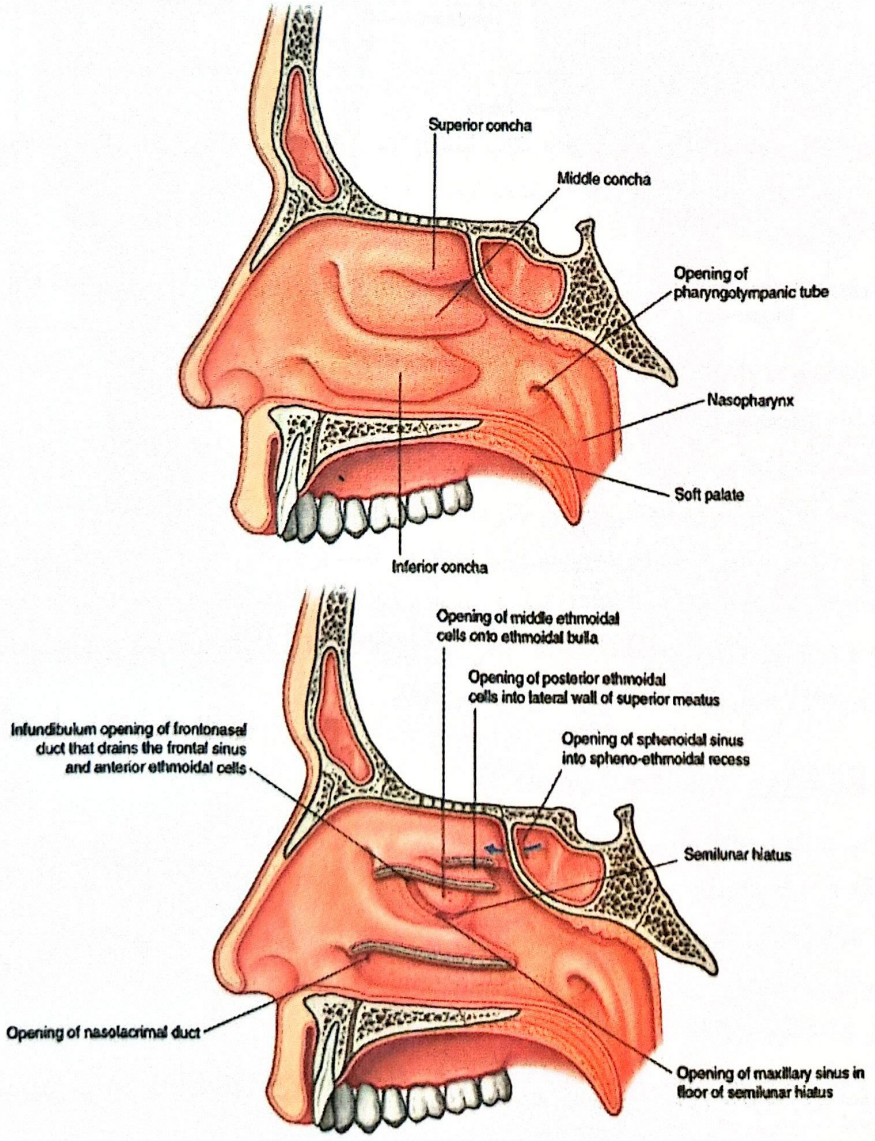

شکل ۳-۸ . دیواره خارجی بینی

تقسیم‌بندی حفرات بینی

هریک از حفرات بینی از قدام به خلف به ۳ ناحیه‌ی دهلیزی، بویایی و تنفسی تقسیم می‌گردد.

دهلیز بینی (Vestibule) ؛ فضای کوچکی که در داخل سوراخ‌های قدامی بینی قرار دارد و توسط پوست پوشیده شده و محتوی مو، غده چربی و غدد عرق می‌باشد.

ناحیه بویایی (Olfactory Region) ؛ حدود آن در خارج: شاخک فوقانی؛ در داخل: سپتوم بینی؛ در بالا: سقف حفره‌ی بینی. مخاط این ناحیه زردرنگ بوده و محتوی نورون‌های دو قطبی بویایی است.

ناحیه تنفسی (Respiratory) ؛ شامل بقیه‌ی قسمت‌های حفره‌ی بینی بوده و از بافت پوشش مطبق کاذب پوشیده شده است.

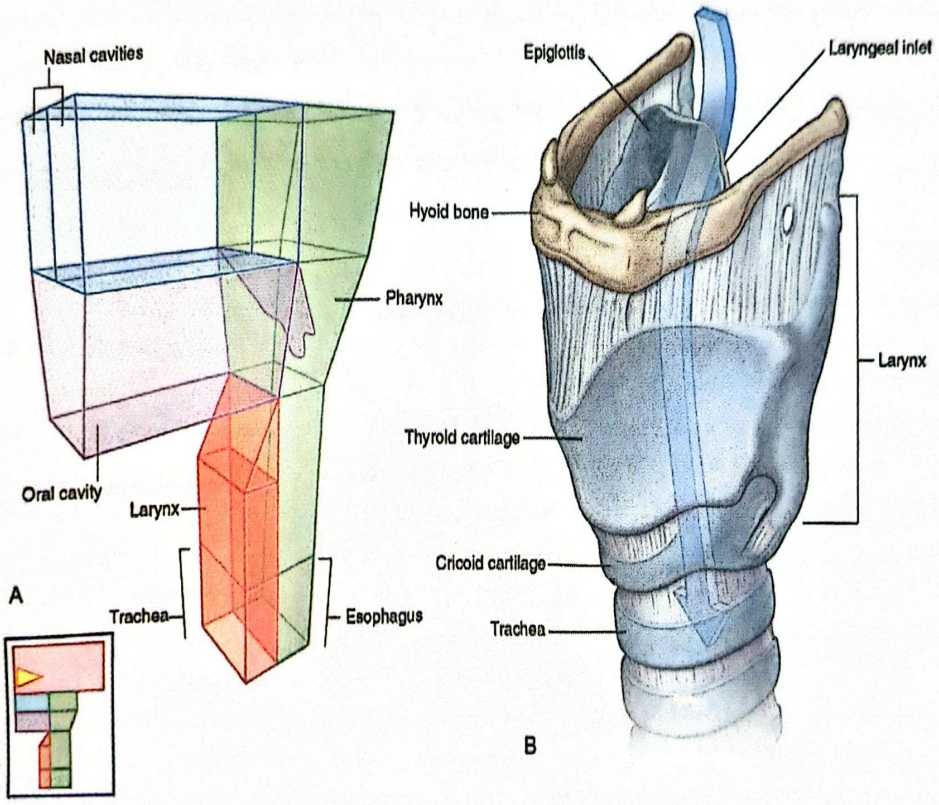

شکل ۴-۸ . نمای کلی غضروف‌های حنجره

❖ عروق و اعصاب حفرات بینی

الف) شریان‌ها

۱ـ شریان چشمی (Ophtalmic.A)

۲- شریان فک فوقانی (Mayillary.A)

۳ـ شریان صورتی (Facial.A)

ب) وریدها

وریدهای حفرات بینی در زیر مخاط یک شبکه وریدی بزرگ را ساخته که به وریدهای ماگزیلاری، صورتی و چشمی تخلیه می‌شوند.

ج) اعصاب

۱ـ حس عمومی: شاخه‌های بینی عصب فک فوقانی، عصب بینی خارجی، عصب اتموئیدال قدامی

۲ـ حس بویایی: زوج اول مغزی

❖ حنجره (Larynx)

یک جعبه‌ی غضروفی است که در ناحیه‌ی قدامی میانی گردن، در عقب عضلات لامی و غده‌ی تیروئید و در محاذات مهره‌های گردنی C3 الی C6 قرار دارد. حنجره در اطفال و زنان کوچک‌تر بوده وکمی بالاتر قرار می‌گیرد. حنجره در بالا با حلق و در پایین با نای ارتباط دارد و ساختمان آن مشتمل بر غضروف‌ها، غشاها، رباط‌ها، مفاصل، عضلات، مخاط، عروق و اعصاب می‌باشد.

◄ غضروف‌های حنجره

غضروف‌های حنجره توسط رباط‌هایی به یکدیگر متصل شده و علاوه بر ایفای نقش حمایتی (حفظ یک راه هوایی باز، به مانند یک دریچه از ورود مواد بلع شده به نای جلوگیری می‌کنند) در تولید صوت جهت تکلم (Phonation) نیز نقش دارند.

حنجره دارای ۳ غضروف فرد (تیروئید، انگشتری و اپیگلوت) و ۳ غضروف زوج (هرمی، شاخی و میخی) می‌باشد.

❖ غضروف تیروئید (Thyroid Cartilage)

بزرگ‌ترین غضروف حنجره است، به شکل یک کتاب نیمه‌باز که به سمت خلف باز می‌گردد. این غضروف شامل دو صفحه‌ی چهارگوش به نام تیغه (Lamina) است. هر لامینا دارای ۲ سطح خارجی و داخلی و ۴ کنار (فوقانی، تحتانی، قدامی و خلفی) می‌باشد.

سطح خارجی: بر روی این سطح دو تکمه‌ی تیروئیدی فوقانی و تحتانی قرار دارند که توسط خط مایل به هم وصل می‌شوند.

سطح داخلی: صاف بوده و توسط مخاط حنجره پوشیده می‌شود.

کنار فوقانی: غشاء تیروهایوئید به آن متصل می‌گردد.

کنار تحتانی: غشاء کریکوتایروئید به آن متصل می‌گردد.

کنار خلفی: شاخک های فوقانی و تحتانی به این کنار متصل می‌گردند.

کنار قدامی: به یکدیگر متصل شده زاویه تیروئیدی را ایجاد می‌کنند. برجستگی این زاویه در جلو قرار داشته و به نام برآمدگی حنجره‌ای (Laryngeal Prominence) یا سیب‌آدم (Addam's Apple) موسوم است. زاویه تیروئیدی در مردان ۹۰ درجه و در زنان ۱۲۰ درجه است. کوچک بودن این زاویه در مردان سبب برجستگی بیشتر برآمدگی حنجره‌ای و طویل شدن چین‌های صوتی و در نتیجه بم شدن صدا می‌گردد.

❖ غضروف انگشتری (Cricoid Cartilage)

شبیه انگشتری است که در بالای اولین حلقه‌ی نای و در پایین غضروف تیروئید قرار دارد. دارای یک نگین یا لامینا در عقب و یک حلقه در جلو می‌باشد. بر روی سطح خارجی از حلقه‌ی غضروف انگشتری، در هر طرف یک رویه مفصلی وجود دارد که با شاخ تحتانی غضروف تیروئید مفصل می‌گردد. به کنار تحتانی حلقه، رباط کریکوتراکئال و به کنار فوقانی آن، غشاء کریکوتایروئید متصل می‌گردد. ارتفاع تیغه (Lamina) آن ۲ تا ۳ سانتیمتر بوده و دارای ۲ سطح قدامی و خلفی و دو کنار فوقانی و تحتانی می‌باشد.

کنار فوقانی: دارای دو رویه‌ی مفصلی است که با قاعده‌ی غضروف‌های هرمی مفصل می‌شوند.

کنار تحتانی: رباط انگشتری نایی به آن می‌چسبد.

❖ اپیگلوت (Epiglott)

غضروفی راکتی شکل است که انتهای فوقانی آن در بالا و در خلف قاعده‌ی زبان قرار داشته و انتهای تحتانی (دسته) توسط رباط (تیروئیدی اپیگلوتی) به قسمت فوقانی زاویه‌ی تیروئید متصل می‌گردد. غضروف اپیگلوت از بالا به پایین به

ترتیب در خلف قاعده‌ی زبان، استخوان لامی و غشاء تیروهایوئید قرار دارد.

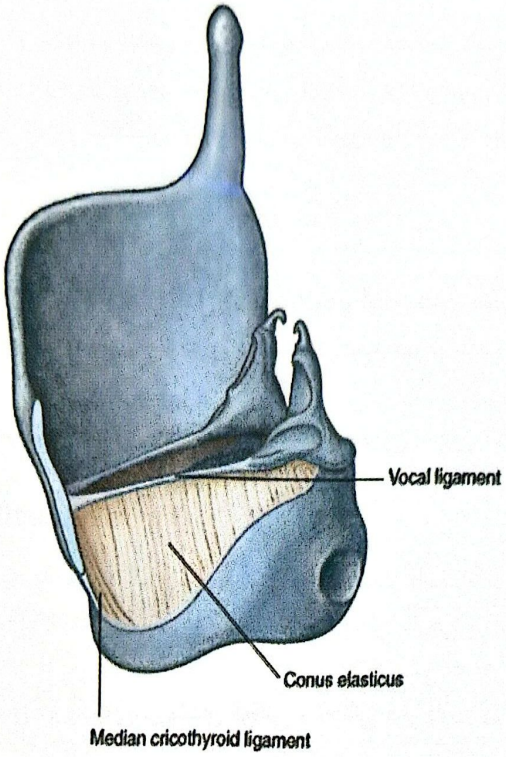

شکل ۵-۸. نمای طرفی غضروف انگشتری، هرمی و نحوه قرارگیری طنابهای صوتی

❖ غضروف هرمی (Arytenoid)

زوج بوده وبر روی کنار فوقانی نگین غضروف انگشتری قرار دارد. این غضروف دارای یک رأس، یک قاعده و سه سطح (قدامی خارجی، داخلی و خلفی) است (شکل ۵-۸).

بر روی سطح قدامی خارجی دو حفره‌ی مثلثی (فوقانی) و بیضی (تحتانی) قرار دارند.

قاعده با رویه‌ی مفصلی موجود بر روی کنار فوقانی نگین انگشتری مفصل می‌گردد ودارای سه زاویه‌ی خلفی، قدامی و خارجی است. (زاویه‌ی قدامی را زائده صوتی و زاویه‌ی خارجی را زائده عضلانی می‌نامند).

رأس با غضروف شاخی حنجره مفصل می‌گردد.

غضروف شاخی (Corniculate) زوج بوده و با رأس غضروف‌های هرمی مفصل می‌گردند.

غضروف‌های میخی (Cuneiform) زوج بوده و در ضخامت رباطهای هرمی اپیگلوتی قرار دارند.

◄ غشاءها و رباط‌های خارجی حنجره

۱- غشاءتیروئیدی لامی (Thyro Hyoid M.)

۲ـ رباط لامی اپیگلوتی (Hyo epiglottic L.)

۳ـ رباط تیرو اپیگلوتی (Thyro epiglottic L.)

۴ـ رباط انگشتری نایی (Crico Tracheal L.)

❖ غشاء داخلی حنجره

در زیرمخاط حنجره قرار داشته و در هر طرف توسط بخش میانی حفره‌ی حنجره به دو بخش فوقانی و تحتانی تقسیم می‌شود.

الف. قسمت فوقانی: در هر طرف به نام غشاء چهارگوش موسوم است که دارای ۲ کنار فوقانی و تحتانی است. کنار فوقانی، طناب هرمی اپیگلوتی نامیده می‌شود. کنار تحتانی، طناب دهلیزی یا صوتی کاذب نام دارد که در جلو به زاویه‌ی تیروئیدی و در عقب به حفره‌ی مثلثی غضروف هرمی متصل می‌گردد.

ـ شکاف بین دو طناب دهلیزی را شکاف دهلیزی می‌نامند.

ب. قسمت تحتانی: به نام غشاء کریکوتایروئید موسوم است.

ـ طناب صوتی حقیقی، در جلو به زاویه‌ی تیروئیدی و در عقب به زائده صوتی غضروف هرمی متصل می‌گردد (شکل ۵-۸).

ـ شکاف بین طناب‌های صوتی حقیقی را شکاف گلوت (Rima glottis) می‌نامند.

❖ عضلات حنجره (Muscles of Larynx)

به دو دسته‌ی داخلی و خارجی تقسیم می شوند. عضلات داخلی ، عضلاتی هستند که اتصالاتشان بر روی غضروف‌های حنجره می‌باشد. تمام این عضلات به جزء عضله‌ی هرمی عرضی زوج می‌باشند. عصب تمام عضلات به جزء عضله‌ی کریکوتیروئید از عصب راجعه حنجره‌ای است و عضله‌ی فوق (کریکوتیروئید) از عصب حنجره‌ای خارجی عصب می‌گیرد.

◄ عضلات داخلی حنجره و اعمال آن‌ها

۱ـ عضله‌ی انگشتری تیروئیدی (Crico Thyroid.M) : کشنده‌ی طناب‌های صوتی است و موجب بالارفتن ارتفاع صدا می‌گردد (شکل ۴-۸).

۲ـ عضله‌ی انگشتری هرمی خلفی (Poscrico. Arytenoid) : دورکننده طناب‌های صوتی از یکدیگر است و سبب گشاد شدن گلوت می‌گردد.

۳ـ عضله‌ی انگشتری هرمی طرفی (Lat.Crico.Arytenoid) : نزدیک‌کننده طناب‌های صوتی است و سبب تنگ شدن شکاف گلوت می‌گردد.

۴ـ عضله‌ی هرمی عرضی (Transvers Arytenoid.M) : نزدیک کننده طناب‌های صوتی است و سبب تنگ شدن شکاف گلوت می‌شود.

۵ ـ عضله‌ی تیروئیدی هرمی (Thyro . Arytenoid.M) : طناب‌های صوتی را شل و کوتاه می‌کند وسبب بم شدن صدا می‌گردد.

۶ ـ عضله‌ی هرمی مایل (Oblique. Arytenoid) : غضروف‌های هرمی را به هم نزدیک کرده و در نتیجه نزدیک‌کننده طناب‌های صوتی است.

۷ ـ عضله‌ی تیروئیدی هرمی مایل فوقانی (Sup. Obliqve.Arytenoid) : طناب‌های صوتی را شل و کوتاه می‌کند.

❖ فضای درونی حنجره (Cavity of larynx)

از مدخل حنجره تا کنار تحتانی غضروف انگشتری ادامه دارد و توسط چین‌های صوتی کاذب و حقیقی به ۳ قسمت فوقانی (دهلیز)، میانی (بطن) و تحتانی (بخش تحت گلوتی) تقسیم می‌شود (شکل ۷-۸).

◄ دهلیز (Vestibule)

در بالای گلوت قرار دارد و در طرفین به چین‌های هرمی اپیگلوتی، در بالا به مدخل حنجره، در پایین به چین‌های صوتی کاذب، درجلو به سطح خلفی اپیگلوت و در عقب به مخاطی که دو غضروف هرمی را به هم متصل می‌کند محدود است.

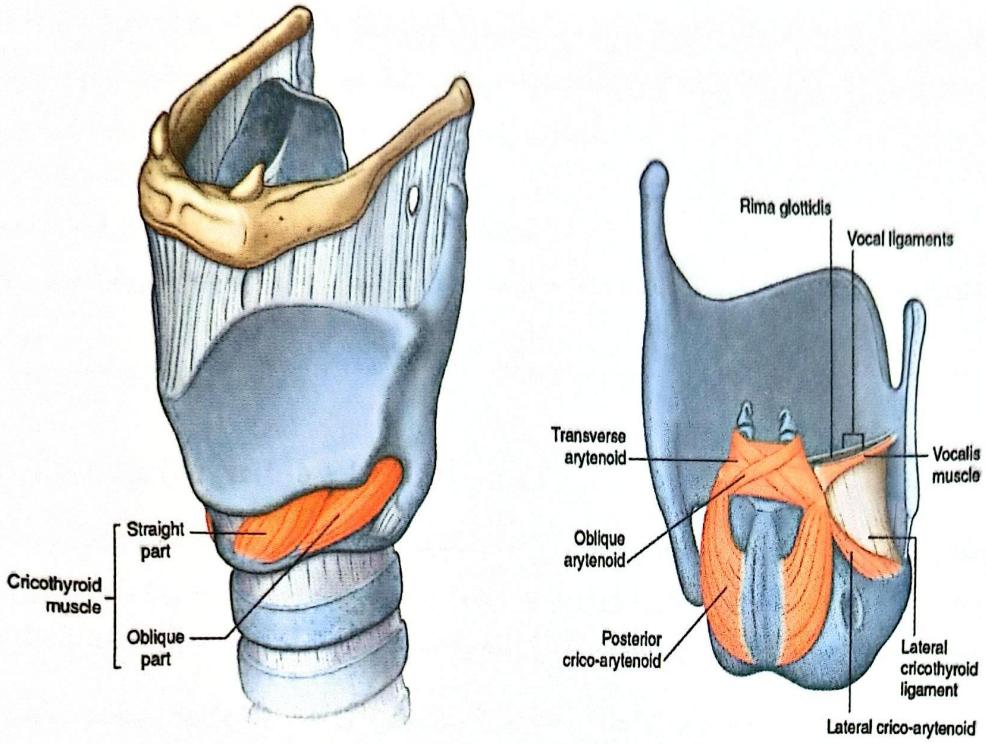

شکل ۶-۸. عضلات داخلی حنجره

◄ مدخل حنجره (Inlet)

حلق را به حفره‌ی حنجره وصل می‌نماید و در عقب توسط غشاء مخاطی بین غضروف‌های هرمی، در جلو توسط انتهای فوقانی اپیگلوت و در طرفین توسط چین‌های هرمی اپیگلوتی محدود شده است.

◄ بطن حنجره (Ventricle)

کوچک‌ترین و باریک‌ترین بخش حفره‌ی حنجره است و بین چین‌های صوتی حقیقی در پایین و چین‌های صوتی کاذب در بالا قرار دارد. بخش تحت گلوتی (Infra glotic part) از چین‌های صوتی حقیقی تا کنار تحتانی غضروف انگشتری ادامه دارد.

◄ عروق و اعصاب حنجره

شریان‌ها: شاخه‌های حنجره‌ای شریان‌های تیروئیدی فوقانی و تحتانی

وریدها: همراه و هم نام شرایین می‌باشند.

اعصاب حسی: حنجره‌ای داخلی و راجعه حنجره‌ای

اعصاب حرکتی: حنجره‌ای خارجی و راجعه حنجره‌ای

عصب حنجره‌ای خارجی تنها به یک عضله‌ی حنجره به نام تیروئیدی انگشتری عصب می‌دهد و سایر عضلات حنجره‌ای از عصب راجعه‌ی حنجره‌ای عصب‌گیری می‌کنند.

❖ نای (Trachea)

لوله‌ای است به طول ۱۲cm و قطر تقریبی ۲Cm که از قاعده‌ی حنجره آغاز (غضروف انگشتری) و تا محاذات دیسک بین T4-T5 امتداد می‌یابد. نای از مخاط تنفسی معمولی پوشیده شده است و شامل ۱۶تا۲۰ حلقه‌ی غضروف C شکل است که به باز بودن مجرای نای کمک می‌نمایند. انتهای باز حلقه‌های C شکل در سطح خلفی نای قرار دارند. یک رباط

فیبروالاستیک و دسته‌ای عضله‌ی صاف به غضروف چسبیده و انتهای باز غضروف‌های C شکل را به هم متصل می‌کنند. رباط مذکور از زیاد باز شدن مجرا جلوگیری می‌کند. در حالی که عضلات تنظیم قطر مجرا را بر عهده دارند. آخرین غضروف نای، تشکیل یک لبه‌ی برآمده‌ی قدامی خلفی می‌دهد به نام کارینا (Carina) که مابین دهانه‌ی ورودی برونکوس‌های اصلی قرار می‌گیرند.

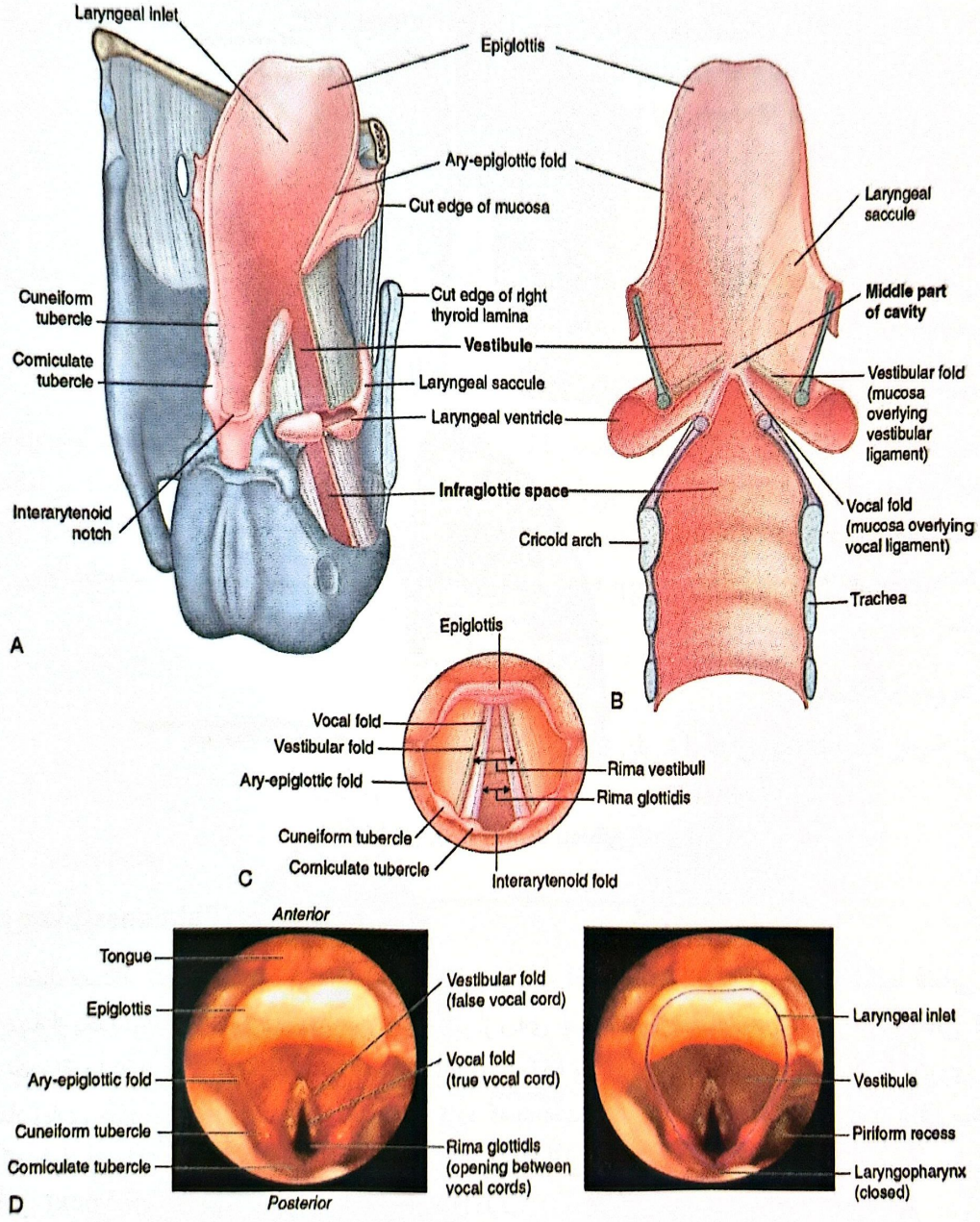

شکل ۷-۸. فضای داخلی حنجره

❖ برونکوس‌های اصلی (Main Bronchus)

نای در محاذات دیسک بین T4-T5 به دو نایژه (برونکوس) اصلی راست و چپ تقسیم می‌گردد. برونکوس اصلی هر طرف با تمام شاخه‌های داخل ریوی که از آن منشعب می‌شود، مجموعاً تشکیل درخت برونشی را می‌دهند. برونکوس اصلی چپ با مسیری تقریباً افقی و قطری کمتر، طول بیشتری دارد (۵Cm-۴). در صورتی که برونکوس اصلی راست تقریباً در امتداد محور نای قرار داشته قطورتر و کوتاه‌تر (۵/۵-۲/۳) از برونکوس اصلی چپ است.

به دلیل این که برونکوس اصلی راست تقریباً در محور نای قرار دارد و قطر بیشتری نسبت به برونکوس اصلی چپ دارد اغلب اجسام خارجی اگر وارد نای گردند. نهایتاً به برونکوس اصلی راست می‌رسند. از این رو عفونت‌های ریه راست به مراتب شایع‌ترند.

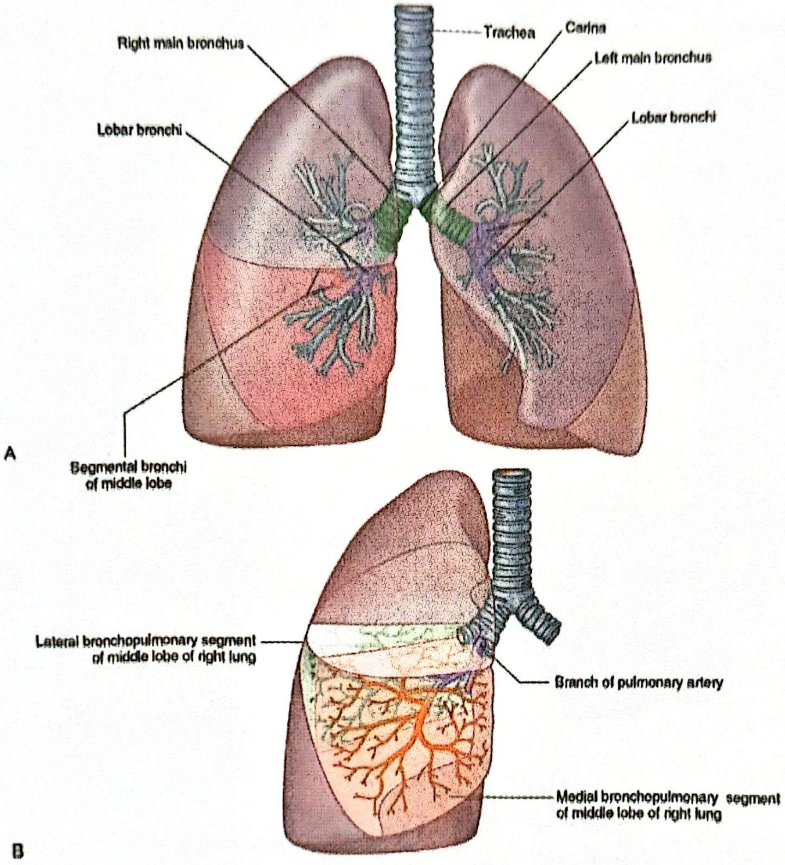

شکل ۸-۸ . درخت برونشی

❖ ریه‌ها [Lungs (Pulmones)]

ریه‌ها اعضاء دستگاه تنفسی هستند که قسمت‌های طرفی حفره‌ی قفسه سینه را اشغال می‌کنند و توسط فضایی به نام میان سینه از یگدیگر جدا می‌گردند. ریه‌ی راست حجیم‌تر از ریه‌ی چپ است و تقریباً ۶۲۵ گرم وزن دارد درحالی که وزن ریه‌ی چپ تقریباً ۵۷۵ گرم است. رنگ ریه‌ها دربچه‌ها صورتی رنگ ولی در بالغین خاکستری تیره است و بر روی سطوح آن تعداد زیادی خطوط تیره و لکه‌های سیاه رویت می‌گردد که به علت تنفس مواد کربنی است. هر ریه به شکل مخروطی است که طولاً آن را از وسط قطع کرده باشند، از این رو هر ریه شامل قسمت‌های زیر است:

۱ـ رأس (Apex): مدور بوده، بالاتر از دنده‌ی اول قرار دارد.

۲ـ قاعده‌ی [Base (سطح دیافراگمی)]: مقعر بوده و روی دیافراگم قرار دارد.

۳ـ سطوح (Surfaces): الف) سطح داخلی ب) سطح خارجی

سطح داخلی شامل یک قسمت قدامی یا میان‌سینه‌ای (Mediastinal) و یک قسمت خلفی یا مهره‌ای (Vertebral) است. بر روی قسمت میان سینه‌ای یک فرورفتگی وسیع و نسبتاً عمیق رویت می‌گردد که اثر قلبی نام دارد که به سبب اثر قلب بر روی ریه‌ها ایجاد شده است. در بالا و عقب این حفره یک فرورفتگی به نام ناف ریه (Hilum) قرار دارد که جایگاه عبور عناصر پایه‌ی ریوی است. پایه‌های ریوی، سطح داخلی ریه‌ها را به قلب و نای ارتباط می‌دهند و عناصر زیر از آن عبور می‌کنند:

برونکوس اصلی، شریان ریوی، دو ورید ریوی، شریانهای برونشی، وریدهای برونشی، اعصاب شبکه‌ی ریوی، عروق لنفاوی و عقده‌های لنفاوی.

سطح خارجی سطح دنده‌ای نام داشته، محدب است و بر روی آن آثار دنده‌ها به صورت ناودان‌هایی رویت می‌شوند. بر روی سطح خارجی ریه‌ی راست، دو شیار عمیق یکی به نام شیار مایل (Oblique.Fissure) و دیگری به نام شیار افقی (Horizontal Fissure) وجود دارد. این دو شیار ریه‌ی راست را به ۳ لوب فوقانی، میانی و تحتانی تقسیم می‌کنند. بر روی سطح خارجی ریه‌ی چپ فقط یک شیار مایل وجود دارد که آن را به لب فوقانی و تحتانی تقسیم می‌کند.

شیار افقی از وسط شیار مایل شروع شده تا کنار قدامی ریه ادامه داشته و جهت آن با جهت دنده‌ی چهارم یکی است.

کنارهای ریه (Borders) : Ant, Post, Inf

بریدگی قلبی (Cardiac Notch) : در کنار قدامی ریه چپ یک بریدگی دیده می‌شود به نام بریدگی قلبی، بخشی از لب فوقانی ریه چپ را که در پایین این بریدگی قرار دارد زبانه (Lingula) گویند.

◄ ساختمان ریه‌ها

از تقسیم برونکوس‌های اصلی، برنکوس‌های ثانویه یا لوبی ایجاد می‌گردند، هر برنکوس لوبی به یک لوب ریوی وارد می‌گردد. برنکوس‌های لوبی نیز تقسیم شده، برونکوس‌های کوچک‌تر قطعه‌ای (Segmental) را ایجاد می‌نمایند. این تقسیمات ادامه می‌یابد تا جایی که جدار برنکوس‌ها فاقد غضروف می‌گردند، از این به بعد آن‌ها را نایژک یا برونکیول می‌نامند. برونکیول‌ها به برنکیول‌های انتهایی، تنفسی، مجرای هوایی، دهلیز، کیسه‌ی هوایی و سرانجام آلوئول تقسیم می‌شوند.

◄ عروق و اعصاب ریه

شریان: شریان تغذیه‌کننده‌ی ریه‌ها را شریان برنشی (Bronchial.A) می‌نامند.

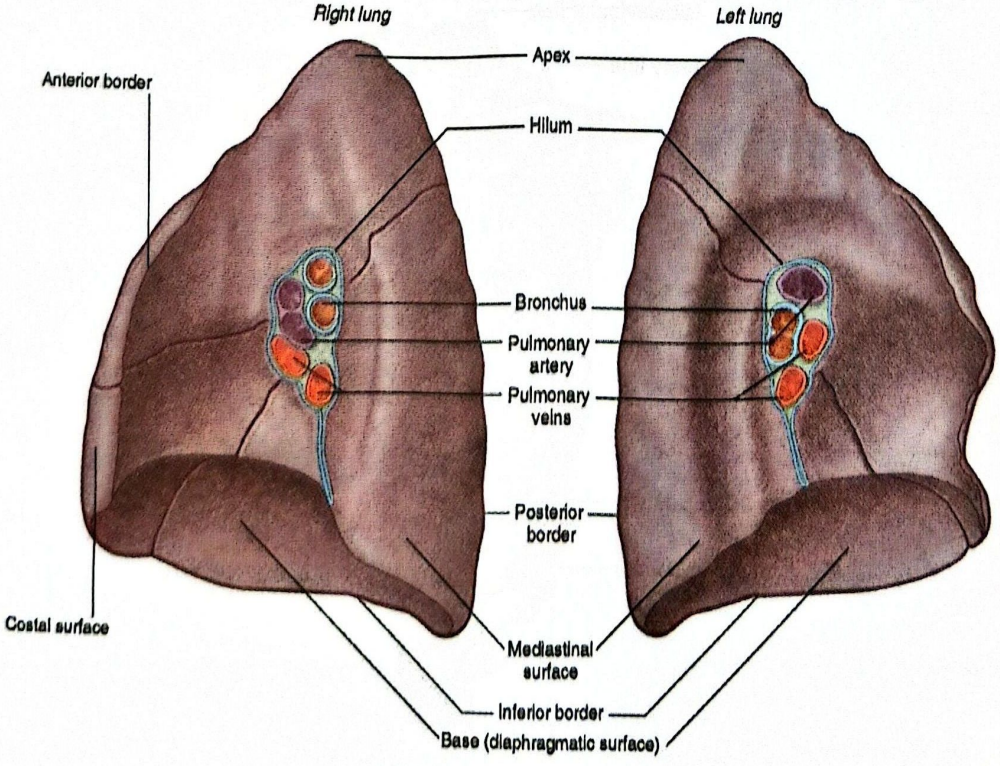

شکل ۹-۸ . سطح داخلی ریه‌ها

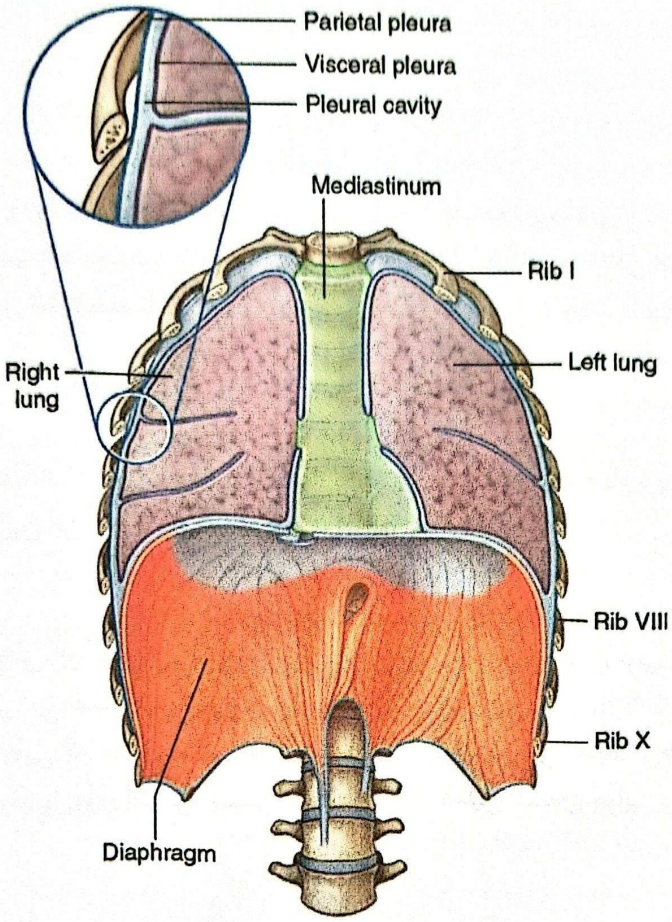

شکل ۱۰-۸ . حفره جنب

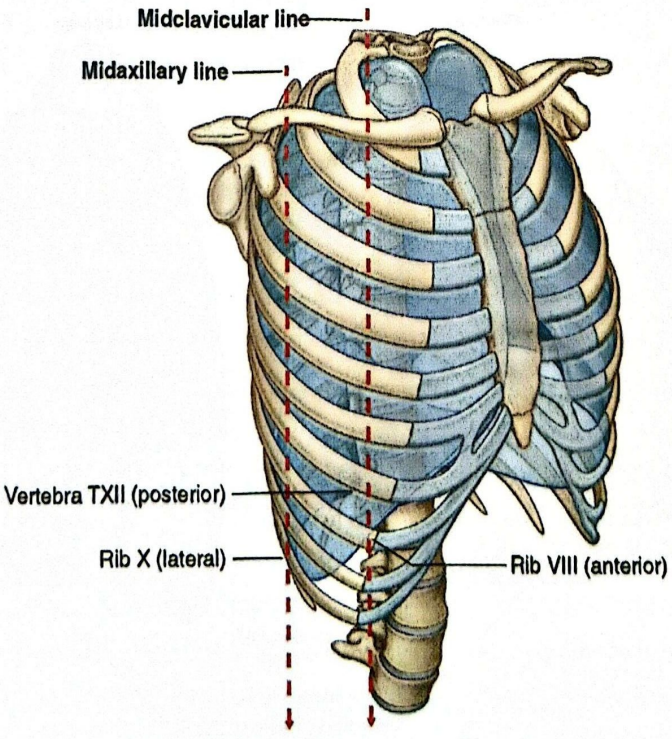

شکل ۱۱-۸ . جنب جداری و انعطاف‌های آن

اعصاب ریه‌ها: ریه‌ها توسط اعصاب سمپاتیک و پاراسمپاتیک که از شبکه‌ی ریوی منشعب می‌گردند، عصب‌دهی می‌شوند.

◄ پرده‌ی جنب (Pleura)

هریک از ریه‌ها توسط کیسه‌ی سروزی به نام پرده‌ی جنب پوشیده می‌شود. این پرده از ۲ لایه‌ی احشایی و جداری تشکیل شده است. بخشی از پلورا که مستقیماً بر روی ریه چسبیده است را پلورای احشایی و بخش دیگر را که شامل چهار بخش دنده‌ای، گردنی، میان سینه‌ای و دیافراگمی است را پلواری جداری می‌نامند.

❖ حفره‌ی جنب (Pleural Cavity)

بین دو لایه‌ی جنب احشایی و جداری، فضایی شکاف مانند به نام فضای جنب وجود دارد که حاوی مقدار اندکی مایع جنب می‌باشد و موجب لغزیدن دو لایه جنب بر روی یکدیگر می‌گردد.

❖ سینوس‌ها یا بن‌بست‌های پلورال (Recess)

محلی که پلورای جداری از یک ناحیه تغییر مسیر می‌دهد تا در امتداد ناحیه‌ی دیگر قرار گیرد بن‌بست یا رسسوس نامیده می‌شود. این بن‌بست‌ها عبارتند از :

۱ـ بن‌بست کوستودیافراگماتیک

۲ـ بن‌بست کوستومدیاسیتنال قدامی و خلفی

❖ عصب‌گیری پرده‌ی جنب

◄ اعصاب پلورای جداری

بخش دنده‌ای و محیطی پلورای دیافراگمی توسط اعصاب بین دنده ای و بخش میان سینه‌ای ومرکزی پلورای دیافراگمی توسط عصب فرنیک عصب دار می‌شوند. پلورای جداری نسبت به درد حساس است و درد موضعی قابل درکی ایجاد می‌نماید.

فصل نهم

دستگاه ادراری (Urinary system)

دستگاه ادراری شامل کلیه (Kidney) ، حالب (ureter) ، مثانه (Bladder) و پشابراه (Urethra) می‌باشد. این دستگاه با تولید ادرار که از طریق آن محصولات زائد متابولیک بدن دفع می‌گردند، در حفظ هوموستاز بدن (Homeostasis) شرکت دارد. کلیه‌ها در حفظ توازن مایعات و الکترولیت‌های بدن شرکت داشته و محل تولید هورمون‌های مهمی نظیر رنین (Renin) و اریتروپویتین (Eythropoeitin) نیز می‌باشد.

❖ کلیه [Kindey (Ren)]

یک زوج ارگان تراوشی لوبیایی شکل خلف صفاقی بوده که در طرفین ستون مهره‌ها قرار دارند. هرکلیه دارای دو سطح (قدامی، خلفی) و دو قطب (فوقانی، تحتانی) و دو کنار (داخلی و خارجی) می‌باشد.

اگرچه کلیه‌ها از نظر اندازه و شکل مشابه هستند اما کلیه‌ی چپ اندکی درازتر و باریک‌تر بوده و به خط وسط بدن نزدیک‌تر می‌باشد. هم‌چنین کلیه‌ی راست اندکی پایین‌تر از کلیه‌ی چپ قرار گرفته است، به طوری که سطح خلفی کلیه‌ی راست فقط با دنده‌ی ۱۲ مجاورت داشته در حالی که سطح خلفی کلیه‌ی چپ با دنده‌های ۱۲و۱۱ مجاورت دارد. هر کلیه ۱۱Cm طول، ۶Cm عرض و ۳Cm ضخامت دارد. محور طولی کلیه‌ها به سمت پایین و خارج قرار داشته به نحوی که قطب فوقانی آن‌ها نسبت به خط وسط بدن نزدیک‌تر است تا قطب تحتانی آن‌ها .

کنار خارجی کلیه‌ها محدب و کنار داخلی آن‌ها مقعر است. در بخش میانی از کنار داخلی یک فرورفتگی به نام ناف (Hilume) قرار دارد که از قدام به خلف عناصر پایه‌ی کلیوی از قبیل ورید کلیوی، شریان کلیوی و لگنچه از آن عبور می‌کنند.

نکته بالینی

در موارد استثنایی ممکن است دو کلیه توسط یکی از دو قطب خود (معمولاً قطبین تحتانی) به هم بچسبند و کلیه‌ی نعل اسبی شکل تشکیل دهند (Horse show kidney) . هر کلیه به ۵ قطعه یا Segment تقسیم می‌گردد، بنابراین انسان می‌تواند با قسمتی (۱/۵) از یک کلیه نیز به راحتی ادامه‌ی حیات دهد.

◄ مجاورات کلیه‌ها

مجاورات سطحی خلفی هر دو کلیه عبارتند از: دیافراگم، عضلات کمری بزرگ (Psoase major) ، مربع کمری و عرضی شکم و نیز اعصاب زیردنده‌ای، ایلیواینگوینال و ایلیوهایپوگاستریک (شاخه عصب L_1)

مجاورات سطحی قدامی کلیه‌ی راست عبارتند از: غده‌ی فوق کلیه راست، کبد، بخش دوم دوازدهه، قوس‌های روده‌ی باریک و خم کولیک راست.

مجاورت سطح قدامی کلیه‌ی چپ عبارتند از: غده‌ی فوق کلیوی چپ، طحال. معده، خم کولیک چپ، کولون نزولی، قوس‌های روده‌ی باریک.

کنار داخلی هر کلیه در بالای ناف کلیه با غده‌ی فوق کلیوی و در پایین ناف با حالب مجاورت دارد.

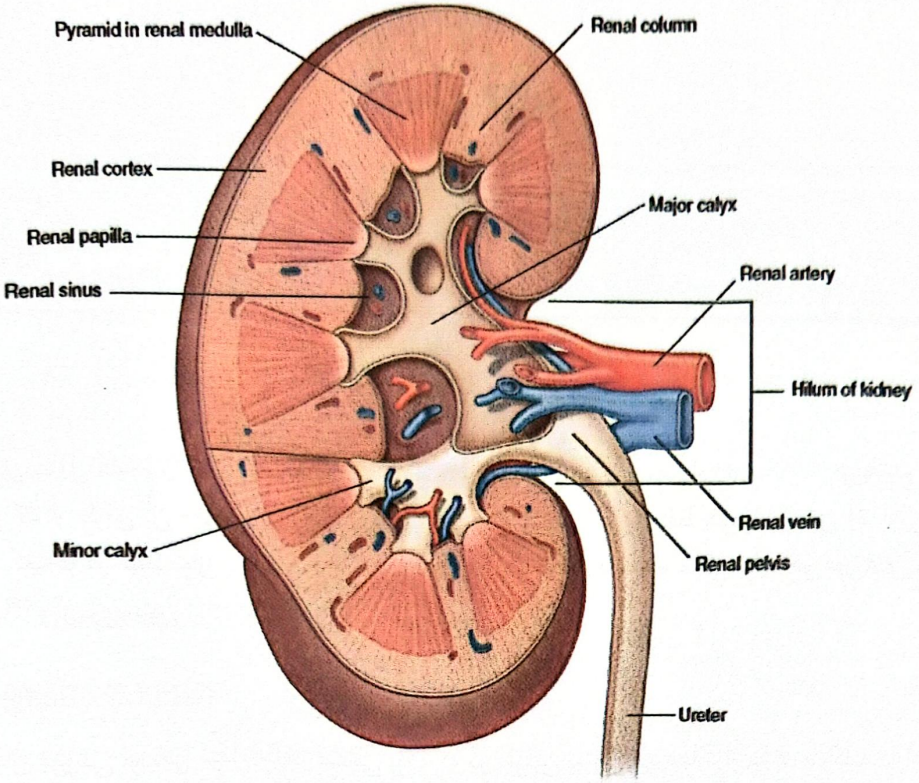

شکل ۱-۹. ساختمان داخلی کلیه

❖ ساختمان کلیه‌ها (Structure of the Kidneys)

در یک مقطع کرونال از کلیه ۳ بخش قابل رویت است:

۱ـ قشر (Cortex) ۲ـ مرکز (Medulla) ۳ـ سینوس (Sinus)

قشر کلیه: کورتکس تقریباً ۱۸ میلی‌متر ضخامت داشته، دانه دانه بوده و بخش محیطی کلیه را تشکیل می‌دهد. کورتکس شامل دو بخش است: **الف) لوبول‌های قشری ب) ستون‌های کلیوی**

مرکز کلیه: مدولا که تیره‌تر از کورتکس می‌باشد شامل ۸ تا ۱۲ هرم راه به نام هرم‌های کلیوی است. قاعده‌ی این هرم‌ها متوجه قشر و رأس آن‌ها متوجه سینوس کلیه است.

رئوس هرم‌های مدولا درون سینوس کلیه ایجاد برجستگی‌های کوچکی به نام پاپیلا (Renal Papilla) می‌نماید که در رأس هریک از آن‌ها تعدادی سوراخ ریز ذره‌بینی به نام منطقه‌ی غربالی (Area cribrosa) دیده می‌شود. بافت کورتکس پوشاننده‌ی هرم‌های کلیوی را لبول قشری می‌نامند. هر یک از هرم‌های کلیوی معمولاً از ۱۰ تا ۱۲ لوله‌ی گردآورنده‌ی بزرگ بنام مجاری بلینی (Bellini ducts) تشکیل شده است.

سینوس کلیه: ناف کلیه به یک حفره‌ی نسبتاً عمیق به نام سینوس کلیوی منتهی می‌گردد، سینوس توسط ادامه‌ی کپسول لیفی کلیه مفروش شده و عروق و لگنچه‌ی کلیوی کاملاً فضای آن را پر می‌کنند.

❖ لگنچه‌ی کلیوی (Renal Pelvis)

انتهای فوقانی متسع شده‌ی حالب است که در درون سینوس کلیه به دو یا سه شاخه‌ی بزرگ به نام کالیس بزرگ (Major calices) تقسیم می‌گردد. هریک از کالیس‌های بزرگ به نوبه‌ی خود به چندین کالیس کوچک (Minor Calices) تقسیم می‌شوند. تعداد کالیس‌های کوچک تقریباً ۱۳ ـ ۷ عدد است.

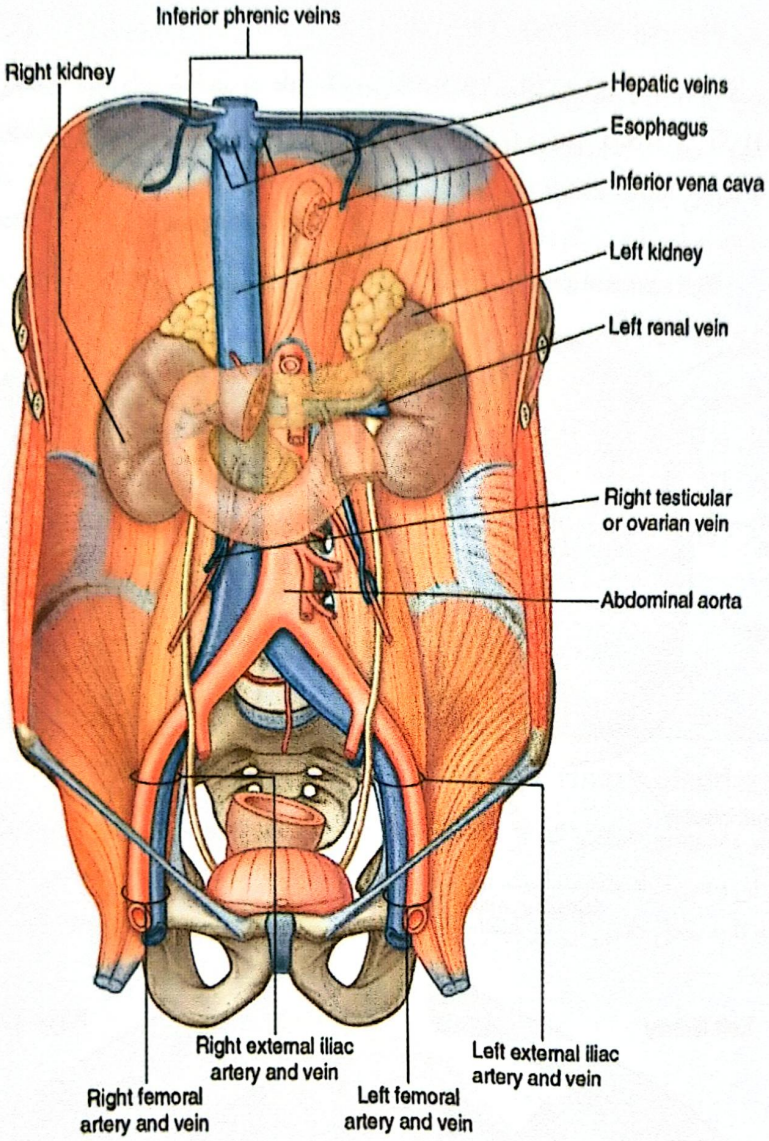

شکل ۲-۹. کلیه‌ها در دیواره خلفی شکم

خون‌گیری کلیه‌ها

شریان: شریان کلیوی در هر طرف یک عدد بوده که اندکی پایین‌تر از L1 از آئورت شکمی مبدأ می‌گیرند.
ورید: به ورید اجوف تحتانی تخلیه می‌گردند.

پوشش‌های کلیه (Coverings of the Kidney)

۱ـ کپسول لیفی (Fibrouse cap) : یک بافت متراکم است که به آسانی از کلیه جدا می‌گردد.
۲ـ چربی دور کلیوی (Peri Renal.Fat)
۳ـ فاسیای کلیه (Renal.Facia) : یک لایه‌ی غشایی متراکم است که علاوه بر کلیه، غدد فوق‌کلیه را هم در بر می‌گیرد. از این فاسیا، ورقه‌ای جدا می‌گردد که غده‌ی آدرنال و کلیه را از هم جدا کرده در نتیجه در جراحی‌ها به راحتی می‌توان آن‌ها را جدا کرد.
۴- چربی مجاور کلیوی (para renal fat) : در خلف کلیه‌ها در ناودان‌های کنار مهره‌ای، بالشتکی از چربی را می‌سازد. این لایه کلیه‌ها را در برابر ضربات محافظت می‌کند.

حالب (Ureter)

دو لوله‌ی عضلانی باریک، با دیواره‌ای ضخیم به طول تقریبی حدود ۲۵ سانتیمتر که ادرار را از کلیه به مثانه هدایت می‌کنند. حالب‌ها خلف صفاقی بوده، نیمی از آن‌ها درون شکم (حالب شکمی) و نیمی دیگر درون لگن (حالب لگنی) قرار گرفته است.

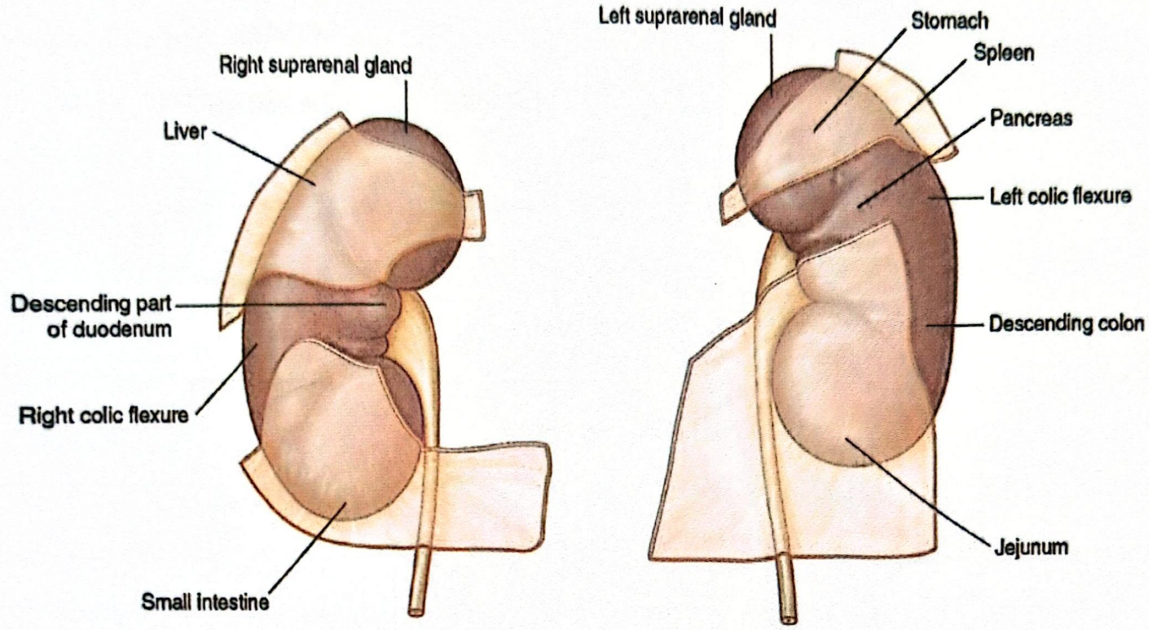

شکل ۳-۹. ساختمان‌های مجاور سطح قدامی کلیه‌ها

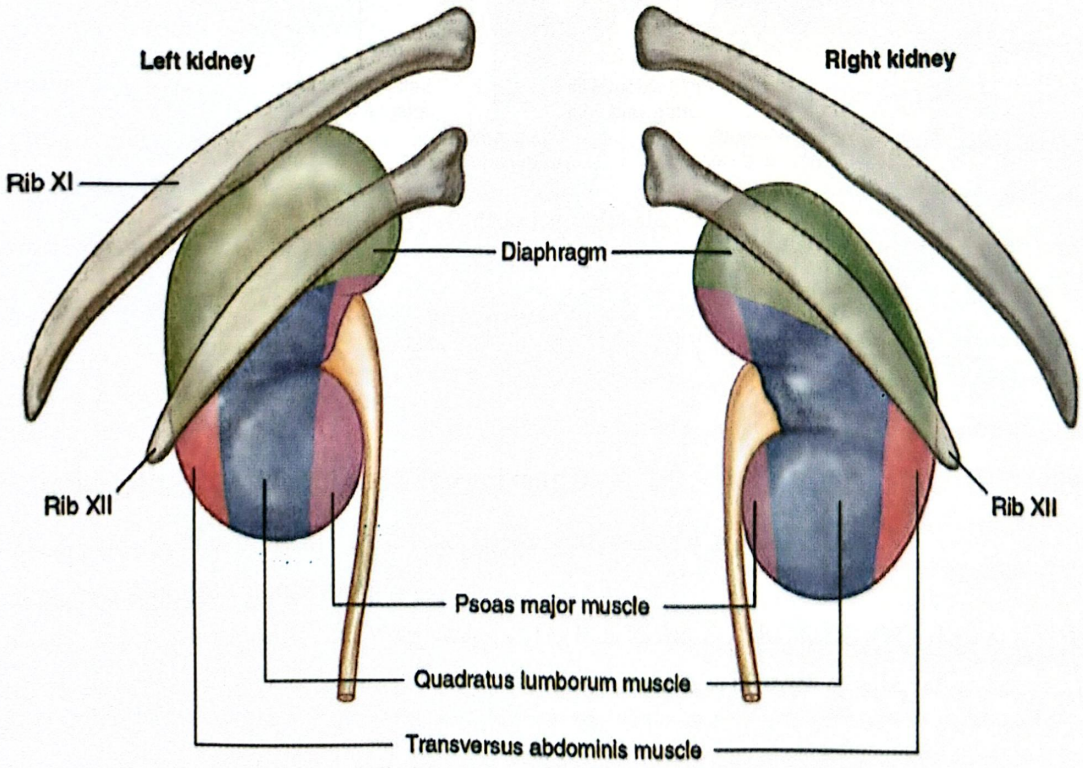

شکل ۴-۹. ساختمان‌های مجاور سطح خلفی کلیه‌ها

❖ مسیر حالب (Course of the ureter)

حالب درون سینوس کلیه تحت عنوان لگنچه کلیوی آغاز می‌گردد و پس از خروج از ناف کلیه در طول کنار داخلی کلیه پایین می‌آید. در طی مسیر حالب بر روی عضله‌ی پسواس ماژور قرار گرفته و پس از عبور از روی شریان ایلیاک خارجی در سمت راست و شریان ایلیاک مشترک در سمت چپ وارد لگن حقیقی می‌گردد. در نهایت حالب‌ها از زوایای خلفی خارجی قاعده‌ی مثانه به آن وارد می‌گردند.

❖ تنگی‌های طبیعی حالب

حالب‌ها به طور طبیعی در سه محل دچار تنگی می‌گردند:

۱ـ در محل اتصال به لگنچه

۲ـ دهانه‌ی ورودی لگن کوچک

۳ـ در طی عبور از جداره‌ی مثانه (تنگ‌ترین)

نکته بالینی

دردهای شدید ناشی از وجود سنگ در مسیر حالب سبب ایجاد اسپاسم در حالب می‌گردد که اصطلاحاً کولیک (Renal Colic) نامیده می‌شود.

◄ مثانه [Vesica Urinaria (Urinary bladder)]

کیسه‌ای با جدار ماهیچه‌ای ضخیم که در قسمت قدامی حفره‌ی لگنی قرار دارد. شکل و موقعیت مثانه براساس میزان ادرار موجود در آن و سن افراد متفاوت است. در نوزادان مثانه بالاتر قرار گرفته و موقعیت شکمی دارد و به تدریج با افزایش سن نزول یافته تا به محل دائمی آن در هنگام بلوغ برسد. درصورتی که مثانه در جای خود ثابت بماند، دارای سه سطح سه گوش است:

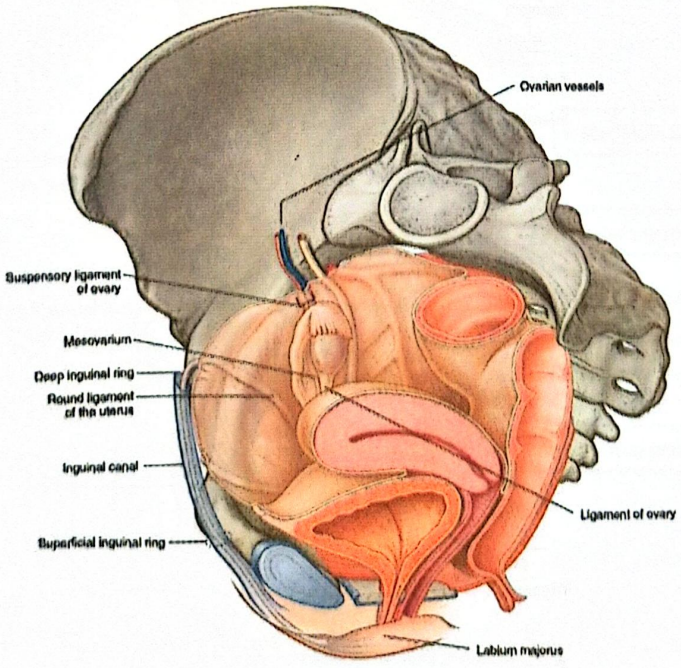

شکل ۵-۹. مثانه و احشای لگنی، مجاورت مثانه در خانم‌ها

۱ـ تحتانی طرفی راست
۲ـ تحتانی طرفی چپ
۳ـ فوقانی

در این حالت مثانه دارای یک رأس، قاعده و گردن می‌باشد.

قاعده‌ی مثانه همان سطح خلفی تحتانی است که حالب‌ها از زوایای خلفی خارجی آن وارد مثانه می‌گردند. در آقایان مجاور غدد منوی (Seminal vesicle) و رکتوم و در خانم ها با واسطه‌ی بن‌بست رحمی رکتومی (دوگلاس) با رکتوم مجاورت دارد.

رأس در جلو و بالای سمفیز پوبیس قرار دارد و توسط رباط نافی میانی به ناف متصل می‌گردد.

گردن ثابت‌ترین و پایین‌ترین بخش مثانه است که در مرد توسط غده‌ی پروستات و در زنان توسط فاسیای لگنی احاطه شده است، در رأس گردن سوراخ داخلی پیشابراه باز می‌گردد.

❖ نمای درونی مثانه

مثانه‌ی خالی به دلیل اتصال ضعیف مخاط به لایه‌ی عضلانی مثانه، مخاط شکل نامنظم و چین‌خورده‌ای دارد. اما مخاط پوشاننده‌ی قسمت تحتانی قاعده در ناحیه‌ی سه گوش یا تریگون (Trigonume) به علت اتصال محکم به لایه‌ی عضلانی کاملاً صاف رویت می‌گردد. رأس این تریگون به سمت پایین و قدام است. سوراخ پیشابراهی داخلی در رأس تریگون قرار دارد و حالب‌ها به زوایای خلفی خارجی تریگون باز می‌گردند. برجستگی کوچکی در تریگون دقیقاً در خلف سوراخ پیشابراهی دیده می‌شود که uvula نام دارد. این برجستگی ناشی از لوب میانی غده‌ی پروستات است.

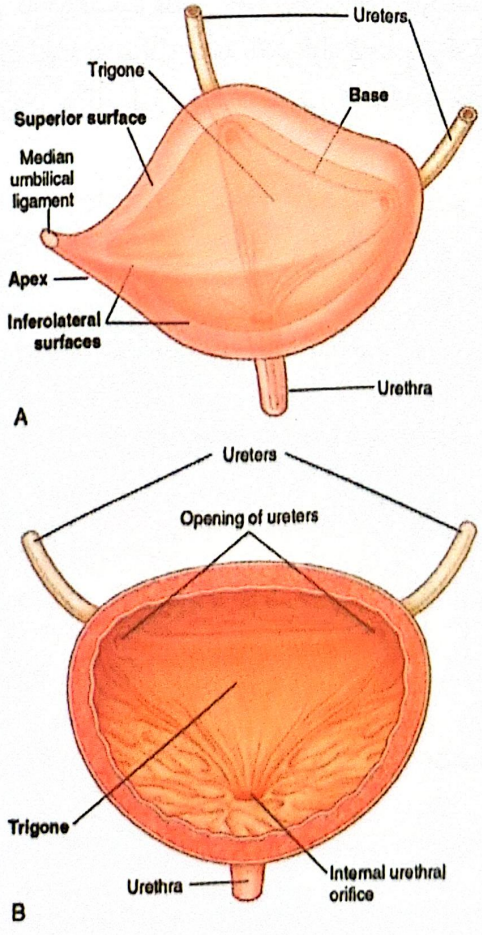

شکل ۶-۹. مثانه a) نمای فوقانی خارجی b) فضای داخلی مثانه

◄ خون‌گیری مثانه

شریان‌ها: مثانه‌ای فوقانی و تحتانی از شاخه‌های شریان ایلیاک داخلی (شریان‌های اصلی مثانه) شریان‌های ابتوراتور، گلوتئال تحتانی، رحمی، واژینال (شریان‌های فرعی مثانه)هستند.

وریدها: به ورید ایلیاک داخلی تخلیه می‌گردند.

اعصاب: شبکه‌ی مثانه‌ای حاوی الیاف پاراسمپاتیک (حرکتی) و سمپاتیک است.

ـــ الیاف پاراسمپاتیک حرکتی‌اند و سبب انقباض عضلات مثانه و مهار اسفنکتر مثانه می‌گردند.

ـــ الیاف سمپاتیک سبب مهار عضلات مثانه و انقباض اسفنکتر مثانه می‌گردند.

❖ پیشابراه مذکر (Male urethra)

از سوراخ پیشابراهی داخلی در گردن مثانه آغاز و در انتهای آلت تناسلی (Penis) خاتمه می‌یابد. تقریباً ۱۹-۲۰Cm طول داشته و شامل ۳ بخش پروستاتیک، غشایی و اسفنجی است.

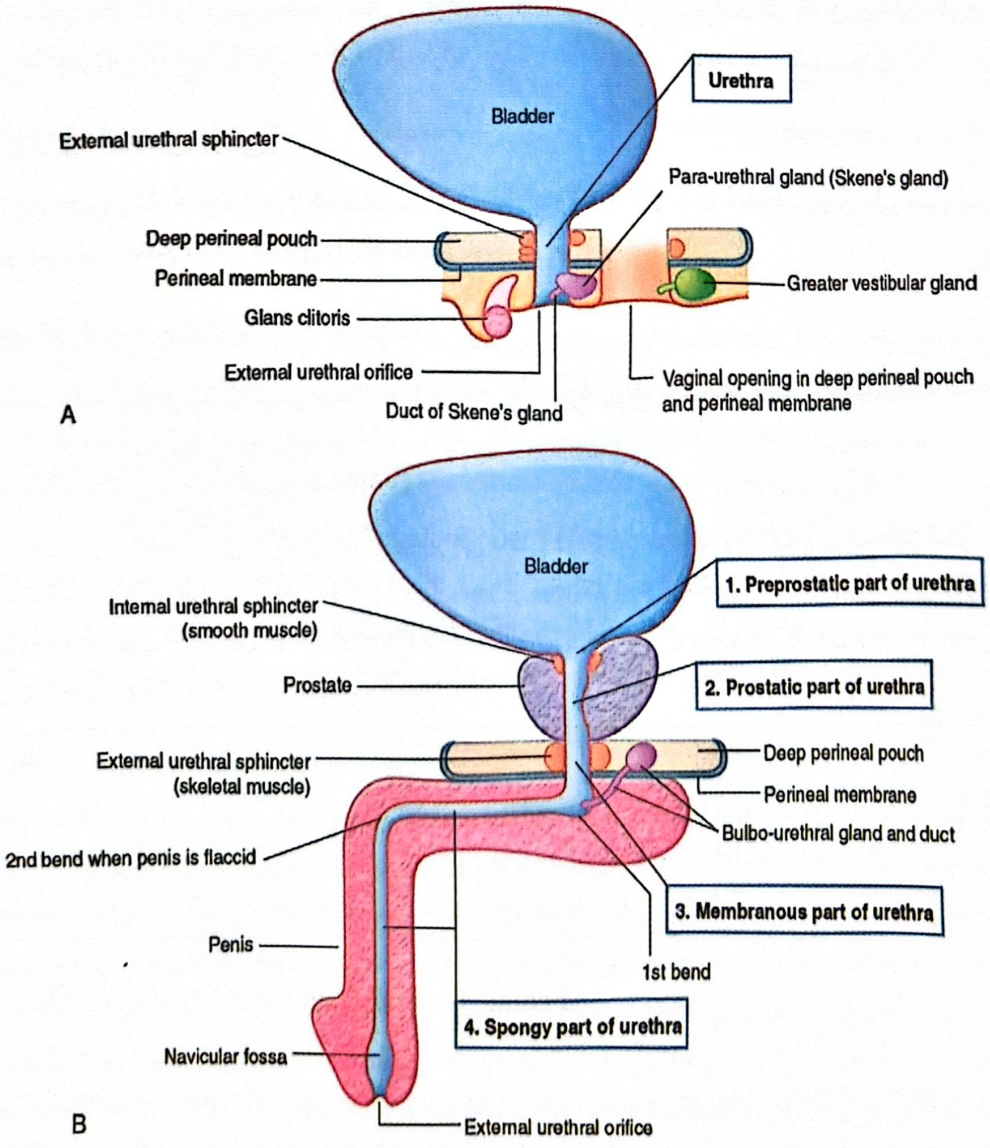

شکل ۷-۹. پیشابراه a) خانم‌ها b) آقایان

❖ پیشابراه‌پروستاتی (Prostatic Urethra)

۳ Cm طول داشته و قطر آن از سایر بخش‌های پیشابراه بیشتر است. به طور عمودی پروستات را از قاعده تا رأس طی می‌کند. در وسط جدار خلفی آن یک برجستگی به نام ستیغ پیشابراهی (Urethral crest) رویت می‌گردد. در هر طرف ستیغ فوق یک فرورفتگی به نام سینوس پروستاتیک دیده می‌شود. بخش میانی ستیغ پیشابراهی برجسته بوده و برجستگی منوی (Colliculus seminalis) نام دارد. بر روی این برجستگی ۳ سوراخ قرار دارد. سوراخ میانی محل تخلیه‌ی یک کیسه‌ی بن‌بست مانند به نام اوتریکول پروستات است که از نظر تکاملی همتای رحم در خانم‌ها می‌باشد. دوسوراخ طرفی محل تخلیه‌ی مجاری‌انزالی به‌درون پروستات می‌باشند این‌مجاری (انزالی) در هرسمت از اتصال مجرای کیسه منوی و دفران تشکیل می‌گردند.

❖ پیشابراه غشایی (Membranous Urethra)

کوتاه‌ترین و غیرقابل اتساع‌ترین بخش پیشابراه است و بعد از سوراخ خارجی پیشابراه تنگترین بخش پیشابراه نیز می‌باشد. ۱/۵ سانتیمتر طول داشته و در فضای پرینه‌آل عمقی به سمت پایین و کمی قدام طی مسیر کرده و در فاصله‌ی ۲/۵سانتیمتری خلف سمفیزپوبیس، غشاء پرینئال را سوراخ می‌کند. این بخش توسط اسفنکتر خارجی پیشابراه در برگرفته شده و غددکوپر (Bulbo Urethral Gland) در طرفین آن قرار دارد.

❖ پیشابراه اسفنجی (آلتی)

طویل‌ترین بخش پیشابراه بوده (حدودا ۱۵ سانتیمتر) و در طول پیاز (bulb) و جسم اسفنجی پنیس طی مسیر می‌کند. در ناحیه سر پنیس متسع شده و حفره‌ای را بنام حفره‌ی ناویکولار می‌سازد.

❖ سوراخ خارجی پیشابراه

یک شکاف عمودی است که در انتهای پنیس به خارج بازمی‌گردد. این سوراخ تنگ‌ترین بخش پیشابراه است.

❖ پیشابراه خانم‌ها (Female Urethra)

کوتاه بوده و تقریباً ۴Cm طول دارد. از سوراخ پیشابراهی داخلی در گردن مثانه شروع شده و در ضخامت جدار قدامی واژن به سمت پایین و جلو طی مسیر نموده و پس از عبور از دیافراگم ادراری تناسلی در سوراخ پیشابراهی خارجی در فضایی به نام وستیبول که در بین دو لب کوچک قرار دارد، پایان می یابد. سوراخ پیشابراهی خارجی از نظر موقعیت جلوتر از سوراخ تحتانی واژن قرار دارد.

نکته بالینی

در عمل سندگذاری باید به آناتومی عمومی پیشابراه دقت نمود. این عمل در خانم‌ها به علت مسیر کوتاه و مستقیم پیشابراه ساده‌تر بوده اما در آقایان به دلیل مسیر پیچیده اکثراً همراه با درد می‌باشد و اگر احتیاط نشود به دلیل دیواره‌ی نازک پیشابراه و خمیدگی‌های طبیعی آن احتمال آسیب به پیشابراه وجود دارد.

❖ دستگاه تناسلی زنان (Female Genital Organs)

این دستگاه شامل ۲ بخش می‌باشد: دستگاه تناسلی داخلی و دستگاه تناسلی خارجی

دستگاه تناسلی داخلی شامل تخمدان‌ها، لوله‌های رحم، رحم و واژن است و دستگاه تناسلی خارجی شامل مونس پوبیس، لب‌ها، کلیتوریس، بالب وستیبول و غدد وستیبولار بزرگ می‌باشد.

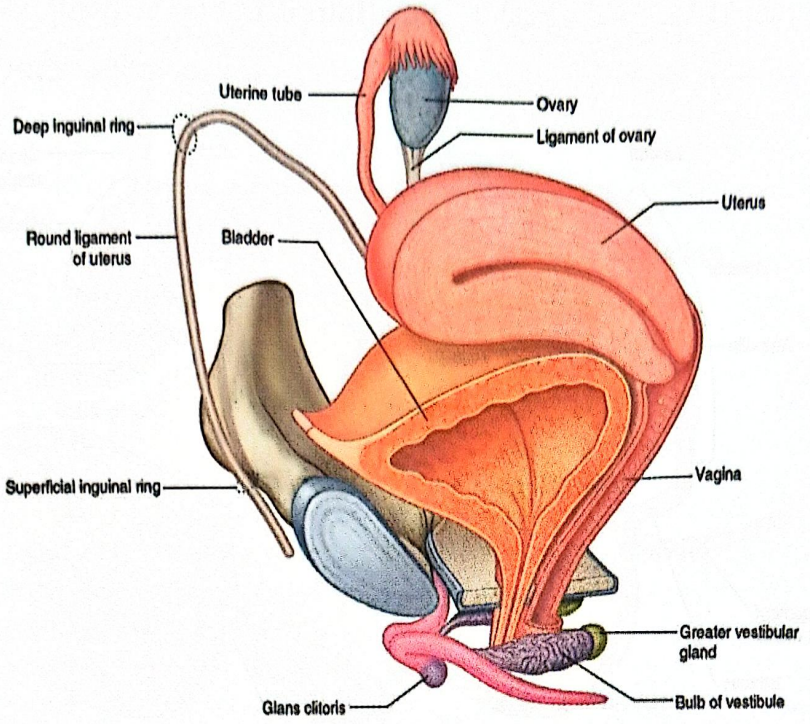

شکل ۸-۹. دستگاه تناسلی مؤنث

❖ تخمدان (Ovary)

تخمدان عضوی بادامی شکل است که ابعاد آن به طور تقریبی عبارتند از: ۳Cm طول، ۱/۵Cm عرض و ۱cm ضخامت. تخمدان‌ها همتای بیضه‌ها در مرد بوده و در جدار طرفی لگن حقیقی و در عقب و پایین لوله‌ی رحمی قرار دارند و توسط بندی بنام بند تخمدانی (meso ovarian) به قسمت خلفی فوقانی رباط پهن رحمی اتصال می‌یابند. جایگاهی که تخمدان در جدار طرفی لگن دارد به حفره‌ی تخمدانی (Ovarian Fossa) موسوم است. این حفره در جلو به شریان مسدود شده‌ی نافی، در عقب به حالب و شریان ایلیاک داخلی محدود می‌گردد (شکل ۵-۹).

هر تخمدان دارای دو سطح (خارجی و داخلی) دو کنار (قدامی و خلفی) و دو انتها (فوقانی و تحتانی) می‌باشد. انتهای فوقانی با شرابه‌های شیپور لوله‌ی رحمی مجاورت داشته و انتهای لوله‌ای نام دارد. انتهای تحتانی توسط رباط تخمدانی (Ovarian.lig) به زاویه فوقانی خارجی متصل بوده ، انتهای رحمی نامیده می‌شود و به کنارقدامی بندتخمدانی اتصال دارد و کنار خلفی آن آزاد می‌باشد .

❖ لوله های رحمی|(فالوپ) (Uterian tubes)|

این لوله ها مسئول انتقال تخمک از تخمدان‌ها به رحم بوده و در کنار فوقانی، رباط پهن رحمی قرار دارند. لوله رحم تقریباً ۱۰Cm طول داشته و از ۴ بخش تشکیل شده است:

۱ـ شیپور (Infundibulum) : انتهای خارجی قیفی شکل لوله بوده که بر روی قطب فوقانی تخمدان قرار می‌گیرد. لبه‌ی آزاد این بخش از لوله دارای زوائد انگشتی شکلی به نام شرابه (Fimbriae) می‌باشد یکی از این شرابه‌ها به نام شرابه‌ی تخمدانی از بقیه درازتر بوده و به انتهای فوقانی تخمدان اتصال دارد.

۲ـ آمپول (Ampulla) : پهن‌ترین بخش لوله بوده و قبل از انفاندیبولوم قرار می‌گیرد. این بخش محل لقاح سلول های جنسی (تخمک و اسپرم) می‌باشد.

۳ـ تنگه (Isthmus) : باریک‌ترین بخش لوله بوده و دقیقاً در طرفین رحم قرار می‌گیرد.

٤ـ داخل عضلانی [(داخل جداری) Intramural] : بخشی از لوله بوه که در ضخامت جدار رحم قرار داشته و دیواره‌ی رحم را سوراخ می کند.

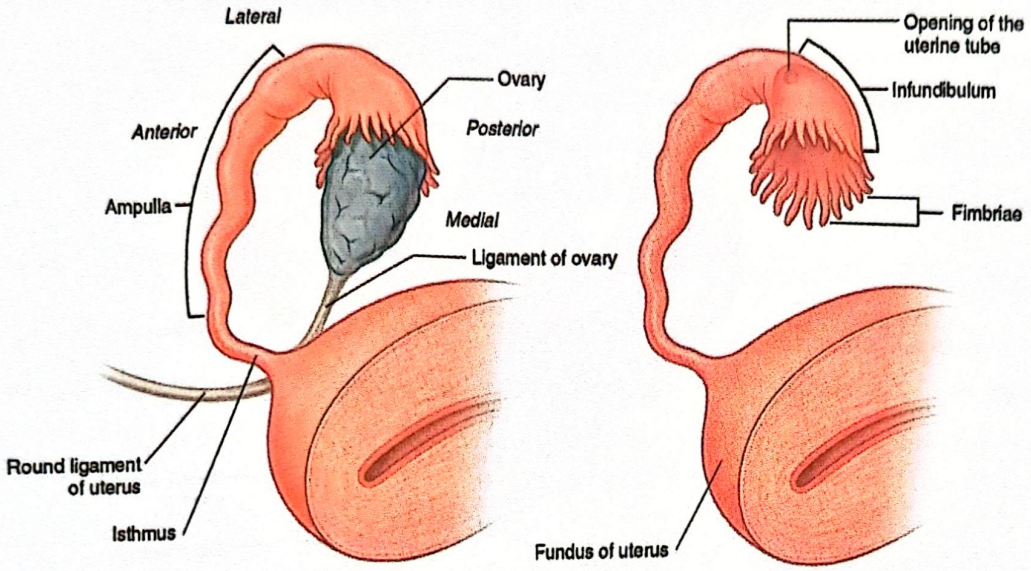

شکل ۹-۹. لوله رحم

❖ ساختمان لوله‌ی رحم

لوله‌ی رحم شامل ۳ لایه است:

۱ـ لایه‌ی سروزی ۲ـ لایه‌ی عضلانی (طولی در خارج، حلقوی در داخل) ۳ـ لایه‌ی مخاطی (استوانه‌ای مژکدار)

❖ رحم (Uterus)

یک عضو گلابی‌شکل توخالی با دیواره‌ی ضخیم عضلانی است. در یک خانم بالغ در قبل از زایمان رحم ۷/۵cm طول، ۵Cm پهنا و ۲/۵Cm ضخامت دارد. رحم درون لگن کوچک قرار داشته، مثانه در جلو و رکتوم در عقب آن قرار دارد ودر پایین به واژن راه می‌یابد. رحم به ۳ بخش تقسیم می‌گردد: *فوندوس، جسم و گردن رحم.*

طاق رحم (Fundus) : بخشی از رحم که در بالای محل ورودی لوله‌های رحم قرار دارد را فوندوس گویند.

جسم رحم (Body) : در پایین محل ورودی لوله‌های رحم قرار داشته و تا سوراخ داخلی رحم (Internal.Os) امتداد می‌یابد.

گردن رحم (Cervix) : استوانه‌ای شکل است و باریک‌ترین بخش رحم می‌باشد که از سوراخ داخلی رحم تا سوراخ خارجی رحم امتداد می‌یابد و حدودا ۲/۵cm طول دارد.

این بخش از رحم دیواره‌ی قدامی واژن را سوراخ کرده و به دو بخش تقسیم می‌گردد:

الف) بخش فوق واژینال (Supra Vaginal Part)

ب) بخش واژینال (Vaginal.Part) : سوراخی که گردن را به جسم رحم وصل می‌کند، سوراخ داخلی و سوراخی که گردن را به واژن وصل می‌کند سوراخ خارجی می‌نامند.

محور گردن رحم با تنه‌ی رحمی زاویه‌ای می‌سازد (۱۲۰درجه) که رأس آن در سوراخ داخلی حفره‌ی رحمی قرار دارد، این وضعیت را (Anteflexion) رحم می‌نامند. همچنین محور طولی رحم با محور طولی واژن زاویه ای ۹۰ درجه بنام Anteversion می‌سازد.

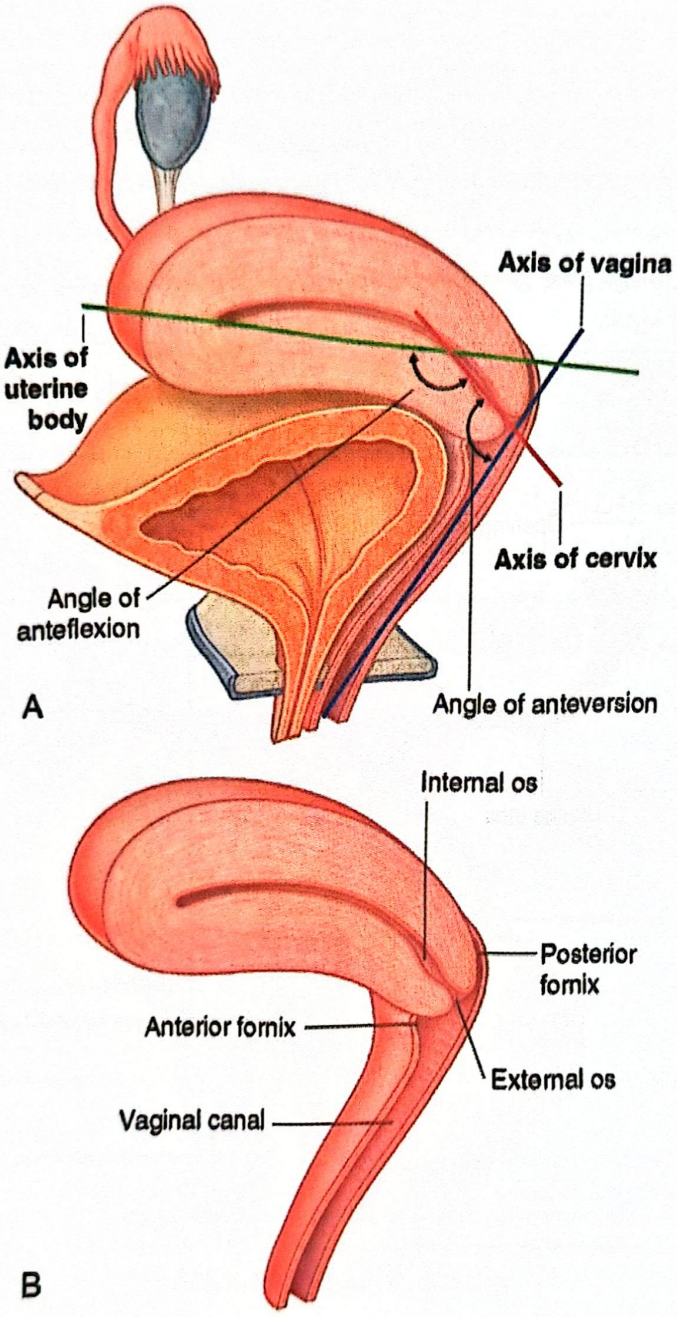

شکل ۱۰-۹. رحم و واژن زوایای Anteflexion و Anteversion رحم

فضای درونی رحم

حفره‌ی رحمی شامل ۲ قسمت است: حفره‌ی تنه‌ی رحم و مجرای گردنی.

حفره‌ی تنه‌ی رحم در مقطع کرونال مثلثی شکل است و در مقطع ساژیتال صرفاً به شکل یک شکاف رویت می‌گردد.

حفره‌ی گردن رحم مجرای گردنی نام داشته و در بالا از طریق سوراخ داخلی (internal os) به حفره‌ی تنه‌ی رحم و در پایین از طریق سوراخ خارجی رحم (external os) به واژن راه می‌یابد.

بر روی هریک از جدارهای قدامی و خلفی مجرای گردنی یک برجستگی طولی وجود دارد که از طرفین آن‌ها چین‌های مایلی منشعب می‌شوند و در مجموع منظره‌ی یک شاخه‌ی درخت خرما را ایجاد می‌کنند که آن را درخت زندگی رحمی (Palmate Folds) می‌نامند.

مجاورات رحم

مجاورات قدامی: سطح قدامی تنه‌ی رحم با واسطه‌ی بن‌بست رحمی مثانه‌ای (Utero Vesical) با مثانه مجاورت داشته و سطح قدامی گردن رحم با فورینکس قدامی واژن مجاورت دارد (شکل ۵-۹).

مجاورت خلفی: سطح خلفی تنه‌ی رحم با واسطه‌ی بن‌بست دوگلاس (Recto uteriane) با قوس‌های ایلئوم و کولون سیگموئید مجاورت دارد.

کنار خارجی: کنار خارجی جسم رحم توسط رباط پهن رحمی به جدار طرفی لگن اتصال می‌یابد. کنار طرفی گردن رحم با حالب‌ها و فورنیکس‌های طرفی واژن مجاورت دارد.

ساختمان رحم از خارج به داخل شامل:

۱ـ لایه‌ی سروزی ۲ـ لایه‌ی عضلانی ۳ـ لایه‌ی مخاطی

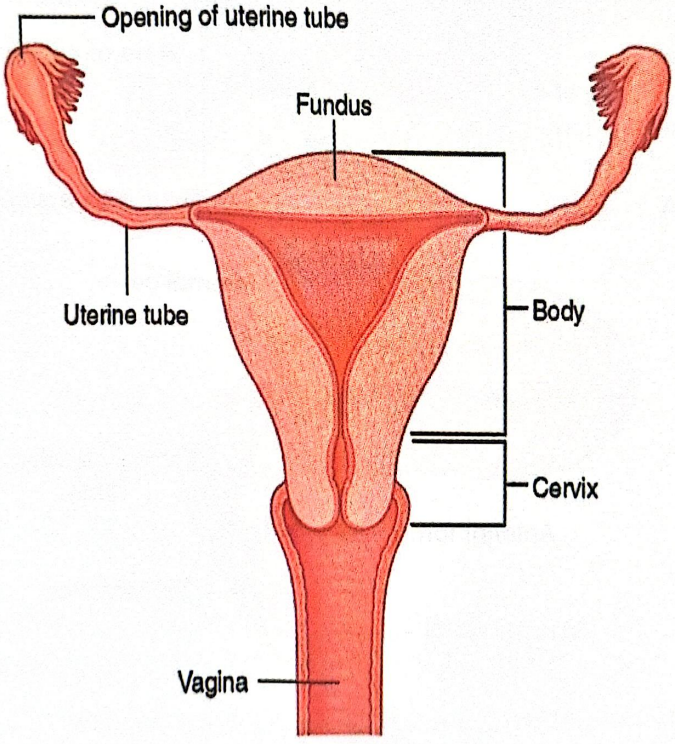

شکل ۱۱-۹. برش کرونال از رحم و واژن

رباط‌های رحمی

رحم توسط رباط‌هایی به لگن، مثانه و رکتوم اتصال می‌یابد این رباط‌ها شامل:

۱ـ رباط پهن (Broad lig) : از کنار خارجی رحم به جدار طرفی لگن کشیده شده است. رحم و رباط‌های پهن مجموعاً تشکیل یک دیواره‌ی عرضی می دهند که حفره‌ی لگن را به ۲ قسمت قدامی و خلفی تقسیم می‌کنند. بخش قدامی جایگاه مثانه است. بخش خلفی جایگاه رکتوم، قسمتی از کولون سیگموئید و آخرین قوس‌های ایلئوم می‌باشد.

کنار فوقانی رباط پهن کنار آزاد نامیده می شود. ۴/۵cm داخلی این کنار، جایگاه لوله‌ی رحمی است و ۱/۵cm خارجی این کنار که از انتهای شیپوری لوله‌ی رحمی به جدار لگن کشیده می‌شود، رباط آویزان کننده‌ی تخمدان (Suspensory) نام دارد.

مابین دو لایه‌ی رباط پهن علاوه بر لوله‌های رحمی، رباط‌های گرد رحمی، رباط‌های تخمدانی و عروق رحمی نیز قرار دارند.

۲ـ رباط‌های گرد رحمی (Round lig) : طناب‌های لیفی عضلانی هستند که از زاویه‌ی فوقانی خارجی رحم به سمت حلقه‌ی عمقی کانال اینگوینال حرکت کرده و سپس به لب‌های بزرگ خاتمه می‌یابند. عمل رباط گرد این است که هرگاه رحم در اثر پرشدن مثانه و یا به علت آبستنی به عقب کشیده شود. مجدداً آن را به جلو بازگردانند.

۳ـ رباط‌های رحمی خاجی (Utero sacral) : طناب‌های لیفی عضلانی هستند که سطح قدامی ساکروم را به طرفین انتهای فوقانی گردن رحم وصل می‌کنند. عمل این رباطها بالا و عقب نگاه داشتن گردن رحم است. در صورت ضعف این رباط گردن رحم به طرف پایین و جلو جابه جا می‌شود در این حالت محور واژن و رحم در یک امتداد قرار گرفته و افتادگی رحم (پرولاپسوس) رخ می‌دهد.

نکته : رباط‌های گردن رحمی و رحمی خاجی مانند یک زوج نیرو عمل می‌کنند و زوایای طبیعی بین گردن تنه رحم و واژن را حفظ می‌کنند.

٤ ـ رباطهای عرضی گردن رحم (Mackenrodt's) : سطوح طرفی گردن رحم و واژن را به جدارهای طرفی لگن وصل می‌کنند. این رباطها در هر طرف در امتداد رباطهای یوتروساکرال قرار داشته و قاعده‌ی رباطهای پهن را تشکیل می‌دهند. عمل این رباطها آویختن گردن رحم است به جداره‌های لگن است(شکل ۱۲-۹).

۵ ـ رباطهای پوبوسرویکال: (Pubo Cervical) : سطح قدامی گردن رحم را به سطح خلفی سمفیز پوبیس وصل می‌کنند.

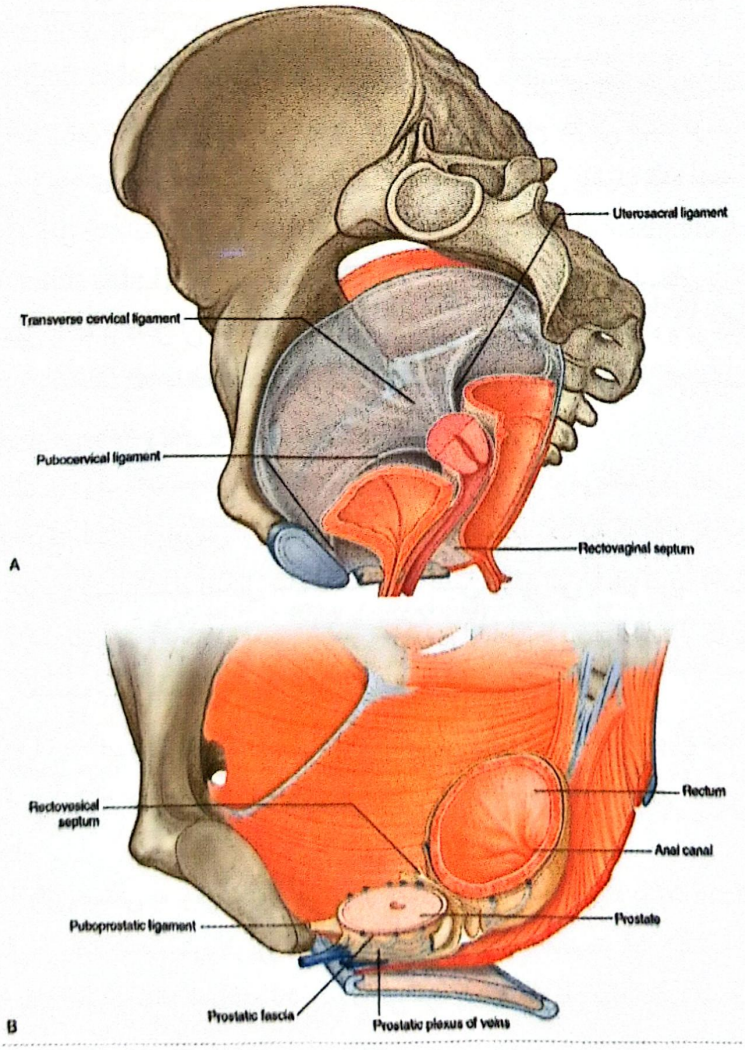

شکل ۱۲-۹. بالا بعضی از رباطهای رحم در لگن زن ـ رباطهای اطراف پروستات در لگن مرد

❖ واژن (Vagina)

لوله‌ای، لیفی عضلانی که اندام جفت‌گیری زن را تشکیل می‌دهد (اشکال۲-۸ و۱-۹). از وستیبول آغاز و به سمت بالا و عقب امتداد یافته و به گردن رحم خاتمه می‌یابد. انتهای فوقانی واژن گردن رحم را احاطه کرده و مابین محیط گردن و دهانه فوقانی واژن یک بن بست حلقوی به نام فورنیکس (Forinx) ایجاد می‌کند. فورنیکس را به ۴ بخش (قدامی، خلفی و دو فورنیکس طرفی) تقسیم می‌کنند. واژن بین مثانه و پیشابراه در جلو و رکتوم و کانال در عقب قرار داشته و محور طولی آن با رحم زاویه‌ای تقریباً قائمه می‌سازد که طرف باز آن متوجه جلو (Ante version) است. طول تقریبی واژن ۸cm بوده و طول جدار خلفی آن بیشتر از جدار قدامی است. پایین‌ترین قسمت واژن توسط نواری از بافت ماهیچه‌ای مخطط احاطه شده است که عضله‌ی بولبو اسپونژیوس (Bulbospongious) نام دارد.

❖ اندام تناسلی خارجی مؤنث

شامل مونس پوبیس، لب‌های بزرگ. لب‌های کوچک، کلیتوریس، بولب وستیبول و غدد وستیبولار بزرگ می‌باشد. هر دو اصطلاح ولوا (Vulva) و پودندوم (Pudendum) مترادف بوده و شامل قسمت‌های ذکر شده در بالا می‌باشد، معمولاً در کلینیک از واژه پودندوم استفاده می‌شود.

برجستگی عانه (Mons pubis) : برجستگی مدوری است که در اثر تجمع چربی ایجاد شده و در جلوی سمفیز پوبیس قرار دارد. بعد از بلوغ مونس پوبیس توسط مو پوشیده می‌شود.

لب‌های بزرگ (Labia major) : دو چین پوستی برآمده هستند که به طور غیرمستقیم از سوراخ‌های پیشابراه و واژن محافظت می‌کنند. این چین‌ها از مونس پوبیس تا مقعد کشیده شده‌اند. سطح خارجی لب‌ها در افراد بالغ توسط پوست محتوی غدد سباسه و موهای ریز و سطح داخلی آنها توسط مخاط صورتی رنگی پوشیده شده است. لب‌ها در سمت جلو به هم پیوسته رابط قدامی (Ant. Commissure) و در سمت عقب رابط خلفی (Post. Commissure) را می‌سازد.

لب‌های کوچک (Labia minor) : دو چین پوستی فاقد مو و چربی هستند که در زیر لب‌های بزرگ قرار گرفته‌اند. این چین‌ها فضای وستیبول را که در داخل آن سوراخ‌های پیشابراه و واژینال قرار دارد را احاطه کرده و در جلوی لبهای کوچک دو ورقه را ایجاد می‌کنند، ورقه داخلی هر طرف به هم وصل شده و مهار کلیتوریس (frenelum) را می‌سازند. ورقه‌های خارجی از جلو به گلنس کلیتوریس می‌پیوندند و پیش پوست (pre puce) کلیتوریس را می‌سازند.

کلیتوریس (Clitoris) : یک بافت نعوظی است که معادل پنیس در جنس مذکر می‌باشد و در محلی که لب‌های کوچک به هم می‌رسند قرار گرفته است. کلیتوریس از یک ریشه که دارای دو ستون، یک تنه که دارای دو جسم اسفنجی و یک گلنس که توسط پره‌پوس پوشیده شده، تشکیل شده است. تنه و گلنس کلیتوریس با هم تقریباً ۲ سانتیمتر طول و کمتر از ۱ سانتیمتر قطر دارند. کلیتوریس، برخلاف پنیس از نظر عملکردی ارتباطی با پیشابراه یا ادرار ندارد و عملکرد آن فقط ساختمانی با توانایی تحریک جنسی است.

دهلیز (Vestibule) : فضایی بین لبهای کوچک که محتوی سوراخ خروجی پیشابراه، سوراخ تحتانی واژن و مجاری غدد وستیبولار بزرگ و کوچک می‌باشد. سوراخ خروجی پیشابراه ۲ تا ۳ سانتیمتر عقب‌تر و زیر گلنس کلیتوریس و جلوی سوراخ واژن قرار دارد.

اندازه و ظاهر سوراخ واژن بستگی به چین حلقوی نازکی از غشای مخاطی به نام پرده بکارت (Hymen) دارد که در اطراف سوراخ واژینال می‌باشد. غدد وستیبولار بزرگ (غدد بارتولن) تقریباً ۰/۵ سانتیمتر قطر داشته و در طرفین وستیبول عقب و خارج سوراخ واژن قرار گرفته‌اند. این غده ترشح موکوسی خود را درهنگام تحریک جنسی توسط مجرایی به فضای وستیبول ترشح می‌کنند.

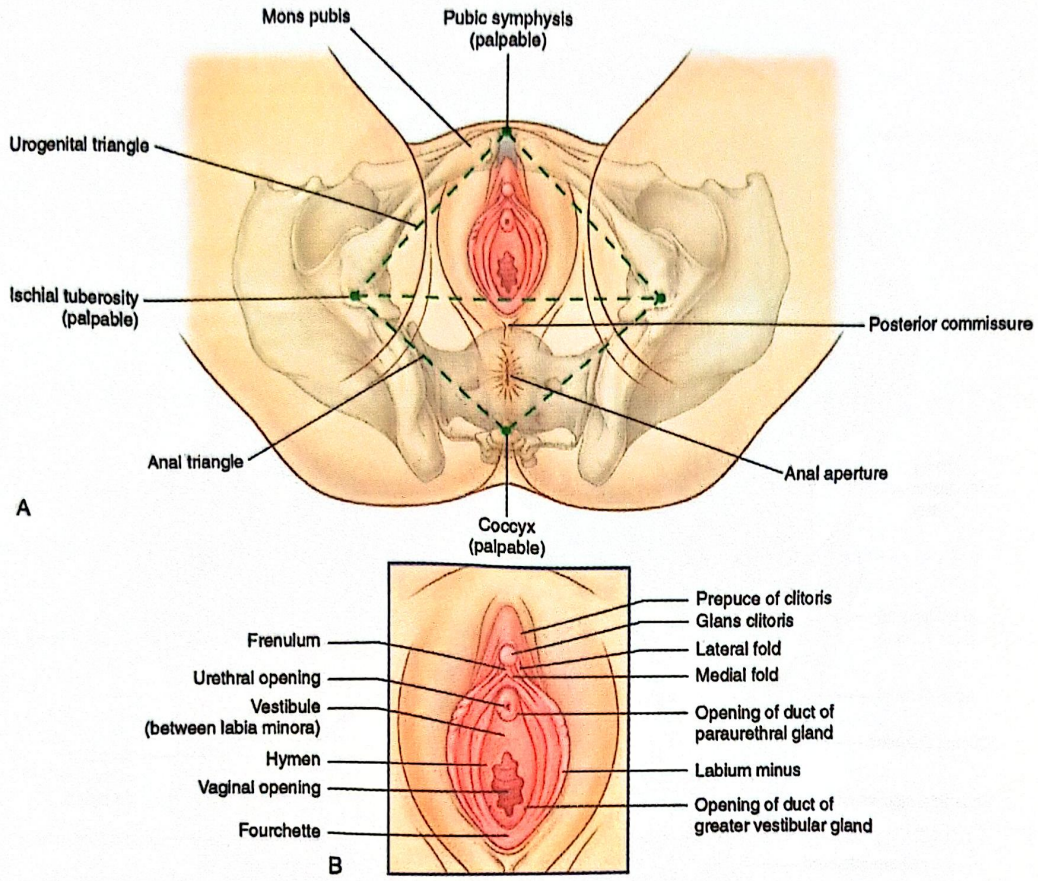

شکل ۱۳-۹. دستگاه تناسلی خارجی مؤنث

❖ دستگاه تناسلی آقایان (Male genital organs)

اعضاء تناسلی مرد شامل بیضه‌ها، اپیدیدیم. مجاری دفران، مجاری انزالی، پروستات، کیسه‌های منوی و پنیس است.

❖ بیضه (Testis)

همتای تخمدان‌ها در خانم‌ها بوده و توسط ماهیچه‌ی صاف دارتوس و طناب اسپرماتیک درون کیسه‌ای به نام اسکروتوم آویزان می‌باشند. بیضه‌ی چپ تقریباً یک سانتیمتر پایین‌تر از بیضه‌ی راست قرار دارد. بیضه دارای سه لایه است که از خارج به داخل عبارت است از: تونیکا واژینالیس (لایه احشایی)، تونیکا وسکولزا (لایه عروقی) و تونیکا آلبوژینه (سفید پرده). اسپرماتوزوا توسط لوله‌های سمی‌نفروس که حالت مارپیچی دارند تولید می‌شود. انتهای لوله‌های سمی نفروس که تعداد آنها ۶۰۰-۴۰۰ عدد می‌باشد، تغییر شکل داده و به لوله‌های مستقیمی بنام Ret testis ختم می‌شود. این لوله‌ها در کنار خلفی به مجاری به نام مجاری وابران (efferent ductules) خاتمه می‌یابند و اسپرم توسط این مجاری وارد اپی‌دیدیم می‌گردد. هر بیضه دارای دو سطح (خارجی و داخلی) و دو کنار (قدامی و خلفی) و دو انتهای (فوقانی و تحتانی) است.

❖ اپیدیدیم (Epididym)

یک مجرای منفرد پیچ‌خورده به طول ۶-۴ متر است که از کنار خلفی بیضه آغاز و به مجرای دفران ختم می‌گردد. هر مجرای اپیدیدیم شامل ۳ بخش سر، تنه و دم می‌باشد.در طی عبور اسپرم از اپیدیدیم، اسپرم توانایی حرکت و باروری تخمک را بدست می‌آورد.

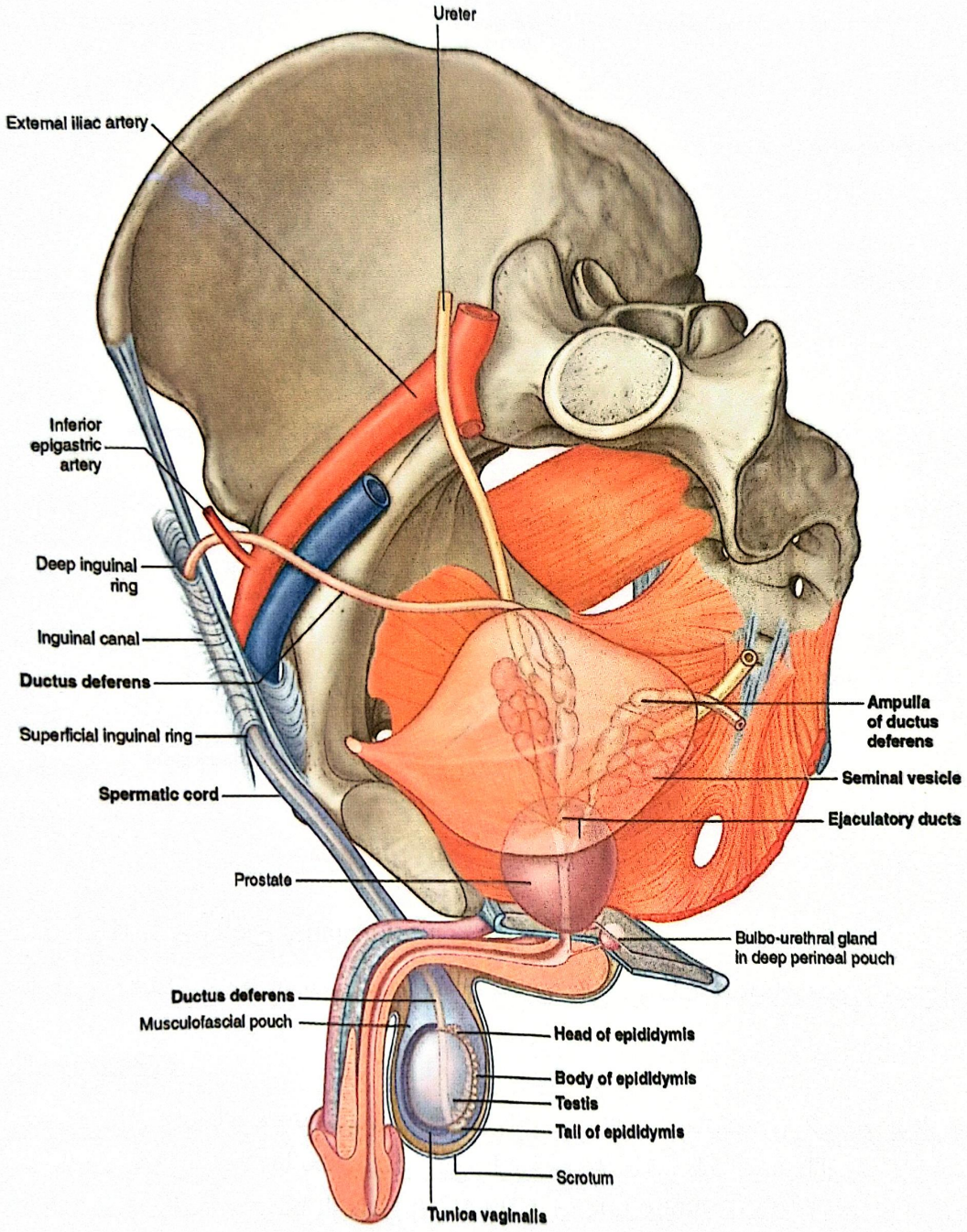

شکل ۱۴-۹. دستگاه تناسلی در فرد مذکر

❖ مجرای دفران [(منی بر) (Ductus deferens)]

این مجرا از دم اپیدیدیم در کیسه بیضه شروع شده و تا مجرای انزالی در حفره‌ی لگن امتداد دارد. مسیر آن به این ترتیب است که در طول کنار خلفی بیضه به طرف بالا رفته و پس از عبور از کانال اینگوینال وارد شکم شده و در سطح خلفی مثانه قرار می‌گیرد. در قاعده‌ی مثانه در طول کنار داخلی کیسه‌ی منی به طرف پایین سیر می‌کند تا به مجاورت مجرای دفران طرف مقابل می‌رسد. در آنجا مجرای کیسه‌ی منی هم به آن می‌پیوندد و با یکدیگر مجرای انزالی (Ejaculatory duct) را می‌سازند. آن قسمت از مجرای دفران که در پشت قاعده‌ی مثانه است کمی متسع شده و آمپول دفران را می‌سازد. مجرای انزالی با عبور از ضخامت پروستات نهایتا به پیشابراه پروستاتی تخلیه می‌گردد.

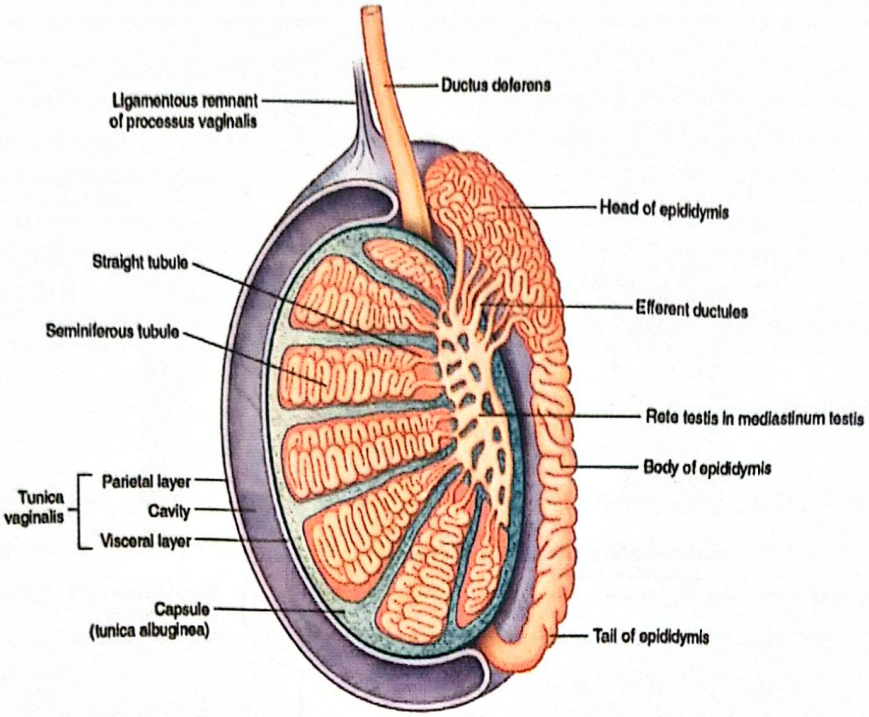

شکل ۱۵-۹. برش ساژیتال از بیضه

❖ کیسه‌های منوی (Seminal Vesicles)

دو لوله پرپیچ و خم به طول ۱۵Cm می‌باشند که بین سطح خلفی مثانه و رکتوم قرار دارند. انتهای تحتانی آن تبدیل به یک مجرای باریک می‌شود که همراه با مجرای دفران مجرای انزالی را می‌سازد. کیسه‌ی منوی در غلافی از بافت لیفی عضلانی قرار دارد و سطح درونی آن از مخاط استوانه‌ای مطبق کاذب مفروش شده است. کیسه‌های منوی، حاوی اسپرماتوزوئید نیستند و ترشح زردرنگ و غلیظ آن‌ها محتوی مواد فعال کننده اسپرماتوزوئیدها مانند فروکتوز، پروستاگلاندین‌ها و چندین پروتئین می‌باشد. هفتاد درصد مایع منی در انسان از کیسه‌های منوی منشاء می‌گیرد.

❖ غده‌ی پروستات (Prostat Gland)

یک غده‌ی لیفی عضلانی منفرد در دستگاه تناسلی مذکر می‌باشد که پیشابراه پروستاتی را احاطه کرده است. پروستات شامل ۴۰ـ۳۰ غده‌ی لوله‌ای حبابی (Tubulo Alveolar) است که مجاری آن‌ها به درون پیشابراه پروستاتی تخلیه می‌شوند.

پروستات مایع پروستاتی را تولید کرده و آن را تا زمان انزال در خود ذخیره می‌کند. این مایع شیری رنگ و رقیق سرشار از اسیدسیتریک، اسید فسفاتاز بوده و حاوی لیپید، کربوهیدرات و اسید نوکلئیک است. این غده تقریباً ۳Cm طول داشته و بین گردن مثانه در بالا و دیافراگم یوروژنیتال در پایین قرار می‌گیرد. از نظر شکل ظاهری تقریباً مخروطی شکل بوده و قاعده‌ی آن در بالا در زیر گردن مثانه و رأس آن در پایین قرار دارد. پروستات دارای چهار سطح (قدامی، خلفی و دو سطح طرفی) است. سطح قدامی آن تا سطح خلفی سمفیز پوبیس ۲Cm فاصله داشته و سطح خلفی آن با رکتوم مجاورت دارد. پروستات دارای ۵ لوب (قدامی، میانی، خلفی و دو لب راست و چپ) می‌باشد.

◄ غدد بولبواورترال (کوپر)

یک جفت غده موکوسی کوچک می‌باشند که در طرفین پیشابراه غشایی قرار گرفته‌اند . ترشحات این غدد از طریق مجاری باریکی به ابتدای پیشابراه اسفنجی تخلیه می‌گردد و موجب لزج شدن پیشابراه می‌شود.

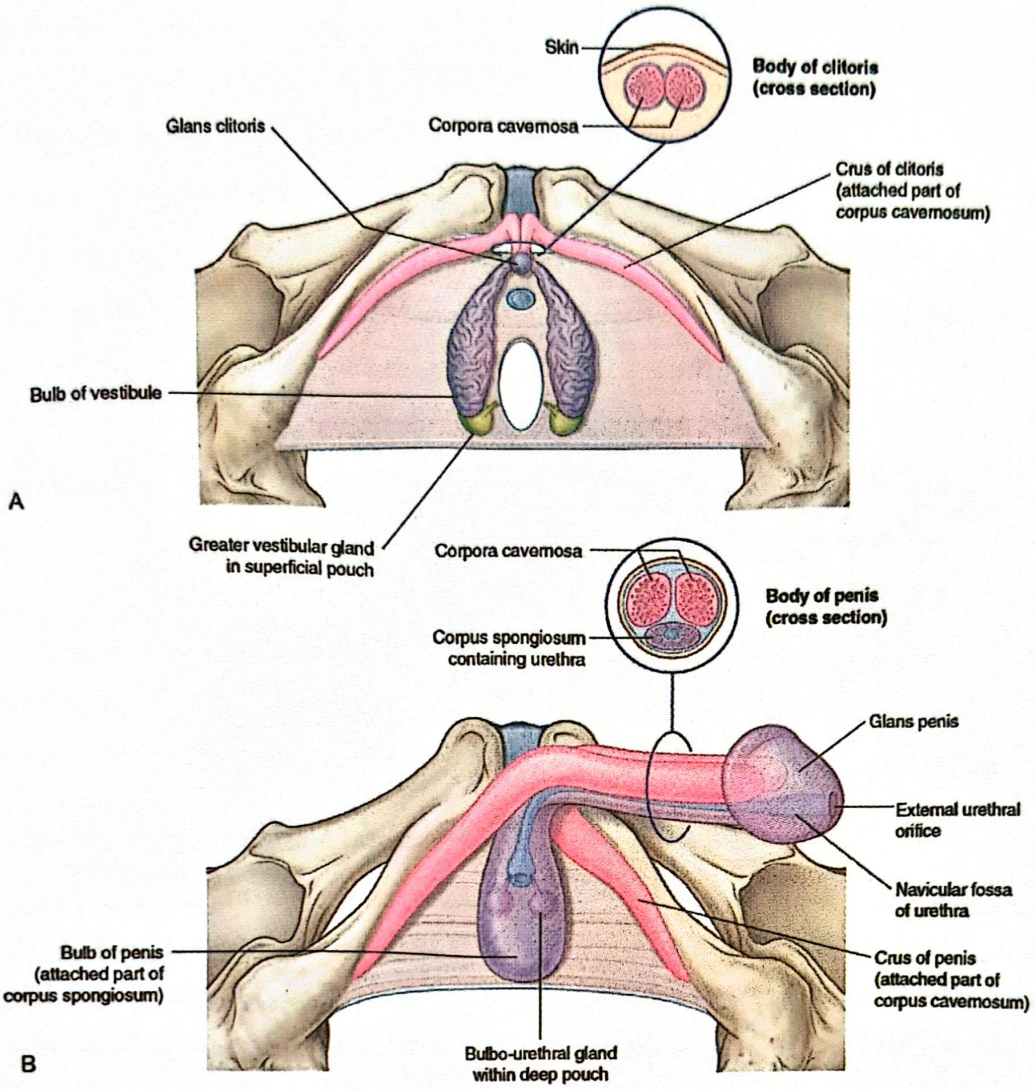

شکل ۱۶-۹. بافتهای قابل نمود دستگاه تناسلی خارجی مؤنث و مذکر بعد از برداشتن پوست و عضلات پرینه

❖ آلت تناسلی مرد (Penis)

معادل کلیتورس در خانم‌ها بوده و دارای یک بخش خلفی ثابت به نام ریشه (Root) و یک بخش قدامی متحرک به نام تنه (Body) می‌باشد. ریشه‌ی پنیس از ۳ توده‌ی استوانه‌ای از جنس بافت نعوظی تشکیل یافته است. توده‌های طرفی را ستون‌های پنیس (Right & left Crura) گویند که بخش پروگزیمال اجسام غاری بوده و به قوس پوبیس می‌چسبند. توده‌ی وسطی را پیاز (Bulb) می‌نامند که بخش پروگزیمال جسم اسفنجی بوده و به غشای پرینئال می‌چسبد. پیشابراه از درون بالب عبور می‌کند و توسط عضله‌ی بولبو اسپونژیوس (Bulbo spongious) پوشیده شده است. ستون‌ها به طرفین قوس پوبیس متصل بوده و توسط عضله‌ی ایسکیوکاورنوس (Ischio Cavernous) پوشیده می‌شوند. تنه پنیس کاملا توسط پوست پوشیده است و از دو جسم غاری که ادامه‌ی ستونهای پنیس می‌باشد و جسم اسفنجی که ادامه‌ی بالب است، تشکیل شده است. جسم اسفنجی پنیس در انتها حجیم شده وبه آن گلنس پنیس می‌گویند. گلنس به شکل مخروطی است که قاعده‌ی آن گود بوده و انتهای اجسام غاری در گودی آن قرار می‌گیرند. محیط قاعده‌ی گلنس برجسته بوده و به آن تاج گلنس (Corona) می‌گویند (شکل ۱۶-۹).

فصل دهم

دستگاه عصبی (Nervous System)

کنترل اعمال بدن برعهده‌ی دو سیستم عصبی و غدد داخلی می‌باشد. دستگاه عصبی سیستمی است که انسان را قادر می‌سازد تا در مقابل عوامل محیطی از خود عکس العمل نشان داده و نیز کنترل و تنظیم فعالیت‌های سیستم‌های دیگر بدن را عهده‌دار می‌باشد. به طور کلی سیستم عصبی از سلول های خاصی تشکیل شده که وظیفه‌ی آن‌ها دریافت تحریکات حسی و انتقال آن به اندام‌های عمل‌کننده (عضله ، غده) می‌باشد. ارتباط مابین گیرنده‌ها و عمل‌کننده‌ها توسط سلول‌های تخصص یافته‌ای به نام نورون (Neuron) یا سلول عصبی صورت می‌گیرد.

نورون (Neuron) : به یک سلول عصبی و مجموعه زوائد آن نورون گفته می‌شود. نورونها سلول‌هایی تحریک‌پذیری هستند که برای دریافت محرک‌های گوناگون و هدایت جریان عصبی اختصاص یافته‌اند. هر نورون یک جسم سلولی یا پریکاریون دارد، که از سطح آن یک یا چند زائده‌ی سلولی موسوم به نوریت (Neurite) خارج می‌شود. نوریت‌هایی که مسئول دریافت اطلاعات و هدایت آن‌ها به سمت جسم سلولی می‌باشند، دندریت (Dendrite) نام دارند. نوریت منفرد طویلی که جریان‌ها را از جسم سلولی دور می‌نماید، اکسون (Axon) خوانده می‌شود. دندریت‌ها و اکسون‌ها را اغلب الیاف عصبی (Nerve fibers) می‌نامند (شکل۱-۱۰).

❖ زوائد سلول عصبی (The Nerve cell process)

الف) دندریت‌ها

زوائد کوتاه جسم سلولی هستند. هرچه دندریت‌ها از پریکاریون دورتر می‌شوند، قطر آن‌ها کاهش یافته و غالباً به طور وسیعی شاخه شاخه می‌شوند. دندریت‌ها موجب افزایش سطح گیرندگی می‌شوند.

ب) اکسون‌ها

معمولاً زوائد بسیار بلندی هستند که در تمام طول خود دارای قطر یکسانی می‌باشند. ریشه‌ی اکسون یک برآمدگی هرمی شکل کوچک در سطح جسم سلولی است که فاقد گرانول‌های نیسل بوده و قطب اکسونی (Axon Hillock) نامیده می‌شود. اکسون‌ها می‌توانند بسیار کوتاه مانند نورون‌های سیستم عصبی مرکزی و یا فوق‌العاده دراز، همچون اکسون‌هایی که از یک گیرنده‌ی محیطی در پوست شصت پا تا نخاع کشیده شده‌اند، باشند.

◄ انواع نورون

باتوجه به تعداد، طول و نحوه انشعاب نوریت‌ها، نورونها را به انواع زیر طبقه‌بندی می‌کنند.

I : نورونهای تک قطبی (unipolar) ؛ جسم سلولی فقط یک نوریت دارد که به فاصله کوتاهی از جسم سلولی به دو شاخه تقسیم می‌شود؛ یکی از آنها به طرف محیط (گیرنده) و دیگری به دستگاه عصبی مرکزی می‌رود. نمونه‌هایی از این نوع نورون در عقده ریشه خلفی نخاع وجود دارد.

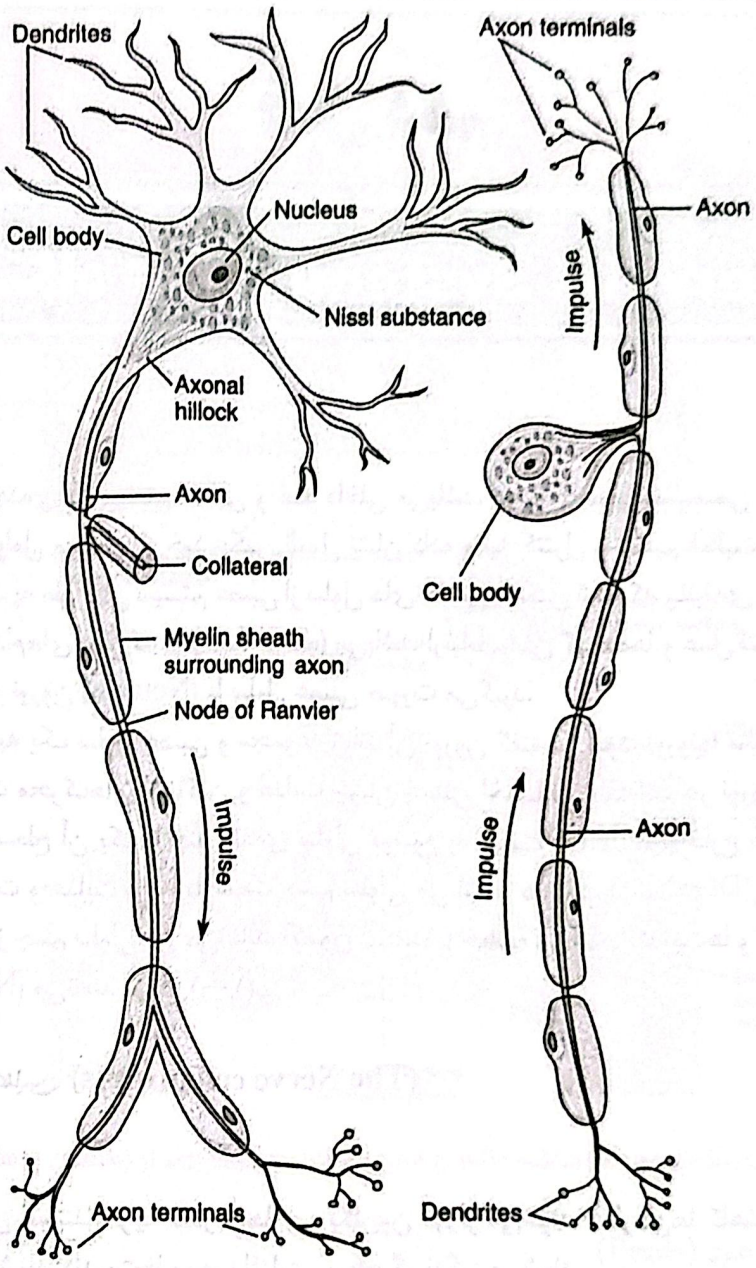

شکل ۱-۱۰. دو نوع نورون ؛ راست) چند قطبی ، چپ) یک قطبی

II : نورون‌های دوقطبی (Bi Polar) ؛ دارای یک پریکاریون کشیده‌ی دوکی شکل که از هر انتهای آن، یک نوریت خارج می‌شود.

III : نورون‌های چندقطبی (Multi Polar) ؛ تعدادی نوریت دارند که از جسم سلولی آغاز می‌شوند، بجز یک زائده بلند (اکسون) مابقی نوریتها را دندریت می‌نامند. اکثر نورونهای مغز و نخاع، از این نوع هستند. این نورون‌ها از نظر عملکردی به دو گروه آوران یا وابران تقسیم می‌شود.

❖ بافت عصبی (Nervous Tissue)

از نظر ساختمانی بافت عصبی شامل ۲ نوع سلول می‌باشد. سلول‌های عصبی یا نورون و چندین نوع سلول گلیال (چسب) که دارای زوائد کوتاه بوده و نورون‌ها را نگاه داشته و محافظت می‌کنند و در فعالیت‌های نورون، تغذیه‌ی نورون و فرآیندهای دفاعی سیستم عصبی مرکزی شرکت می‌کنند.

نوروگلیاها تقریباً نیمی از حجم دستگاه اعصاب مرکزی را تشکیل می‌دهند و بر خلاف نورون‌ها قدرت تقسیم دارند. این سلول ها به ۴ دسته تقسیم می‌شوند.

الف) آستروسیت‌ها : این سلول‌ها در هنگام آسیب دستگاه عصبی مرکزی تکثیریافته یک جوشگاه گلیال ایجاد می‌نمایند. این سلول‌ها هم‌چنین در تنظیم محیط یونی سیستم عصبی نقش دارند.

ب) الیگودندروسیت‌ها : ساخت غلاف میلین در دستگاه عصبی مرکزی برعهده‌ی این سلول‌هاست.

ج) میکروگلی : شبیه ماکروفاژ بافت همبند بوده عمل فاگوسیتوز دارند.

د) آپاندیمی : سطح درونی بطن‌های مغزی و کانال مرکزی نخاع را می‌پوشانند.

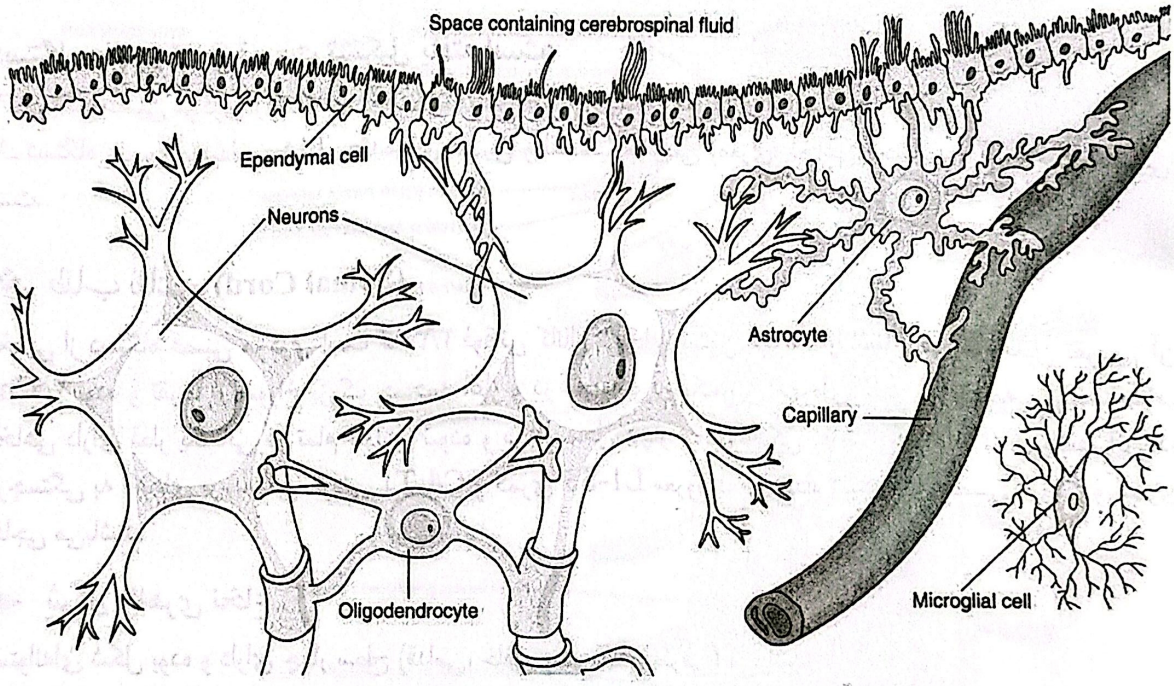

شکل ۲-۱۰. انواع سلولهای نوروگلیا

◄ سیناپس (Synapse)

یک واحد آناتومیک است، به این معنی که ارتباط یکطرفه بین نورون‌ها در نواحی مخصوصی به نام سیناپس انجام می‌گیرد که به طور معمول بین Axon یک نورون ودندریت نورون دیگر می‌باشد. این سیناپس می‌تواند تحریکی یا مهاری باشد. سیناپس را به دو دسته‌ی شیمیایی و الکتریکی تقسیم می‌کنند.

❖ عقده (Ganglion)

تجمع اجسام سلولی نورون‌ها که در خارج دستگاه اعصاب مرکزی قرار دارد را عقده می‌نامند. عقده‌ها را به ۲ نوع حسی و خودکار تقسیم می‌کنند. عقده‌های حسی در مسیر ریشه‌ی خلفی اعصاب نخاعی و تعدادی از اعصاب مغزی قرار دارند.

◄ هسته (Nucleus)

توده‌ای از ماده‌ی خاکستری شامل مجموعه‌ای از اجسام سلولی نورون‌ها که در داخل دستگاه اعصاب مرکزی قرار دارد، مثل هسته‌های موجود در ساقه‌ی مغز، ماده‌ی خاکستری نخاع و هسته‌های قاعده‌ای مغز . . .

گیرنده (Receptor)

انواع محرک‌ها را به پیام‌های الکتریکی تبدیل می‌کنند و به سه دسته تقسیم می‌شوند:

الف) Extro Receptor (پیکری) : در اپیدرم قرار دارند و به محرک‌های خارجی پاسخ می‌دهند. حس‌هایی هم چون درد، حرارت، فشار و لمس را دریافت می‌کنند.

ب) Proprio receptor (عمقی) : در مفاصل و تاندون عضلات قرار دارند و توسط حرکت، فشار و تغییر وضع بدن تحریک می‌شوند.

ج) Intro Receptor : در احشاء و عروق خونی قرار دارند.

❖ تقسیم‌بندی دستگاه عصبی

دستگاه عصبی از دو قسمت تشکیل یافته است:

۱ـ دستگاه عصبی مرکزی (Central Nervous system) : شامل مغز و نخاع است.

۲ـ دستگاه عصبی محیطی : شامل عقده‌های عصبی و اعصاب محیطی (مغزی، نخاعی، احشایی و شبکه‌های عصبی) است.

❖ طناب نخاعی (Spinal Cord)

بخشی از دستگاه عصبی مرکزی است که ۲/۳ فوقانی کانال مهره‌ای ستون مهره‌ها را اشغال می‌کند. طول تقریبی آن ۴۵Cm بوده و تقریباً از سوراخ بزرگ جمجمه آغاز و در محاذات دیسک بین مهره‌ای L1-L2 خاتمه می‌یابد. طناب نخاعی دارای قطر یکسانی در تمام طولش نبوده و در دو محل دچار حجیم‌شدگی (Enlargement) می‌باشد. این دو برجستگی به نام‌های برجستگی گردنی C4-T1 و کمری L1-S3 معروفند که مبداء شبکه‌های عصبی بازویی و کمری خاجی می‌باشند.

شکل ظاهری نخاع

استوانه‌ای شکل بوده و دارای چهار سطح (قدامی، خلفی و دو سطح طرفی) می‌باشد.

سطح قدامی : در خط وسط این سطح یک شکاف عمیق طولی به نام شکاف قدامی میانی (Ant.median.Fissure) قرار دارد. در طرفین و به موازات این شیار، شیارهای قدامی طرفی (Ant.latral) رویت می‌گردد. این شیارها محل خروج ریشه‌ی قدامی اعصاب نخاعی است.

سطح خلفی : در خط وسط این سطح یک شیار طولی کم عمق به نام شیار خلفی میانی (Pos.median.Sulcus) قرار دارد. در طرفین و به موازات این شیار، شیارهای خلفی طرفی قرار دارند، این شیارها محل خروج ریشه‌ی خلفی اعصاب نخاعی است.

سطوح طرفی : بین شیارهای طرفی قدامی و طرفی خلفی قرار دارد.

نخاع محل خروج ۳۱ جفت عصب نخاعی است. هر عصب نخاعی، یک ریشه قدامی یا حرکتی و یک ریشه خلفی یا حسی دارد. هر ریشه با چند ریشه‌چه (Rootlet) به نخاع متصل می‌شود، از این رو طولی از نخاع که منشأ چند ریشه‌چه برای ساخته‌شدن یک عصب نخاعی است را قطعه یا سگمان نخاعی می‌گویند. انتهای دمی نخاع مخروطی شکل بوده ومخروط انتهایی (Conus medullaris) نامیده می‌شود. از رأس این مخروط نوار باریکی از بافت همبند بنام نوار انتهایی (Filum terminalis) به سطح پشتی دنبالچه کشیده شده است.

ساختمان نخاع

در مقطع عرضی از طناب نخاعی، ماده سفید در بخش محیطی و ماده‌ی خاکستری در بخش مرکزی قرار داشته و شکل

یک H را به خود می‌گیرد (شکل۳-۱۰). در نوار افقی این H سوراخی به نام مجرای مرکزی (Central Canal) قرار دارد که باقیمانده‌ی مجرای داخلی لوله‌ی عصبی رویانی است و توسط سلول‌های آپاندیمی مفروش می‌شود. این نوار افقی را که بخش میانی ماده ی خاکستری نخاع است، رابط خاکستری (gray Commissure) می‌نامند. در طرفین رابط خاکستری ستون‌های قدامی و خلفی وجود دارند که در مقاطع عرضی به آن‌ها شاخ‌های نخاع گویند. شاخ قدامی (Ant Ventral Horn) حجیم‌تر و کوتاه‌تر بوده و محتوی نورون‌های حرکتی هستند که اکسون‌هایشان ریشه‌های شکمی (root) اعصاب نخاعی را تشکیل می‌دهند. شاخهای خلفی باریک‌تر و بلندتر از شاخ‌های قدامی بوده و حاوی نورونهای حسی می‌باشند و از نورون‌های موجود در عقده‌های شوکی نخاعی، رشته‌های حسی دریافت می‌کنند.

ـ در سگمان‌های T1-L2 یک شاخ کوچک طرفی نیز رویت می‌گردد که محل قرارگیری اولین نورون سیستم سمپاتیک است.

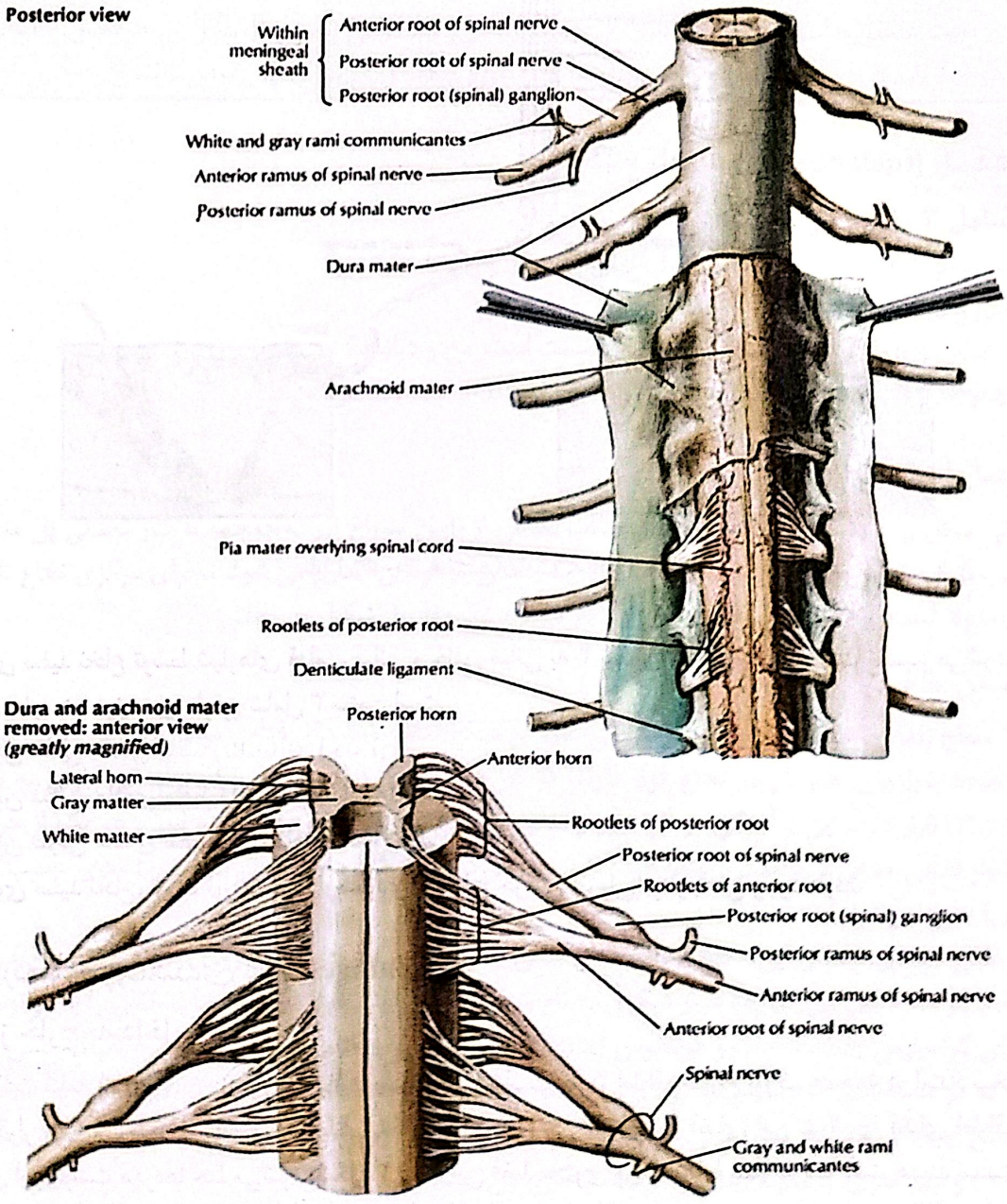

شکل ۳-۱۰. نخاع و ریشه‌های عصبی

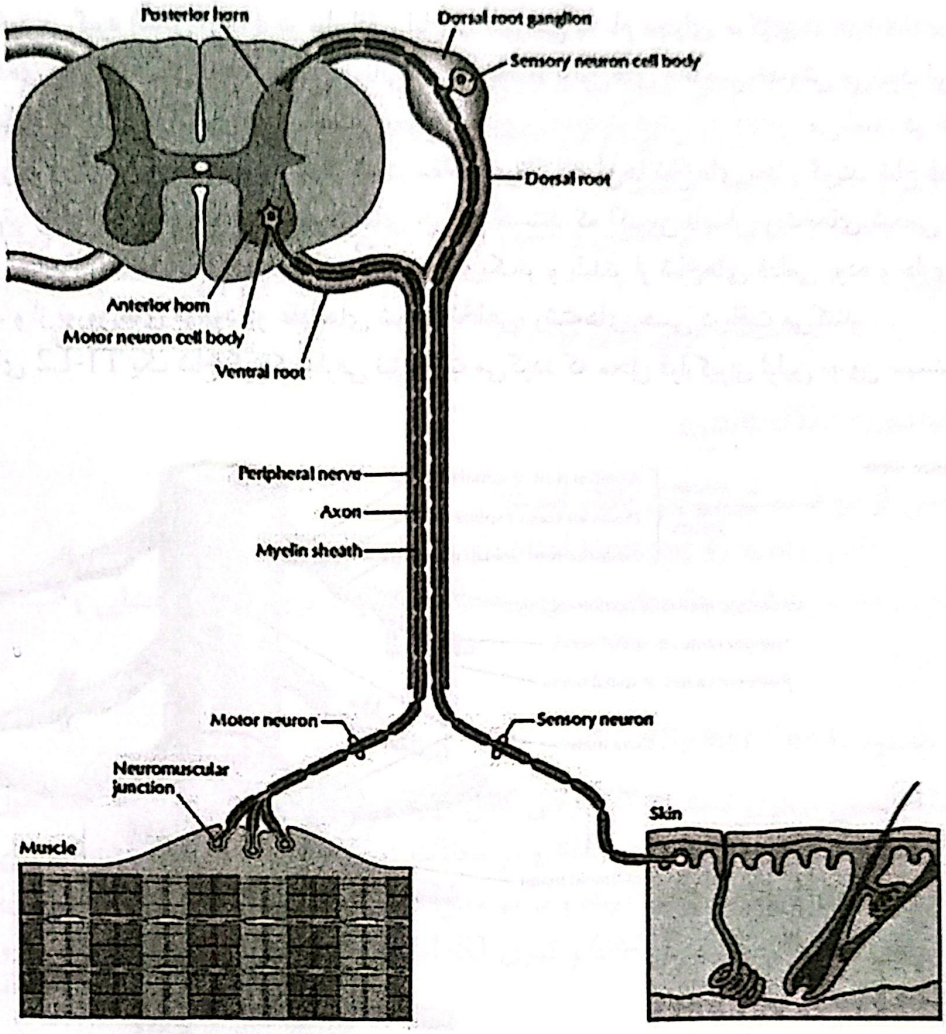

شکل ۴-۱۰. ساختمان یک عصب محیطی

ـ ماده‌ی سفید نخاع توسط شیارهای قدامی میانی و خلفی میانی به ۲ نیمه‌ی طرفی چپ و راست تقسیم می‌شود. ماده‌ی سفید در هرنیمه‌ی طرفی شامل ۳ ستون است.

۱ـ ستون خلفی ماده‌ی سفید (Pos Column)

۲ـ ستون قدامی ماده‌ی سفید (Ant Column)

۳ـ ستون طرفی ماده‌ی سفید (Lat Column)

در ماده‌ی سفید نخاع، الیاف آوران حسی (صعودی)، وابران حرکتی (نزولی) و ارتباطی وجود دارند.

❖ پرده‌های پوشاننده‌ی نخاع (Meninges)

◄ از خارج به داخل

الف: سخت شامه (Dura Mater) : یک بافت همبند متراکم است که در اطراف سوراخ بزرگ جمجمه در امتداد سخت شامه مغزی قرار می‌گیرد. سخت شامه‌ای که طناب نخاعی را احاطه می‌کند، توسط فضای اپی دورال یا فضای اطراف سخت شامه‌ای از پریوست مهره‌ها جدا می‌شود (شکل ۳-۱۰). این فضا محتوی وریدهایی با جدار نازک، بافت همبند سست و بافت چربی است. همچنین سخت شامه‌ی نخاعی توسط فضایی به نام فضای تحت سخت شامه‌ای (sub dural Space) از عنکبوتیه جدا می‌گردد. در این فضا شبکه وریدی و بافت همبند سست محتوی چربی وجود دارد.

ب: عنکبوتیه (Arachenoid) : یک بافت همبند فاقد عروق است که توسط فضایی به نام فضای تحت عنکبوتیه (Sub Arachenoid space) از نرم شامه جدا می‌گردد. در این فضا مایع مغزی نخاعی (C.S.F) جریان دارد.
ج: نرم شامه (Pia mater) : یک بافت همبند محتوی عروق خونی فراوان که مستقیماً بر روی نخاع قرار گرفته است. ضخامت نرم شامه در طرفین در بین ریشه‌های عصبی افزایش می‌یابد تا رباط دندانه‌ای (Deticulate lig.) را که به طرف خارج می‌رود، بسازد، این رباط که به عنکبوتیه و سخت شامه می‌چسبد. به کمک این رباط است که نخاع در داخل غلاف سخت شامه‌ای معلق می‌ماند.

نکته بالینی
پونکسیون کمری (Lumbar Puncture) ؛ نخاع در محاذات دیسک بین L1-L2 خاتمه می‌یابد، در صورتی که سخت شامه و عنکبوتیه تا محاذات مهره‌ی S2 به سمت پایین امتداد می‌یابند. در صورت لزوم برای کشیدن مایع مغزی نخاعی از فضای تحت عنکبوتیه استفاده می‌شود، بدین منظور یک سوزن مخصوص (سوزن L.P) را در حد فاصل لامینای L3-L4 یا L4-5 وارد فضای تحت عنکبوتیه کرده، مقداری از مایع CSF را جهت آزمایش برمی‌دارند.

❖ مغـــز [The Brain (Encephalon)]

مغز شامل ۳ بخش می‌باشد:
الف) مغز خلفی (hind Brain) شامل بصل‌النخاع، پل مغز و مخچه
ب) میانی (Mid brain)
ج) مغز قدامی (Fore Brain) که خود شامل ۲ قسمت است: مخ و دیانسفال
ـ به مجموعه‌ی مغز میانی، پل و بصل‌النخاع ساقه‌ی مغز (Brain stem) می‌گویند.

❖ بصل‌النخاع (Medulla Oblangata)

مخروطی شکل بوده (شکل۵-۱۰) و در امتداد طناب نخاعی از پایین سوراخ بزرگ جمجمه تا کنار تحتانی پل مغز امتداد می‌یابد. بصل‌النخاع به یک بخش بسته‌ی تحتانی و یک بخش باز فوقانی تقسیم می شود. مجرای مرکزی نخاع تا نیمه‌ی تحتانی مدولا امتداد یافته و در نیمه‌ی فوقانی آن باز شده، بطن چهار را تشکیل می‌دهد.

◄ شکل ظاهری

دارای ۴ سطح (قدامی، خلفی و ۲ سطح طرفی) می‌باشد. در سطح قدامی شیارهای قدامی میانی و قدامی طرفی قرار دارند که در امتداد شیارهای هم نام در نخاع قرار دارند. در هر طرف شیار قدامی میانی یک برآمدگی طولی به نام هرم (Pyramid) قرار دارد. این برآمدگی در اثر عبور راه‌های نزولی قشری نخاعی بوجود آمده است. هر یک از هرم‌ها نیز توسط شیار قدامی طرفی از برآمدگی زیتون (Olive) جدا می‌گردند. از شیارهای قدامی طرفی ریشه‌های عصب زوج ۱۲ (زیرزبانی) خارج می‌شوند.
سطح خلفی : بخش تحتانی این سطح مشابه سطح خلفی نخاع بوده و بر روی آن شیارهای خلفی میانی و خلفی طرفی وجود دارد. در حد فاصل این شیارها، شیار دیگری به نام شیار خلفی بینابینی قرار دارد که طناب خلفی را به دو نوار باریک به نام‌های گراسیلیس (Gracilis) ، و کونئاتوس (Cuneatus) تقسیم می‌کند. این ستون‌ها محتوی الیاف حسی صعودی هستند که در هسته‌های گراسیلیس و کونئاتوس خاتمه می‌یابند. این هسته‌ها برآمدگی‌های هم نام را در سطح خلفی بصل‌النخاع ایجاد می‌کنند. از شیار خلفی طرفی از پایین به بالا اعصاب زوج یازدهم مغزی (Accessory) ، دهم مغزی (Vagus) و نهم مغزی (Glossopharyngeal) خارج می‌شود.
سطوح طرفی : بین شیارهای قدامی طرفی و خلفی طرفی قرار دارند. در این سطوح در هر طرف یک برآمدگی بیضی شکل به نام زیتون (Olive) قرار دارد که توسط هسته‌ی زیتونی تحتانی ساخته می‌شود.

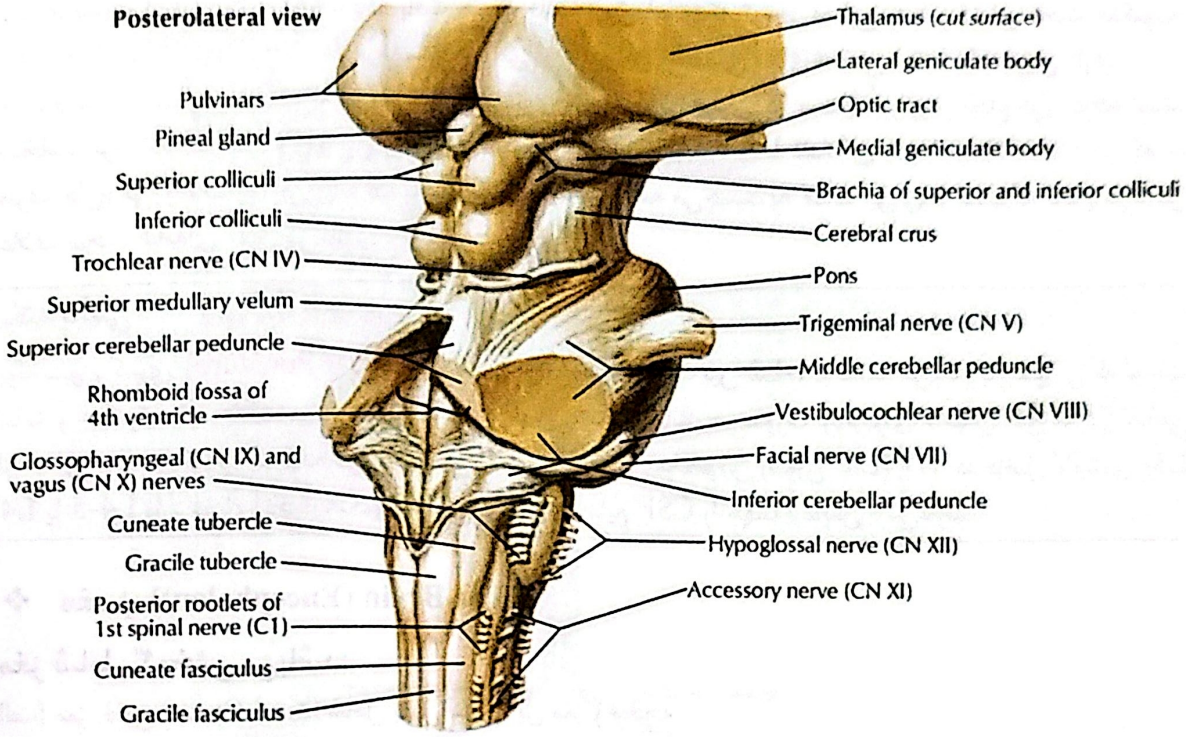

شکل ۵-۱۰. ساقه مغز . تصویر بالا : نمای سطح خلفی و طرفی ، تصویر پایین : نمای سطح قدامی

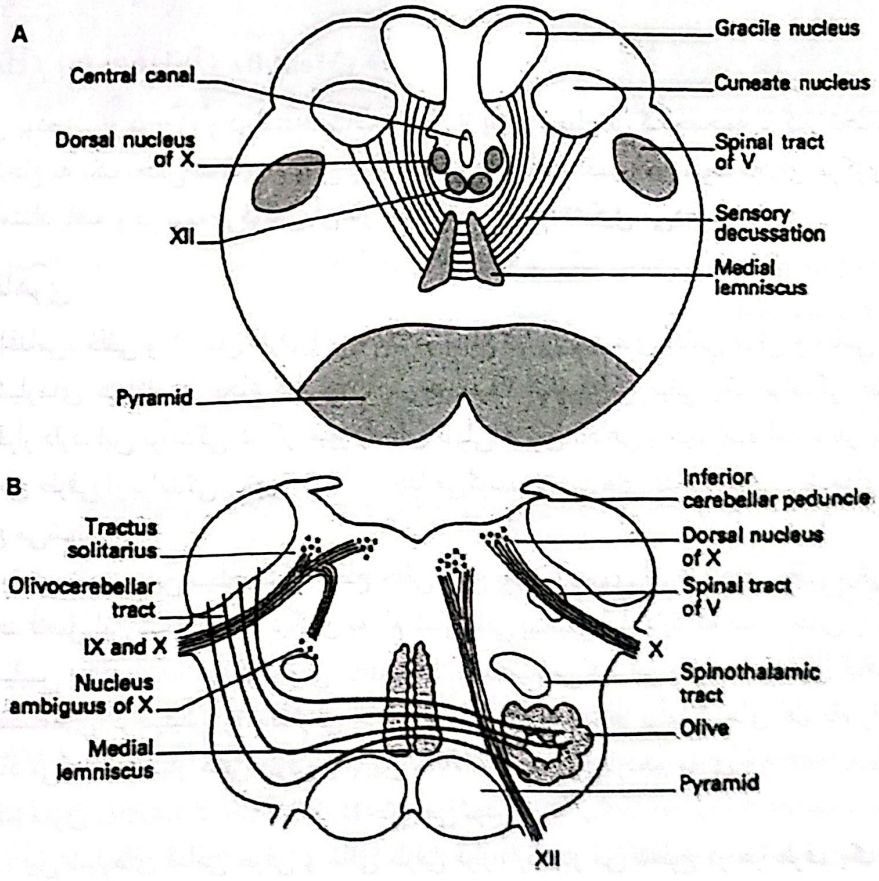

شکل ۶-۱۰. ساختمان داخلی بصل‌النخاع در دو مقطع مختلف a) درمد تقاطع حسی b) در قسمت فوقانی

◄ ساختمان داخلی بصل‌النخاع

بصل النخاع همانند نخاع، حاوی ماده سفید و ماده خاکستری می‌باشد که در قسمت پایین تقریباً شبیه نخاع است و در قسمتهای بالاتر بصل‌النخاع باتوجه به تراکم راه‌های عصبی در این ناحیه، الگوی ماده‌ی سفید و ماده‌ی خاکستری تغییرات زیادی می یابد. به این ترتیب که به تدریج ماده‌ی خاکستری انسجام خود را از دست داده و تبدیل به برخی از هسته‌های حسی، حرکتی و خودکار اعصاب مغزی می‌گردد.

مهمترین این هسته‌ها عبارتند از:

الف) هسته‌های حرکتی

اعصاب زوج ۱۲ (Hypoglossal.nucleus) و هسته‌ی حرکتی مشترک اعصاب زوج ۹و۱۰و۱۱ به نام هسته مبهم (Ambigous nucleus) . هسته‌ی هایپوگلوس (زیرزبانی) منشاء عصب زوج ۱۲ بوده که به عضلات زبان منتهی می‌گردد. هسته‌ی آمبیگوس (مبهم) منشاء الیاف حرکتی اعصاب زوج ۱۱و ۱۰و ۹ بوده که به عضلات حلق و حنجره می‌روند.

ب) هسته‌های حسی

شامل هسته‌های گراسیلیس، کونئاتوس و سولیتاری (منزوی) می‌باشند، هسته‌های گراسیلیس و کونئاتوس حس لمس دقیق، تشخیص دو نقطه (Two Point discremination) و ارتعاش بدن را دریافت می‌کند. هسته‌ی منزوی (solitary) حس چشایی و عمومی زبان را از طریق اعصاب زوج ۱۰ و ۹ و ۷ دریافت می‌کند.

ج) هسته‌ی خودکار

هسته خودکار زوج ۱۰ که به هسته‌ی پشتی واگ نیز معروف می باشد، یک هسته‌ی پاراسمپاتیک یا محرک احشایی است که الیاف آن در مسیر توزیع عصب واگ وارد عضلات صاف لوله‌ی گوارش، درخت برونشی و عضله‌ی قلب می‌شود.

◄ ماده‌ی سفید بصل‌النخاع

شامل راه‌های آوران، وابران ارتباطی است. از مهمترین راه‌های این ناحیه راه‌های قشری نخاعی و نخاعی تالاموسی را می‌توان نام برد.

❖ پل مغزی (Pons)

پل مغزی در جلوی مخچه قرار گرفته است(شکل۵-۱۰). در بالا در امتداد مغز میانی و در پایین توسط شیار پلی بصل‌النخاعی از بصل‌النخاع جدا می‌گردد. از این شیار به ترتیب از داخل به خارج اعصاب زوج ۶، ۷ و ۸ خارج می‌شوند. پل مغزی دارای دو سطح قدامی و خلفی و دو سطح طرفی است. سطح قدامی محدب است و الیاف عرضی متعددی دارد که در هر طرف، متقارب می‌شوند و پایک مخچه‌ای میانی را تشکیل می‌دهند. در بخش میانی این سطح ناودان طولی قاعده‌ای (Basilar groove) قرار داشته که محل قرارگیری شریان قاعده‌ای (Basilar.A) است (شکل ۶-۱۰). سطح قدامی در طرفین با پایک میانی مخچه امتداد می یابد. این پایک سبب ارتباط پل مغزی و مخچه می‌گردد. عصب زوج ۵ در محل اتصال پل و پایک مخچه‌ای میانی خارج می‌گردد. سطح خلفی پل، توسط مخچه پوشیده شده این سطح به شکل یک مثلث است و نیمه‌ی فوقانی کف بطن چهارم را می‌سازد. در طرفین سطح خلفی دو طناب ضخیم رویت می‌شوند که به آن‌ها پایک‌های مخچه‌ای فوقانی گویند.

◄ ساختمان داخلی پل مغزی

همانند بصل‌النخاع ماده‌ی خاکستری تشکیل هسته‌های حسی، حرکتی و خودکار را می‌دهد. هسته‌های مهم واقع در پل

عبارتند از:

هسته‌های حرکتی اعصاب زوج ۵، ۷ و۸ و هسته‌های حسی زوج ۵ (Trigeminal. nucleus) و زوج ۸ (Vestibulo cochlear.nucleus) و هسته‌های پاراسمپاتیکی بزاقی تحتانی (مربوط به زوج ۹) و بزاقی فوقانی (مربوط به زوج ۷).

ـ هسته زوج ۸ مغزی شامل چهار هسته تعادلی (Vestibular) فوقانی، تحتانی، داخلی و خارجی و دو هسته شنوایی (Cochlear) قدامی و خلفی می‌باشد. الیاف شنوایی از حلزون و الیاف تعادلی از مجاری نیم‌دایره، اوتریکول و ساکول وارد آنها می‌شوند.

ـ هسته‌ی حرکتی زوج ۷ مبدأ بخش حرکتی عصب صورتی (Facial) بوده که به عضلات صورت می‌روند. هسته‌ی پاراسمپاتیک بزاقی فوقانی الیاف وابران احشایی خود را همراه زوج ۷ ارسال داشته و مسئول ترشح غدد زیر فکی، زیرزبانی و اشکی می‌باشند. هسته بزاقی فوقانی الیاف وابران احشایی خود را همراه زوج ۹ ارسال می‌کند و به غده بناگوشی می‌رود.

ـ هسته حرکتی زوج ۵ در امتداد هسته زوج هفتم و در سمت داخل هسته حسی اصلی زوج پنج می‌باشد. آکسون نورونهای آن به عضلات جونده می‌روند.

ـ هسته‌ی حرکتی زوج ۶ مبدأ الیاف حرکتی زوج شش بوده، عضله‌ی مستقیم خارجی چشم را عصب می‌دهد.

ـ هسته‌ی حسی زوج پنجم بزرگ‌ترین و طویل‌ترین هسته‌ی اعصاب مغزی است که از مغز میانی تا قسمت فوقانی نخاع گردنی امتداد دارد. بخش میانی این هسته به نام هسته اصلی در ناحیه پل قرار گرفته است. بخش فوقانی آن به نام هسته مزانسفالیک در مغز میانی و بخش تحتانی آن به نام هسته نخاعی در بصل‌النخاع و قسمت فوقانی نخاع گردنی قرار گرفته است. این هسته حس عمومی سر و صورت را دریافت می‌کند.

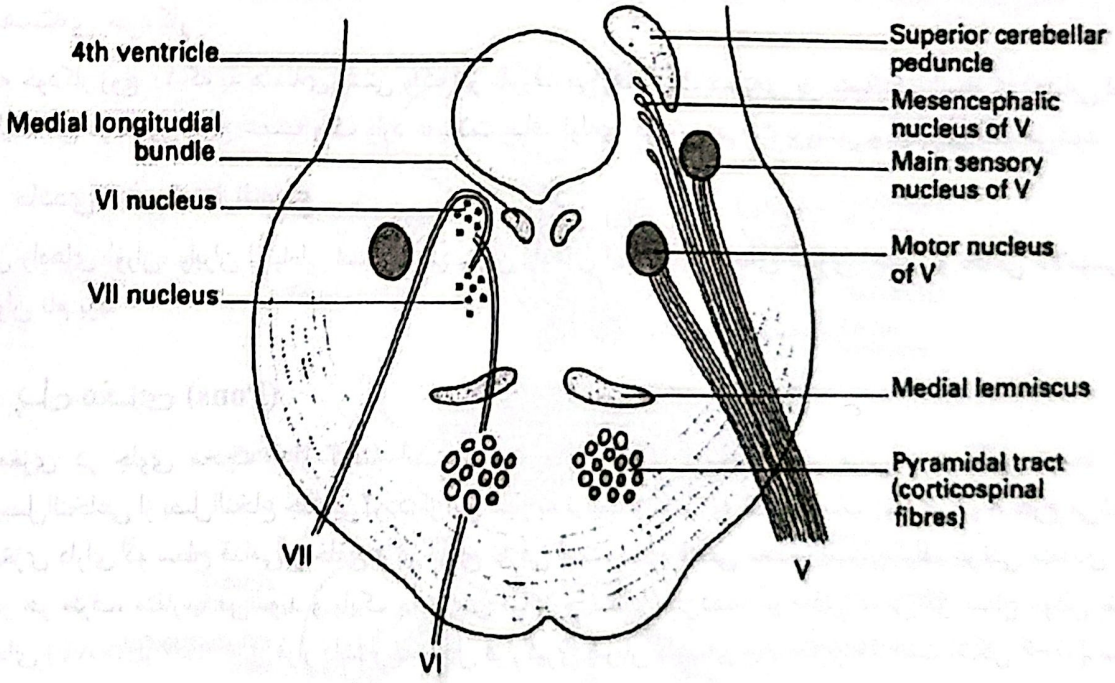

شکل ۷-۱۰. ساختمان داخلی پل مغزی

◄ ماده‌ی سفید پل مغز

شامل ۲ دسته الیاف طولی و عرضی‌اند: الیاف طولی شامل الیاف قشری نخاعی، قشری هسته‌ای و قشری پلی و الیاف عرضی شامل راه‌های پلی مخچه‌ای (Ponto cerebellar) است که از هسته‌های پلی شروع و از طریق پایک مخچه‌ای میانی به نیمکره‌ی سمت مقابل مخچه می‌روند.

❖ مغز میانی (Middle Brain)

کوتاه‌ترین بخش ساقه‌ی مغز است (به طول ۲Cm) و پل مغزی و مخچه را به مغز قدامی متصل می‌کند(شکل۵-۱۰). حفره‌ی موجود در مغز میانی یک کانال باریک به نام قنات مغزی یا مجرای سیلویوس (Cerebral aqueduct) است، این کانال بطن سوم و چهارم را به هم وصل می‌کند. مغز میانی دارای یک سطح قدامی، یک سطح خلفی و دو سطح طرفی است (شکل ۶-۱۰).

سطح قدامی : در طرفین این سطح دو دسته فیبر بزرگ به نام پایک‌های مغزی (Crus cerebri) دیده می‌شود که توسط یک شکاف عمیق به نام حفره‌ی بین پایکی از یکدیگر جدا می‌شوند. اعصاب زوج ۳ (Occulomotor) از طرفین این حفره خارج می‌شوند.

سطح خلفی : در سطح خلفی مغز میانی، چهار برجستگی مدور به نام اجسام چهار قلوی فوقانی و تحتانی رویت می‌گردد. اجسام چهارقلوی فوقانی (Sup Colliculus) مرکز رفلکس بینایی و اجسام چهارقلوی تحتانی مرکز رفلکس شنوایی می‌باشند.

◀ ساختمان داخلی مغز میانی

بخشی از مغز میانی که در عقب مجرای مرکزی قرار دارد و شامل هسته‌های برجستگی‌های چهارقلوی فوقانی و تحتانی است را سقف (Tectum) می‌نامند.

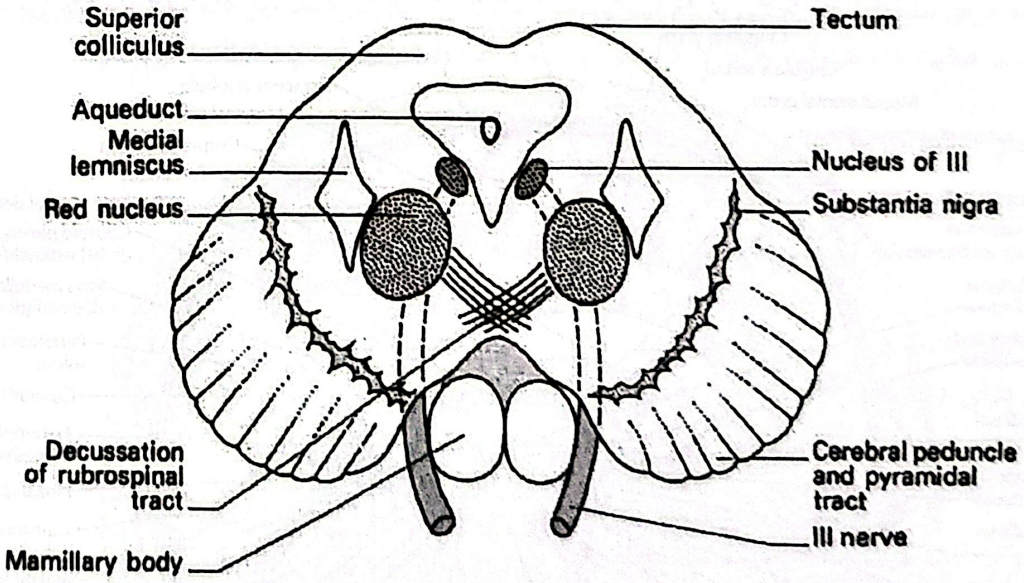

شکل۸-۱۰. ساختمان داخلی مغز میانی

بخشی از مغز میانی که در قدام مجرای مرکزی قرار دارد پایک‌های مغزی (Cerebral Peduncles) نام داشته هر پایک به نوبه‌ی خود از یک قسمت قدامی به نام Crus Cerebri (پایه‌ی مغزی) تشکیل شده که حاوی راه‌های قشری نخاعی و قشری هسته‌ای است و یک بخش میانی به نام جسم سیاه (Substantia nigra) دارد. که به علت وجود ملانین سیاه رنگ است. این بخش با اجسام مخطط مرتبط بوده و نوروترانسمیتر دوپامین را می‌سازد. اختلال در آن منجر به بیماری پارکینسون می‌شود و نهایتاً یک بخش به نام پوسته (Tegmentum) که در عقب جسم سیاه قرار داشته و حاوی راه‌های صعودی (نخاعی ـ تالاموسی، لمینسکوس داخلی) است، در ماده‌ی خاکستری تگمنتوم هسته‌های اعصاب مغزی زوج ۳ و ۴ قرار دارد که الیاف آن‌ها به سمت کره‌ی چشم می‌روند. هسته‌های قرمز (Red.nuc) نیز در تگمنتوم مغز میانی جای دارند.

❖ مغز قدامی (Fore brain)

مغز قدامی یا همان مخ بزرگترین بخش مغز است که در حفره‌های جمجمه‌ای قدامی و میانی قرار دارد. مخ را می‌توان به دو بخش تقسیم کرد: *دیانسفال* که بخش مرکزی را تشکیل می‌دهد و *تلانسفال* که نیمکره‌های مخ را می‌سازد.

❖ دیانسفال (Diencephalon)

بخشی از مغز قدامی است که توسط حفره‌ی شکاف مانند بطن III به دو نیمه‌ی قرینه‌ی راست و چپ تقسیم می‌شود. هرنیمه‌ی دیانسفال شامل تالاموس، هیپوتالاموس، ساب تالاموس و اپی تالاموس بوده که در تشکیل کف، سقف و دیواره‌های طرفی بطن سوم شرکت می‌کنند.

الف) تالاموس (Thalamus)

هر تالاموس توده‌ای تخم‌مرغی شکل از جنس ماده‌ی خاکستری است که بزرگ ترین بخش دیانسفال را تشکیل می‌دهد. تالاموس دارای چهار سطح (فوقانی، تحتانی، خارجی و داخلی) و دو انتهای قدامی و خلفی است. انتهای قدامی باریک و گرد بوده و دقیقاً در پشت سوراخ بین بطنی قرار دارد. انتهای خلفی حجیم بوده (Pulvinar) و متمایل به عقب و خارج است. سطح داخلی دوتالاموس در تشکیل دیواره خارجی بطن سوم شرکت می‌کند و در ۷۵٪ از موارد توسط رابطی از جنس ماده‌ی خاکستری به نام رابط بین تالاموسی Inter thalamic Connection به یکدیگر متصل می‌شوند. سطح خارجی با کپسول داخلی مجاورت داشته و با واسطه‌ی آن از سر هسته‌ی دم دار جدا می‌گردد.

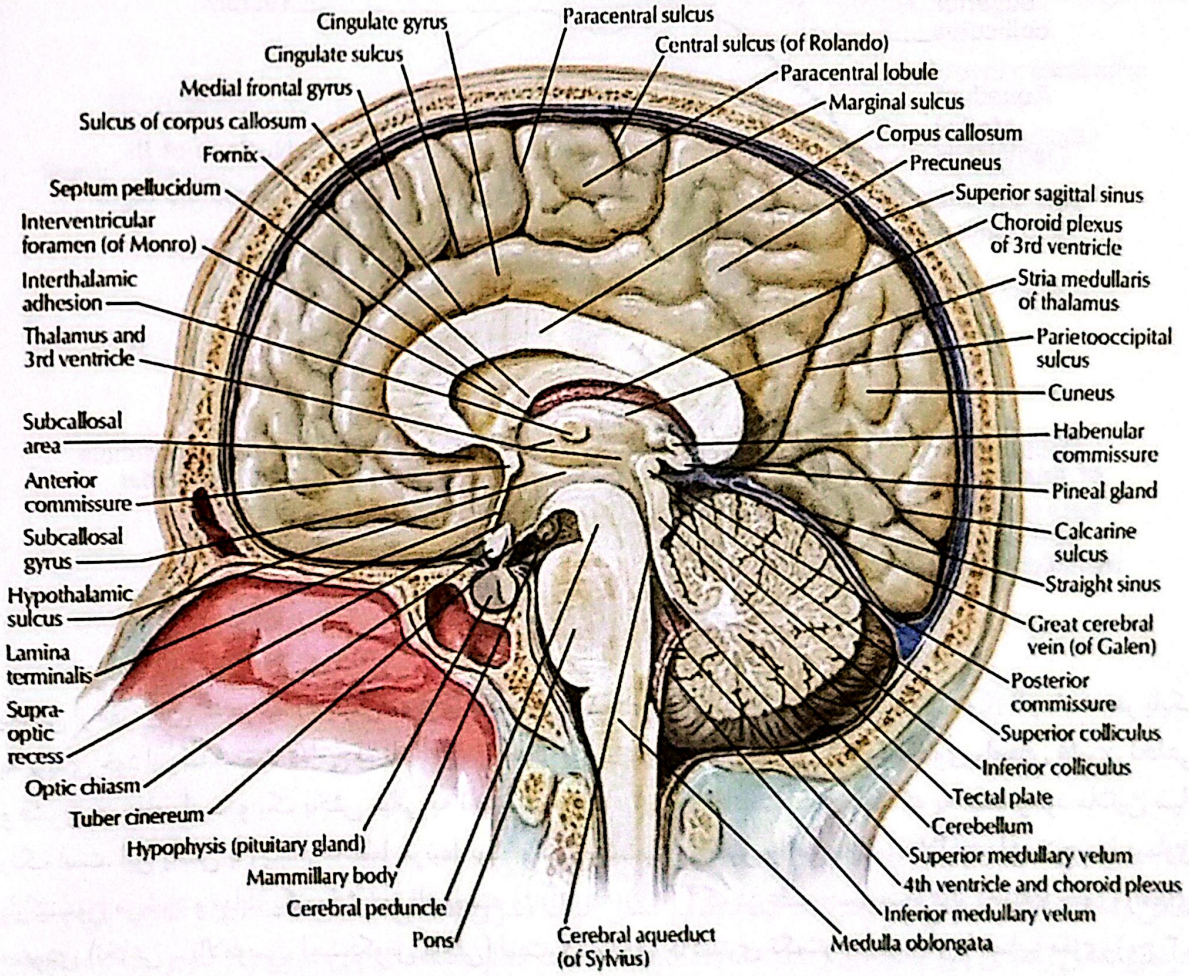

شکل ۹-۱۰. سطح داخلی نیمکره‌ها. به موقعیت تالاموس و هیپوتالاموس توجه شود

سطح فوقانی تالاموس با هسته‌ی دمی مجاورت داشته و در تشکیل کف بخش مرکزی بطن طرفی شرکت می‌کند.
تالاموس یک مرکز مهم سلولی برای دریافت حس‌های مهم (به غیر از حس بویایی) می‌باشد که اکثراً اطلاعات حسی وارد آن شده و از آنجا به کورتکس مغز یا سایر نواحی زیرقشری منتقل می‌شوند. به علاوه تالاموس در اعمال احشایی وسوماتیک نیز نقش عمده‌ای به عهده دارد.

ب) هیپوتالاموس (Hypothalamus)

بخشی از دیانسفال است که در پایین تالاموس قرار داشته و توسط شیار هایپوتالامیک از آن جدا می‌گردد. هیپوتالاموس در تشکیل بخشی از دیواره‌ی خارجی کف بطن III شرکت می‌کند. از سطح تحتانی هیپوتالاموس ساقه‌ای به سمت پایین کشیده شده است که غده‌ی هیپوفیز را به قاعده‌ی مغز متصل می‌کند. شاید نتوان فعالیتی را در بدن نام برد که هیپوتالاموس بر آن تأثیر نداشته باشد. هیپوتالاموس اعمال دستگاه عصبی خودکار و غدد درون‌ریز را تنظیم می‌کند و نقش حیاتی در حفظ هومئوستاز بدن دارد. هیپوتالاموس دارای مراکزی است که مسئولیت تنظیم دمای بدن، خواب، تشنگی و گرسنگی، رفتار جنسی و عواطف را بر عهده دارد.

❖ اپی‌تالاموس

حاوی بخشهایی است که در عقب و بالای تالاموس قرار گرفته‌اند که شامل غده صنوبری (Pineal gland) و هسته‌های هابنولا (و ارتباطات آنها) می‌باشد. غده صنوبری یک مخروط کوچک است که توسط یک ساقه به دیانسفال متصل می‌شود. این غده دارای سلولهای غیر عصبی به نام پینه‌آلوسیت و سلولهای گلیال می‌باشد. این غده یک غده درون‌ریز است که می‌تواند بر فعالیت غده هیپوفیز، جزایر لانگرهانس لوزالمعده، غده پاراتیروئید،آدرنال و گونادها اثر بگذارد.

❖ مخچه (Cerebellum)

بزرگ‌ترین بخش مغز خلفی بوده که در حفره‌ی کرانیال خلفی قرار داشته و توسط بطن چهارم از پل و بصل النخاع جدا می‌گردد. مخچه هماهنگ کننده حرکات ارادی بدن بوده به طوری که این حرکات ؛ دقیق، متعادل و نرم انجام گیرند، به علاوه کنترل تونوس عضلات، موقعیت فضایی و تعادل نیز از دیگر وظایف مخچه است. باید یادآوری کرد که هر نیمه‌ی مخچه کنترل‌کننده همان نیمه از بدن است. مخچه از دو نیم کره و یک بخش میانی به نام کرمینه (Vermis) تشکیل یافته و دارای دو سطح فوقانی و تحتانی است. سطح فوقانی محدب بوده و توسط چادرینه‌ی مخچه (Tentorium) از لوب‌های پس‌سری مخ جدا می‌گردد. در سطح تحتانی مخچه یک بریدگی عمیق به نام دره (Valeculla) قرار داشته که بخش تحتانی ورمیس در عمق آن قرار گرفته است.

◄ ارتباطات مخچه

مخچه از طریق الیاف آوران و وابران متعددی به سایر بخشهای دستگاه عصبی مرکزی مرتبط می‌شود؛ این الیاف در هر طرف در سه دسته بزرگ (پایک) قرار می‌گیرند. بر همین اساس مخچه توسط ۳ پایک (Peduncle) به ساقه‌ی مغز متصل می‌گردد. پایک‌های، فوقانی، میانی و تحتانی به‌ترتیب مخچه را به مغز میانی، پل و بصل‌النخاع متصل می‌نمایند.

◄ ساختمان مخچه

مخچه از ماده خاکستری (قشر) در خارج و ماده سفید در داخل تشکیل شده است. سه توده از ماده خاکستری که هسته‌های داخل مخچه‌ای نامیده می‌شوند، در داخل ماده سفید هر نیمکره قرار گرفته‌اند. چهار زوج هسته‌ی خاکستری درعمق نیمکره‌های مخچه قرار داشته که از داخل به خارج عبارتند از:

۱ـ هسته‌ی شیروانی (Fastigial)
۲ـ هسته‌ی لخته ای (Emboliform)
۳ـ هسته‌ی کروی (Globous)
۴ـ هسته‌ی دندانه‌دار (Dentate)

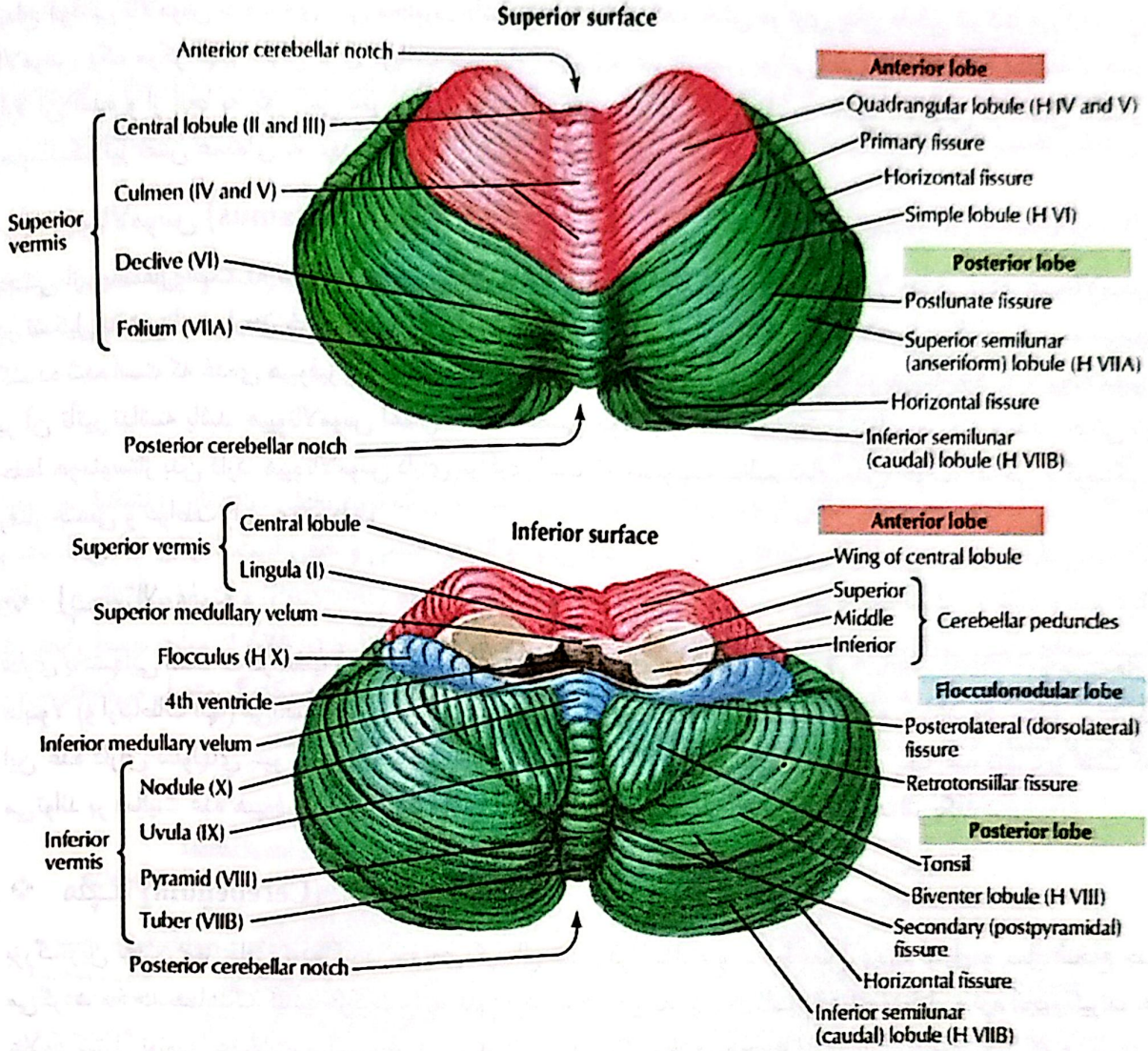

شکل ۱۰-۱۰. مخچه، سطوح فوقانی و تحتانی

ساختمان قشر مخچه

ماده خاکستری : در کل قشر مخچه، ساختمان یکنواختی دارد (بر خلاف نیمکره‌های مخ). ماده خاکستری را می توان به سه لایه تقسیم کرد ۱) لایه خارجی به نام لایه مولکولی، ۲) لایه میانی به نام لایه سلول های پورکنژ، و ۳) لایه داخلی به نام لایه گرانولی. نفوذ ماده سفید درون قشر مخچه به شکل درخت دیده می شود که به آن درخت زندگی (Vitea arbora) گفته می‌شود.

ماده سفید: از سه گروه الیاف عصبی تشکیل شده است ۱) درونی، ۲) آوران ۳) وابران. الیاف آوران و وابران پایک‌های مخچه ای را می سازند.

سیر تکاملی مخچه

۱ـ مخچه‌ی باستانی (Archi cerebellum) : شامل لوب فلوکولو ندولار است. این بخش از مخچه همراه با هسته‌های وستیبولار تکامل می‌یابد و در ارتباط با حفظ تعادل می‌باشد.

۲ـ مخچه‌ی قدیمی (Paleo Cerebellum) : شامل لوب قدامی است. این بخش از مخچه با تکامل مهره‌داران خاکزی بوجود آمده که برای نگهداری بدن در مقابل جاذبه شکل گرفته و ارتباطات آن بیشتر با نخاع بوده و در حفظ تونوس عضلانی و وضعیت بدن نقش دارد.

۳ـ مخچه‌ی جدید (Neo Cerebellum) : شامل لوب میانی است و قسمت عمده‌ی نیمکره‌های مخچه را شامل می‌شود و بزرگ‌ترین بخش مخچه بوده و در ارتباط با کنترل فعالیت‌های یادگرفته شده و مهارتی است.

❖ مـخ (Cerebrum)

مخ از دو نیم‌کره تشکیل یافته که توسط یک شیار طولی از یکدیگر جدا می‌گردند. هر نیمکره دارای ۳ قطب، ۳ سطح و ۳ کنار می‌باشد (شکل۹-۱۰).

قطب‌ها (Pole) : پیشانی (Frontal) ، پس‌سری (Occipital) و گیجگاهی (Temporal)

سطوح (Surfaces) : خارجی فوقانی (Supero Lateral) ، تحتانی (Inferior) ، داخلی (Medial) .

سطح فوقانی خارجی محدب بوده و با سقف کاسه‌ی سر مجاورت دارد. سطح تحتانی نامنظم است و به یک بخش قدامی به نام سطح اربیتال و یک بخش خلفی به نام سطح چادرینه‌ای (Tentorial) تقسیم می‌شود. این دو بخش توسط ساقه‌ی شیار طرفی از یکدیگر جدا می‌گردند.

سطح داخلی شامل دو بخش آزاد و چسبنده است. سطح چسبنده توسط رابط پینه‌ای (Corpus Callusum) به سطح داخلی نیمکره‌ی مقابل متصل شده، سطح آزاد توسط یک شکاف طولی که حاوی داس مغزی است از نیمکره‌ی مقابل جدا می‌گردد.

کنارها (Borders) : فوقانی، تحتانی داخلی و تحتانی خارجی

ـ هر نیمکره‌ی مخ از ۵ لوب تشکیل شده است: پیشانی، آهیانه، پس‌سری، گیجگاهی و جزیره.

ـ هر لوب از شیارها (Sulcus) و شکنج‌هایی (Gyrus) تشکیل شده است.

❖ شیارهای اصلی مخ

۱ـ شیار طرفی [Sylvius (lateral sulcus)] از دو قسمت تشکیل یافته است:

الف) ساقه (Stem) : که در سطح تحتانی نیمکره‌ی مغزی واقع شده، بخش اربیتال و چادرینه‌ای سطح تحتانی را از هم جدا می‌کند.

ب) شاخه (Ramus) : در سطح خارجی نیمکره‌ی مغزی واقع شده لوب آهیانه را از لوب گیجگاهی جدا می‌کند.

۲ـ شیار مرکزی [Rolando (central sulcus)]

در سطح خارجی نیمکره‌ها قرار داشته لوب‌های پاریتال و فرونتال را از هم جدا می‌کند (شکل۹-۱۰).

۳ـ آهیانه‌ای پس‌سری (Parieto occipital)

در سطح داخلی نیمکره قرار گرفته و از کنار فوقانی آغاز و دولوب پس‌سری و آهیانه را از هم جدا می کند (شکل۷-۱۰).

٤ـ مهمیزی (Calcarine)

در سطح داخلی نیمکره‌ها قرار داشته، کمی پایین‌تر از اسپلنیوم جسم پینه‌ای آغاز و به سمت قطب اکسی پیتال کشیده می‌شود. در ماده‌ی خاکستری اطراف این شیار مراکز بینایی قرار دارند (شکل ۹-۱۰).

۵ـ کمربندی (Cingulate)

در سطح داخلی نیمکره‌ها به موازات کنار فوقانی جسم پینه‌ای امتداد یافته، انتهای خلفی آن به کنار فوقانی داخلی نیمکره می‌رسد. این شیار لوب سینگولیت (Cingulate) را از سایر لوب‌ها جدا می کند (شکل ۹-۱۰).

❖ لوب پیشانی (Frontal Lobe)

این لوب در جلوی شیار مرکزی و در بالای شیار طرفی قرار داشته و توسط ۲ شیار عرضی به نام‌های فرونتال فوقانی و تحتانی به سه شکنج فرونتال *فوقانی، میانی و تحتانی* تقسیم می‌گردد. منطقه‌ی حرکتی تکلم (Motor speech Area) در لوب فرونتال تحتانی قرار دارد. بر روی سطح خارجی این لوب، در جلو به موازات شیار مرکزی و به پهنای یک انگشت شیار پیش‌مرکزی (Pre central sulcus) قرار دارد. قسمتی از لوب پیشانی که بین این دو شیار واقع است، شکنج پیش‌مرکزی (Pre central gyrus) نام دارد که منطقه‌ی حرکتی اولیه (Primary motor Area) است. قسمت عمده راه‌های قشری نخاعی از سلول های هرمی این ناحیه از قشر مغز مبدأ می‌گیرند (شکل۹-۱۰).

❖ لوب آهیانه (Parietal lobe)

در عقب شیار مرکزی، بالای شیار جانبی و جلوی شیار پاریتواکسی پتیال قرار دارد(شکل ۹-۱۰). در عقب و به موازات شیار مرکزی و به پهنای یک انگشت، شیار پس مرکزی (Post central sulcus) قرار دارد. قسمتی از لوب آهیانه که بین این دو شیار قرار دارد شکنج پس مرکزی (Post central gyrus) می‌نامند که منطقه‌ی حسی اولیه است.

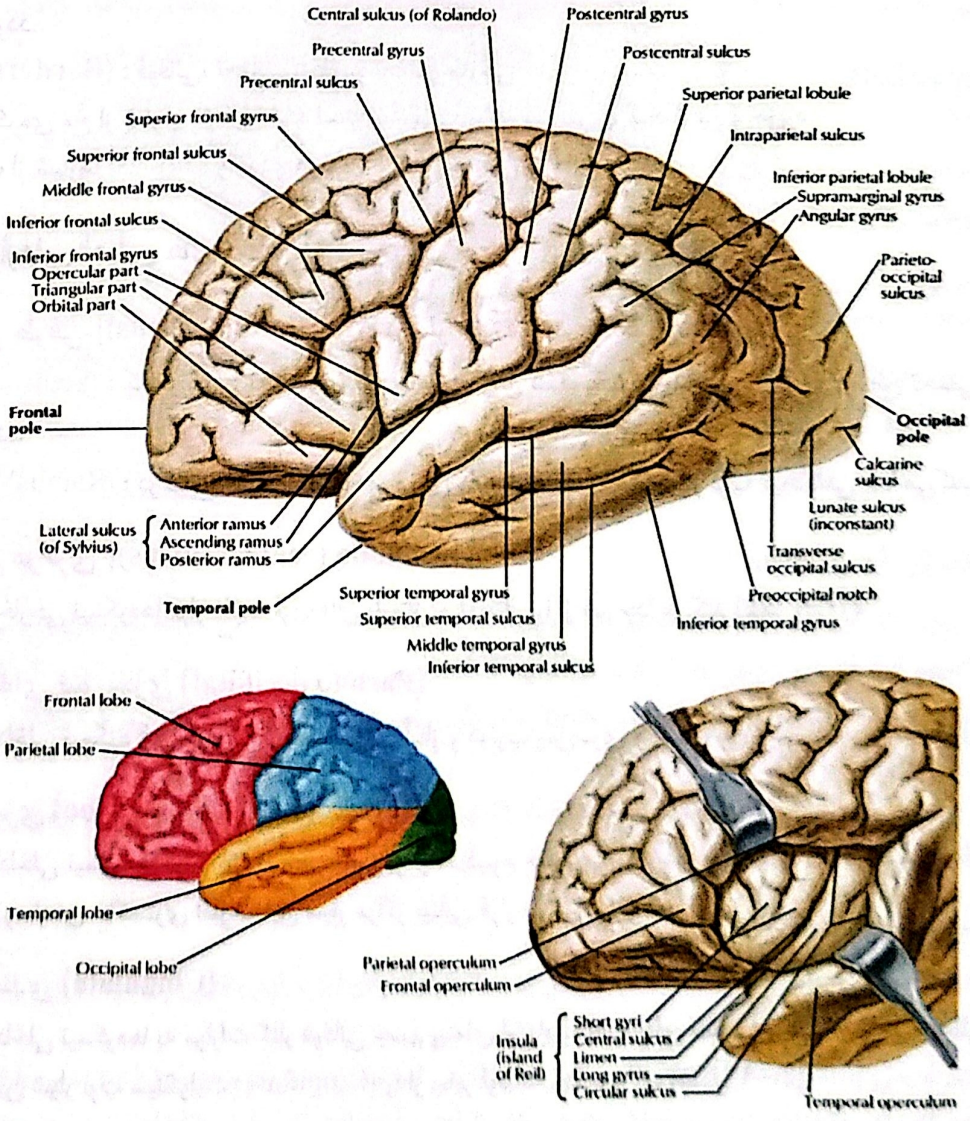

شکل ۱۱-۱۰. سطح خارجی نیمکره

❖ لوب گیجگاهی (Temporal Lobe)

در پایین شیار طرفی قرار داشته، بخشی از آن به سطح تحتانی هر نیمکره نیز کشیده می‌شود. قشر این لوب توسط شیارهای تمپورال فوقانی و تحتانی که بر روی سطح خارجی قرار دارند به سه شکنج تمپورال فوقانی، میانی و تحتانی تقسیم می‌شود. ناحیه‌ی شنوایی اولیه بر روی بخشی از شکنج تمپورال فوقانی قرار دارد (شکل۹-۱۰). در سطح تحتانی این لب شیار (Temporo occipital) واقع شده که در حد فاصل بین شکنج‌های تمپور و اکسی‌پیتال داخلی و خارجی قرار دارد.

❖ لوب پس‌سری (Occipital.Lobe)

در پایین شیار پاریتواکسی پیتال قرار داشته و با استخوان پس‌سری مجاورت دارد.

❖ جزیره (Insula)

در سطح خارجی نیمکره و در عمق شیار طرفی قرار دارد(شکل۸-۱۰). اینسولا توسط یک شیار حلقوی (Circular Sulcus) محدود می‌گردد. در طول تکامل نیمکره‌ها ابتدا این بخش در سطح قرار داشته ولی به دلیل رشد کند این ناحیه نسبت به نواحی اطراف به تدریج بخش‌هایی از لوب‌های آهیانه، پیشانی و گیجگاهی روی آن را می‌پوشانند. برای رویت این لوب باید طرفین شیار طرفی را از هم جدا کرد (شکل ۱۱-۱۰).

❖ سیستم لیمبیک (Limbic System)

لیمبیک به معنای حاشیه و لبه است و به گروهی از ساختمان‌های عصبی اطلاق می‌شود که به شکل یک حلقه پیرامون رابط پینه‌ای و دیانسفال قرار گرفته‌اند (شکل۱۰-۱۰). این سیستم از تعدادی مرکز و راه‌های ارتباطی بین آن‌ها تشکیل شده و از نظر عملکردی بین جنبه‌های شناختی و عاطفی خودآگاهی قرار دارند. هم‌چنین سیستم لمبیک برای حافظه نیز نقش حیاتی دارد.

◄ اعمال سیستم لیمبیک

۱ـ کنترل رفتار جنسی
۲ـ کنترل رفتارهای اجتماعی مثل تنفر، عشق، ترس و لذت
۳ـ کنترل رفتار غذایی جهت حیات فرد

◄ ماده سفید نیم‌کره‌ی مخ

ماده سفید از الیاف عصبی میلین‌دار با قطرهای مختلف تشکیل شده که نوروگلیا از آنها حمایت می‌کند. الیاف عصبی را براساس ارتباطات آنها می‌توان به سه دسته تقسیم نمود: ۱) الیاف رابط ۲) الیاف محدود به یک نیمکره ۳) الیاف پرتابی

الف) الیاف محدود به یک نیمکره یا مشارکتی (Associational.Fibers)

نواحی مختلف قشر را در داخل یک نیمکره به هم وصل می‌کنند که به دو گروه کوتاه و بلند تقسیم می‌شوند. الیاف کوتاه دقیقاً در زیر قشر قرار می‌گیرند و شکنج‌های مجاور را به هم وصل می‌کنند. الیاف بلند لوبهای مختلف را به هم وصل می‌کنند، مانند الیافی که مناطق حسی و حرکتی گفتار را به یکدیگر وصل می‌کنند.

ب) الیاف رابط (Commissural Fibers)

این الیاف مناطقی را در دو نیمکره مخ به هم وصل می‌کنند. جسم پینه‌ای، رابط قدامی، رابط خلفی و فورنکس از این نوع هستند.

جسم پینه‌ای (Corpous Callosum)

بزرگترین رابط مغزی که نیمکره‌ها را به هم وصل می‌کند. این رابط که در برش ساژیتال از نیمکره‌ها تقریباً C شکل است و دارای بخش‌های زیر است (شکل۷-۱۰) :

۱ـ نوک (Rostrum) : قدامی‌ترین بخش رابط است.

۲ـ زانو (Genu) : بخش‌های قدامی لوب فرونتال را به هم وصل می‌کند.

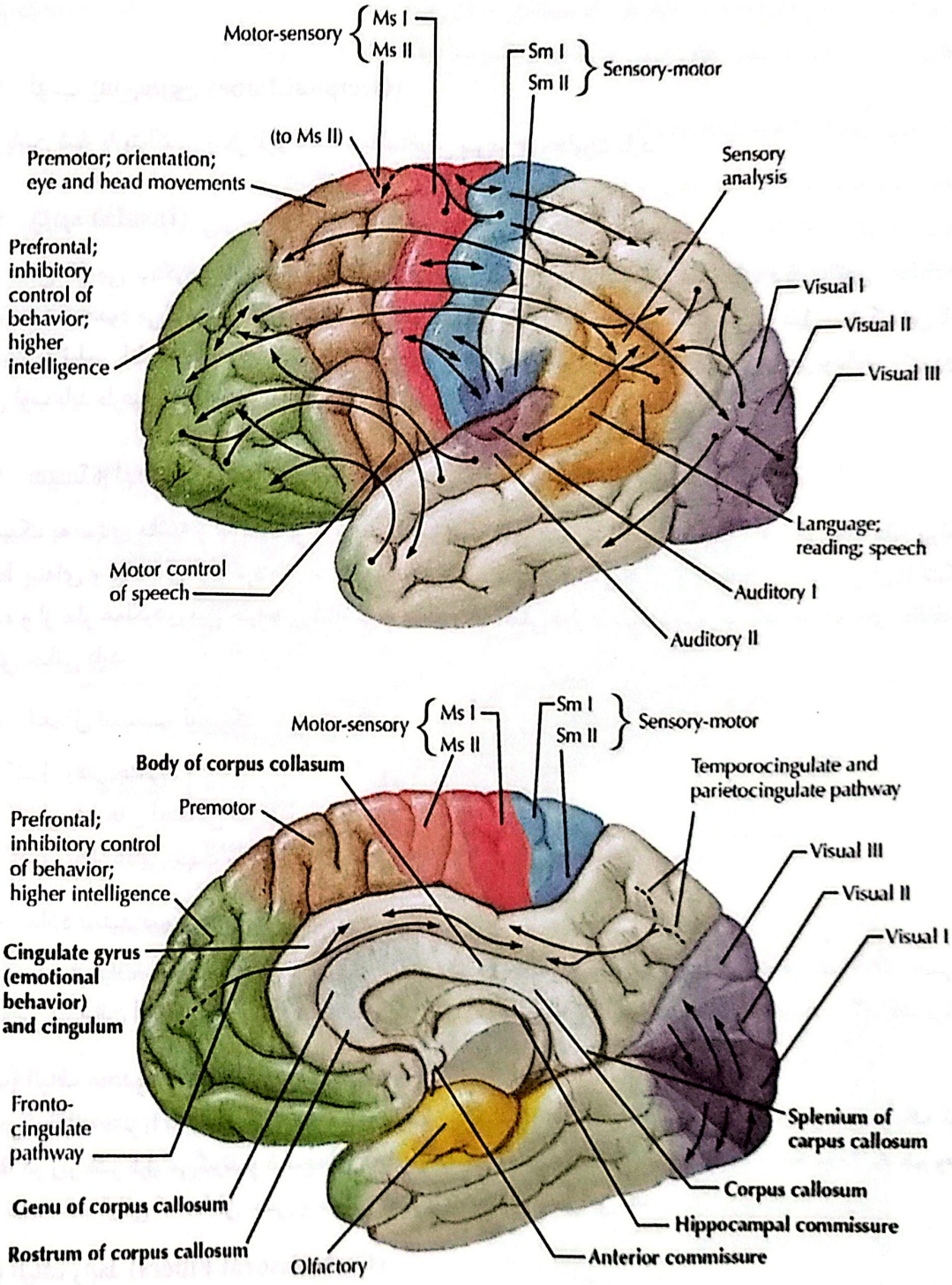

شکل ۱۲-۱۰. مناطق عملکردی نیمکره‌ها و رابطهای آن.

۳ـ تنه (Body) : شامل الیافی است که لوبهای آهیانه وبخش‌هایی از لوب‌فرونتال را به‌هم وصل‌می‌کنند.
٤ـ چنبره (Splenium) : خلفی‌ترین بخش جسم پینه‌ای است، ضخیم و پهن بوده شامل رشته‌هایی است که لوب گیجگاهی و پس‌سری یک سمت را به سمت مقابل متصل می‌کنند.
ـ فورنیکس : از الیاف عصبی میلین‌دار تشکیل شده و سیستم وابران هیپوکامپ را تشکیل می‌دهد که هیپوکامپ را به جسم پستانی هیپوتالاموس متصل می‌کند.

ج) الیاف پرتابی (Projectional Fibers)

شامل الیاف آوران و وابران نیمکره‌ها بوده که نیمکره‌ها را به بخش‌های دیگر سیستم عصبی متصل می‌کنند. از رشته‌های وابران این الیاف می‌توان به الیاف Cortic Spinal و Cortico nuclear اشاره کرد. رشته‌های وابران این الیاف شامل تمام راه‌های آورانی است که از تالاموس به کورتکس می‌روند. این الیاف در بخش تحتانی نیمکره‌ها یک نوار فشرده را به نام کپسول داخلی (Internal capsule) تشکیل می‌دهد که در داخل با هسته دم‌دار و تالاموس و در خارج با هسته عدسی مجاورت دارد. به دلیل شکل گوه‌ای هسته عدسی، کپسول داخلی خمیده است و یک بازوی قدامی و یک بازوی خلفی دارد که یک زانو آنها را به یکدیگر متصل می‌کند.

◄ ماده‌ی خاکستری نیمکره‌های مخ

ماده‌ی خاکستری علاوه بر سطح خارجی نیمکره‌ها (کورتکس) به شکل توده‌هایی تحت عنوان اجسام قاعده‌ای در عمق نیمکره‌های مخ نیز دیده می‌شود. قشر (Cortex) بین ۶ـ۳ میلی‌متر ضخامت داشته و از نظر بافت‌شناسی از ۶ لایه تشکیل شده است.

❖ هسته‌های قاعده‌ای (Basal Nuclei)

منظور از هسته‌های قاعده‌ای (عقده‌های قاعده‌ای) هستند. این عقده‌ها، توده‌هایی از ماده‌ی خاکستری بوده که در عمق نیمکره‌های مخ جای دارند و بخش مهمی از سیستم خارج هرمی را تشکیل می‌دهند.

این هسته‌ها عبارتند از:

۱ـ جسم مخطط (Corpous Striatum) : در خارج تالاموس قرار داشته و توسط کپسول داخلی به ۲ هسته‌ی دم‌دار (Cudate) و عدسی (Lentiform) تقسیم می‌شود. هسته دم‌دار یک توده بزرگ از ماده خاکستری به شکل C است که کاملاً در مجاورت بطن طرفی و در خارج تالاموس قرار دارد. هسته عدسی به شکل یک گوه است که قاعده پهن و محدب آن به طرف خارج و تیغه آن به طرف داخل قرار می‌گیرد. این هسته کاملاً در عمق ماده سفید نیمکره مخ قرار دارد و در طرف داخل در مجاورت کپسول داخلی می‌باشد که آن را از هسته دم‌دار و تالاموس جدا می‌کند. هسته‌ی عدسی از نظر عملکرد به دو بخش کاملاً مجزا به نام کره‌ی رنگ پریده (Globous Pallidus) و پوتامن (Putamen) تقسیم می‌شود.
۲ـ جسم بادامی شکل (Amygdaloid Body) : بخشی از سیستم لیمبیک است.
۳ـ پیش‌دیواره (Clastrum)

◄ اعمال اجسام مخطط

دارای نقش اساسی در سازماندهی حرکات می‌باشند و اختلالات این اجسام موجب نقایص حرکتی و مشکلاتی در شروع، کنترل و ختم حرکات می‌گردد.

❖ سیستم بطنی (Ventricular System)

هریک از بخشهای مغز (قدامی، میانی و خلفی) دارای حفراتی به نام بطن می‌باشند. حفرات مغز قدامی شامل بطن‌های

طرفی و بطن سوم است، حفره‌ی مغز میانی قنات مغزی نام داشته و حفره‌ی مغز خلفی بطن ۴ را تشکیل می‌دهد (شکل ۱۱-۱۰). این حفرات توسط یک لایه سلول پوششی اپیتلیال به نام آپاندیم مفروش می‌گردد. در برخی نقاط، نرم شامه و عروق آن در تماس با لایه‌ی آپاندیم قرار می‌گیرند و غشاء دو لایه رگ‌داری به نام غشاء کوروئیدی را دتشکیل می‌دهند. عمل اصلی این غشاء ترشح مایع مغزی نخاعی (CSF) است که بطن‌های مغزی، کانال مرکزی نخاع، فضای تحت عنکبوتیه و فضای دور عروقی را به طور کامل پر می‌کند. این مایع شفاف و بی‌رنگ بوده و اعمال مهم زیر را انجام می‌دهد.

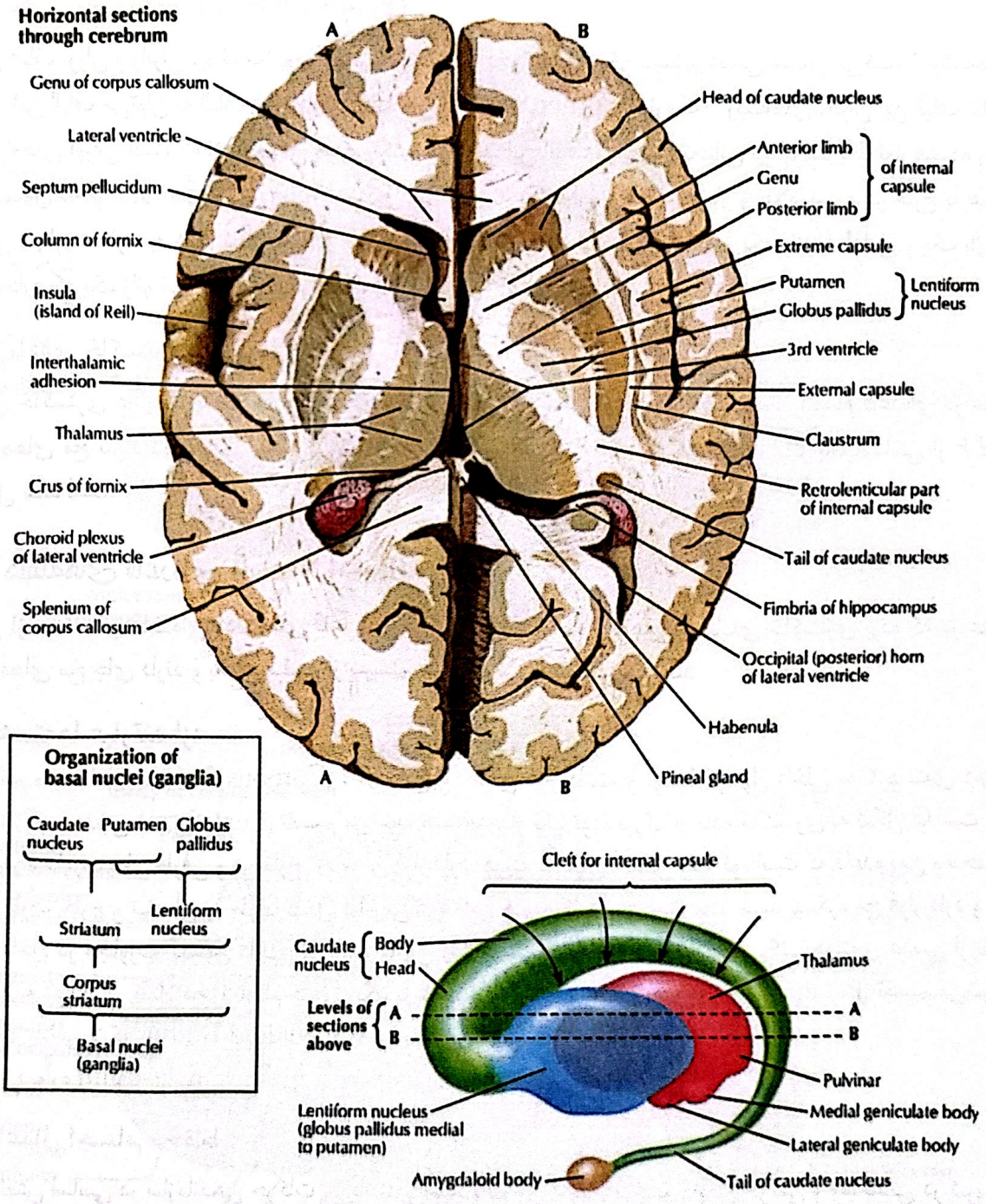

شکل ۱۳-۱۰. هسته‌های قاعده‌ای مغز

اعمال مایع CSF

۱ـ کاهش وزن دستگاه عصبی مرکزی (طبق قانون ارشمیدس) به طوری که وزن ۱۵۰۰g آن را به ۵۰۰g کاهش می‌دهد.

۲ـ این مایع موجب می‌گردد دستگاه عصبی مرکزی در برابر ضربات ناگهانی با شتاب کمتری درون جمجمه حرکت نموده و آسیب کمتری ببیند.
۳ـ محصولات اضافی ناشی از متابولیسم مواد را جمع‌آوری می‌کند، زیرا مغز رگ لنفی ندارد.

❖ بطن‌های طرفی (Lat Ventricles)

دو حفره‌ی تقریباً C شکل که در عمق هر نیمکره، در طرفین خط وسط قرار داشته (شکل۱۱-۱۰) و توسط یک ورقه‌ی نازک شفاف به نام دیواره شفاف Septum Pellucidum از هم جدا می‌گردند.

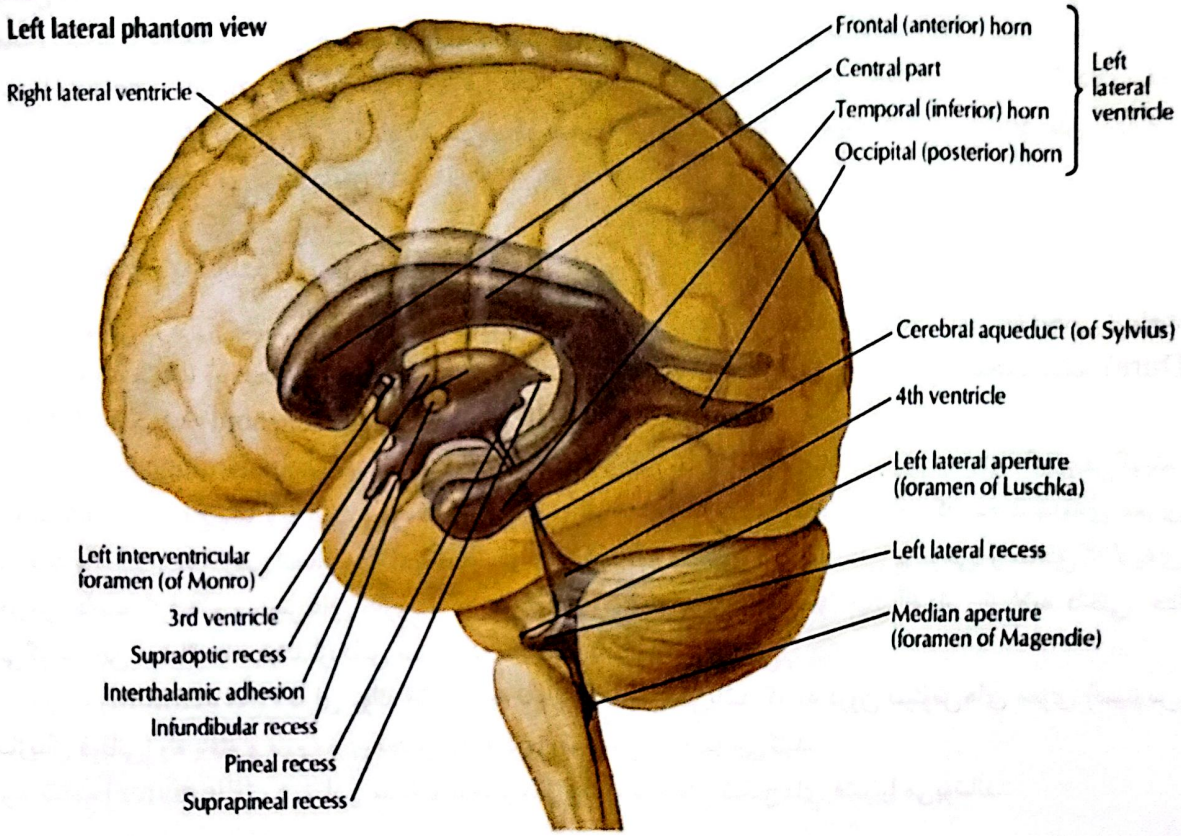

شکل ۱۴-۱۰. سیستم بطنی

هر بطن طرفی شامل یک بخش مرکزی به نام تنه و سه شاخ قدامی، خلفی و تحتانی است.
شاخ قدامی : در جلوی سوراخ بین بطنی (Monro) قرار داشته و تا لوب فرونتال امتداد می‌یابد.
تنه : از سوراخ بین‌بطنی تا اسپلنیوم جسم پینه‌ای امتداد می‌یابد. سقف آن توسط جسم پینه‌ای و کف آن توسط هسته‌ی دم‌دار و تالاموس پوشیده می‌شود.
شاخ خلفی : به درون لوب اکسی پیتال (Occipital) کشیده می‌شود.
شاخ تحتانی : بزرگ‌ترین شاخ بطن طرفی بوده که پس از دورزدن انتهای خلفی تالاموس وارد لوب تمپورال می‌گردد.

❖ بطن سوم (Third Ventricle)

شکاف باریک و عمودی است که در ناحیه‌ی دیانسفال قرار داشته، در بالا و جلو از طریق سوراخ بین بطنی قدامی (Monro) با بطن‌های طرفی و در پایین از طریق قنات مغزی با بطن چهارم مرتبط است (شکل۱۱-۱۰).

❖ قنات مغزی (Sylvius aqueduct)

حفره‌ی موجود در مغز میانی، قنات مغزی است که حفره‌ی موجود در دیانسفال (بطن سوم) را به حفره‌ی موجود در مغز خلفی (بطن چهارم) مرتبط می‌نماید.

❖ بطن چهارم (Fourth Ventricle)

بین پل و بصل‌النخاع در جلو و مخچه در عقب قرار دارد. کف بطن چهارم لوزی شکل بوده و *حفره‌ی لوزی* نام دارد. این بخش توسط سطح خلفی پل و بخش باز بصل‌النخاع تشکیل می‌گردد. سقف بطن چهارم توسط پرده‌ی عصبی از جنس ماده‌ی سفید با مخچه در ارتباط است. سقف بطن چهارم دارای شبکه‌ی کوروئیدی می‌باشد. اضلاع طرفی فوقانی بطن توسط پایک‌های مخچه‌ای فوقانی و اضلاع طرفی تحتانی توسط پایک‌های مخچه‌ای تحتانی تشکیل می‌گردند. سقف بطن چهار دارای یک سوراخ میانی به نام *ماژندی* و دو سوراخ طرفی به نام *لوشکا* است که سبب ارتباط بطن چهارم با فضای تحت عنکبوتیه می‌گردند (شکل۱۲-۱۰).

❖ پرده‌های پوشاننده‌ی مغز (Meninges)

دستگاه عصبی مرکزی، توسط جمجمه و ستون مهره‌ای محافظت می‌گردد، این دستگاه همچنین درون غشاءهایی از بافت همبند به نام منتژها (پرده‌های مغزی) محصور شده است. منتژها از خارج به داخل عبارتند از : سخت شامه (Dura Mater) ، عنکبوتیه (Arachenoid) و نرم شامه (Piamater).

سخت شامه، Pachymeninge نیز نام داشته و به مجموعه‌ی نرم شامه و عنکبوتیه Leptomeninge هم می‌گویند.

سخت شامه‌ی نخاعی یک لایه است و توسط فضای اپی‌دورال از مهره‌ها جدا می‌گردد در حالی که سخت شامه‌ی مغزی دو لایه بوده، لایه‌ی خارجی اتصال محکمی به استخوانهای جمجمه داشته و لایه‌ی داخلی در برخی از مناطق از لایه‌ی خارجی فاصله گرفته و سینوس‌های مغزی را می‌سازد. هم‌چنین در برخی از مناطق استطاله‌هایی از لایه داخلی جدا می‌گردند. این استطاله‌ها عبارتند از: داس مغز، چادر مخچه و داس مخچه.

عنکبوتیه (Arachnoid) ، دارای زوائد انگشتی به نام پرز (Villi) می‌باشد که به درون سینوس‌های مغزی (سینوس ساژیتال فوقانی) راه یافته و مایع مغزی نخاعی را به درون سینوس‌ها تخلیه می‌کنند.

نرم شامه (Piamater) ، در تماس مستقیم با قشر مغز بوده و شیارها و شکنج‌های قشر را می‌پوشاند.

❖ استطاله‌های سخت شامه‌ای و سینوس‌های خونی مغز

◄ داس مغز (Falx Cerebri)

از لایه داخلی سخت شامه جدا شده، داسی شکل بوده و در حد فاصل بین نیمکره‌ها قرار گرفته است(شکل۲۸-۵). رأس آن در جلو قرار داشته، باریک بوده و به کریستاگالی می‌چسبد. قاعده‌ی آن در عقب قرار داشته، پهن است و در خط وسط بر روی سطح فوقانی چادرینه‌ی مخچه متصل می‌شود. در این محل بین داس مغز و چادرینه‌ی مخچه سینوس وریدی مستقیم قرار دارد. در طول کنار فوقانی داس، دو لایه‌ی سخت شامه از هم فاصله گرفته و سینوس ساژیتال فوقانی را می‌سازند (شکل ۲۸-۵). کنار تحتانی داس آزاد بوده و مقعر و محل قرارگیری سینوس ساژیتال تحتانی است.

۱ـ سینوس ساژیتال فوقانی : معمولاً به سینوس عرضی راست تخلیه می‌گردد.

۲ـ سینوس ساژیتال تحتانی : معمولاً به سینوس مستقیم تخلیه می‌گردد.

۳ـ سینوس مستقیم : در محل تلاقی سینوس‌ها به سینوس عرضی چپ می‌ریزد.

۴ـ سینوس عرضی : از طرفین محل تلاقی سینوس‌ها آغاز و در طول کنار تحتانی چادرینه به خارج رفته و در امتداد

سینوس سیگموئید قرار می‌گیرد.

ـ سینوس سیگموئید : در امتداد سینوس عرضی قرار داشته به شکل حرف S به سمت سوراخ ژوگولار می‌رود و به ابتدای ورید ژوگولار داخلی تخلیه می‌گردد.

ـ سینوس کاورنوس (غاری) : در طرفین تنه‌ی اسفنوئید قرار دارد. در سمت جلو با وریدهای چشمی در ارتباط است و از این طریق خون چشم را تخلیه می‌نماید. هم‌چنین ارتباطاتی با وریدهای صورت دارد که از این طریق عفونت‌های صورت می‌توانند به سینوس غاری و نهایتاً مغز راه یابند.

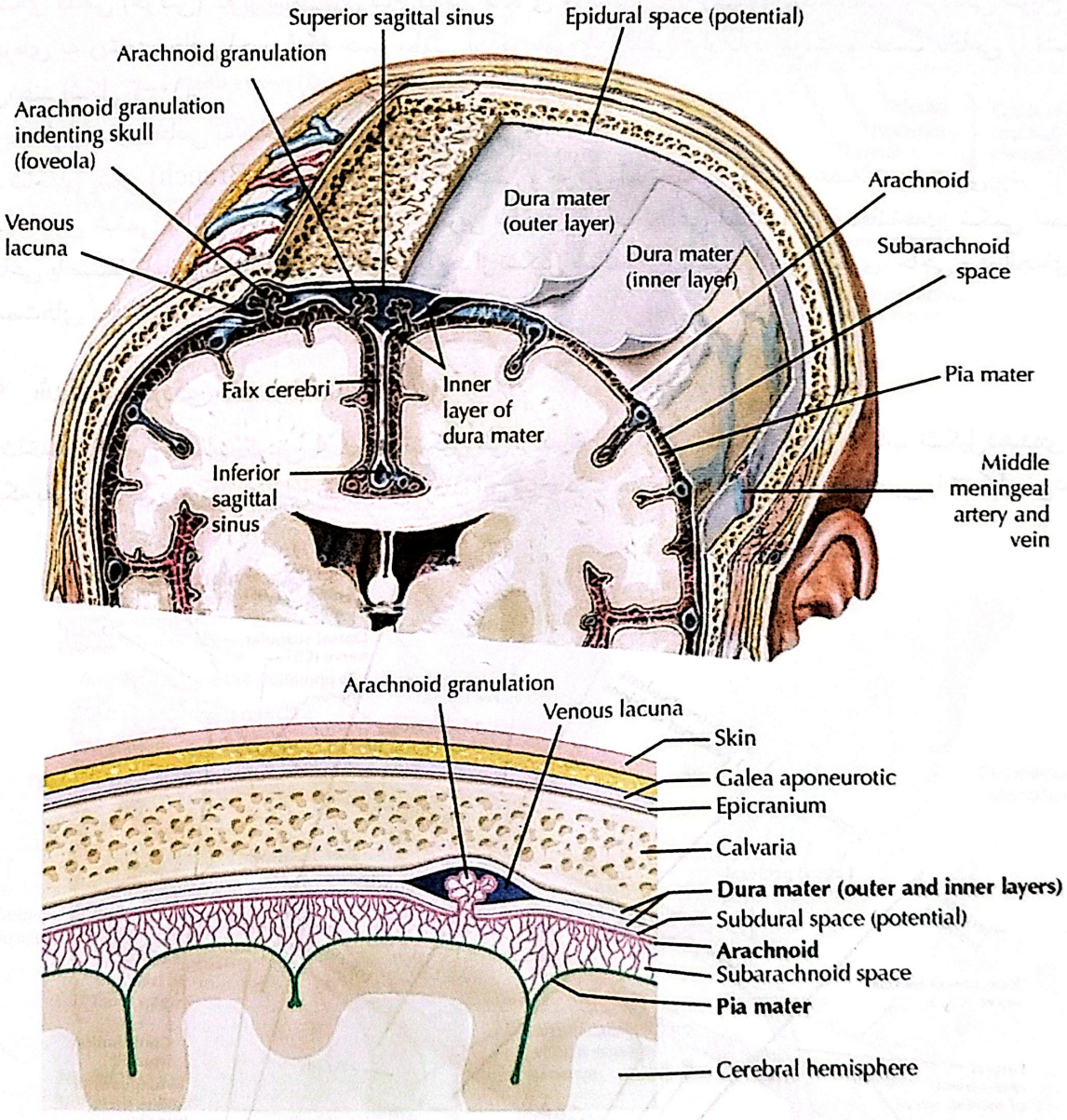

شکل ۱۵-۱۰. منژ مغز

❖ سیستم اعصاب محیطی (Peripheric Nervous system)

اعصاب محیطی شامل اعصاب مغزی و نخاعی و تعدادی جسم سلولی به نام عقده (گانگلیون) است. هر عصب محیطی حاوی دسته‌های موازی از الیاف عصبی است که ممکن است آوران یا وابران و میلین‌دار یا فلاقد میلین باشد و غلاف‌هایی از بافت همبد آنها را دربر می‌گیرند.

❖ اعصاب نخاعی (Cranial Nerves)

اعصاب نخاعی شامل ۳۱ زوج عصب می‌باشند که از طرفین نخاع و در تمام طول آن به ترتیب زیر خارج می‌گردند: ۸ زوج عصب نخاعی گردنی (Cervical) ، ۱۲زوج عصب نخاعی سینه‌ای (Thoracic) ، ۵ زوج عصب نخاعی کمری (Lumbar) ، ۵ زوج عصب نخاعی خاجی (Sacral) و یک زوج عصب دنبالچه‌ای (Coccygeal) .

نحوه‌ی تشکیل یک عصب نخاعی

ریشه‌ی قدامی (حرکتی) که از سلول‌های شاخ قدامی ماده ی خاکستری نخاع منشاء گرفته است در نزدیکی سوراخ بین مهره‌ای به ریشه‌ی خلفی (حسی) که جسم سلولی آن در عقده‌ی نخاعی قرار دارد پیوسته و عصب نخاعی را تشکیل می‌دهند (شکل ۳-۱۰).

هریک از اعصاب نخاعی به شاخه‌های مهم زیر تقسیم می‌گردد:

۱ـ شاخه‌ی پشتی (Dorsal Branch) شامل الیاف حسی و حرکتی است که به پوست و عضلات پشت می‌رود.

۲ـ شاخه‌ی شکمی (Ventral Branch) بزرگ‌ترین شاخه‌ی عصب نخاعی است. ۳۱ جفت شاخه‌ی شکمی اعصاب نخاعی یا مستقلاً (مانند اعصاب بین دنده‌ای) و یا بعد از تشکیل شبکه‌های گردنی، بازویی، کمری، خاجی و دنبالچه‌ای در قسمت‌های مختلف بدن پخش می‌شوند.

❖ شبکه‌ی گردنی (Cervical Plexus)

از شاخه‌های قدامی اعصاب گردنی C1-C4 تشکیل می‌گردد. به این ترتیب که هر یک از اعصاب تشکیل‌دهنده‌ی این شبکه به ۲ شاخه‌ی صعودی و نزولی تقسیم می‌گردند، این شاخه‌ها به هم ملحق شده و ۳ قوس عصبی را تشکیل می‌دهند.

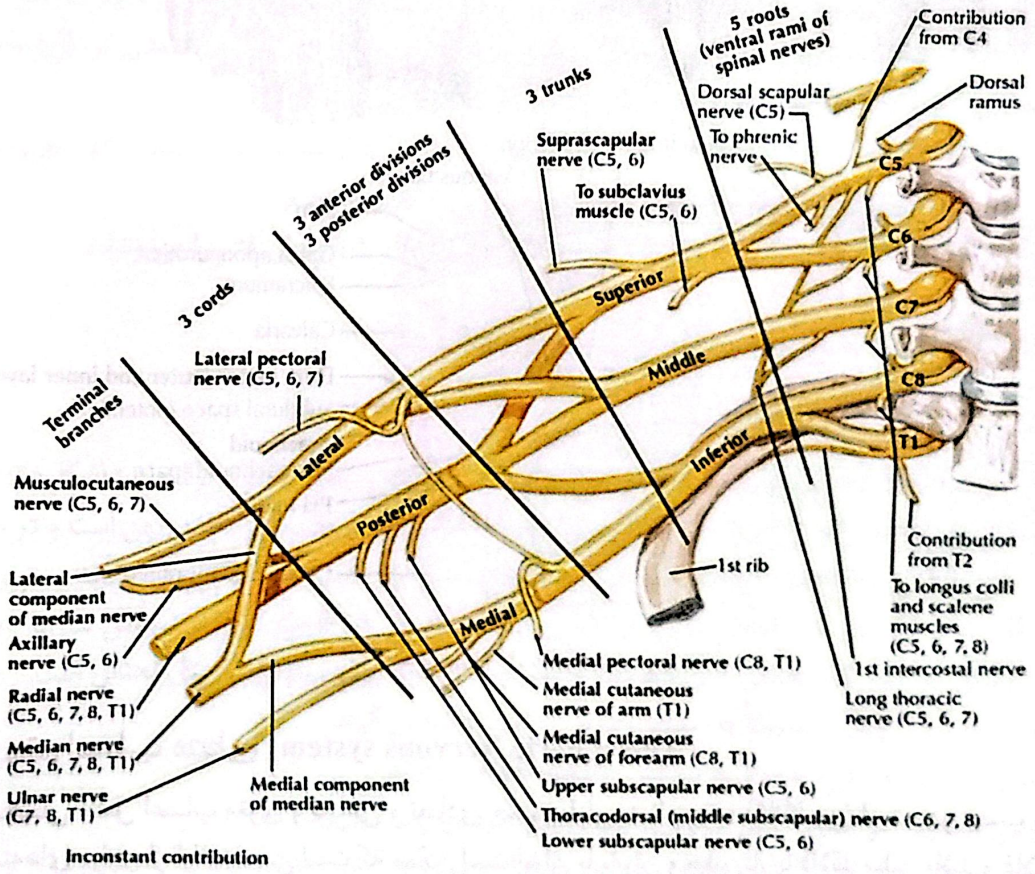

شکل ۱۶-۱۰. شبکه بازویی

شاخه‌های شبکه‌ی گردنی

۱ـ شاخه‌های سطحی ـ حسی : بخشی از پوست سر، لاله گوش و پوست جلوی گردن از چانه تا کنار فوقانی دسته‌ی استخوان استرنوم را عصب می‌دهند (شکل ۱۶-۱۰).

۲ـ شاخه‌های عضلانی : عضلات تحت لامی، پیش مهره‌ای و مجاور مهره‌ای را عصب می‌دهند.

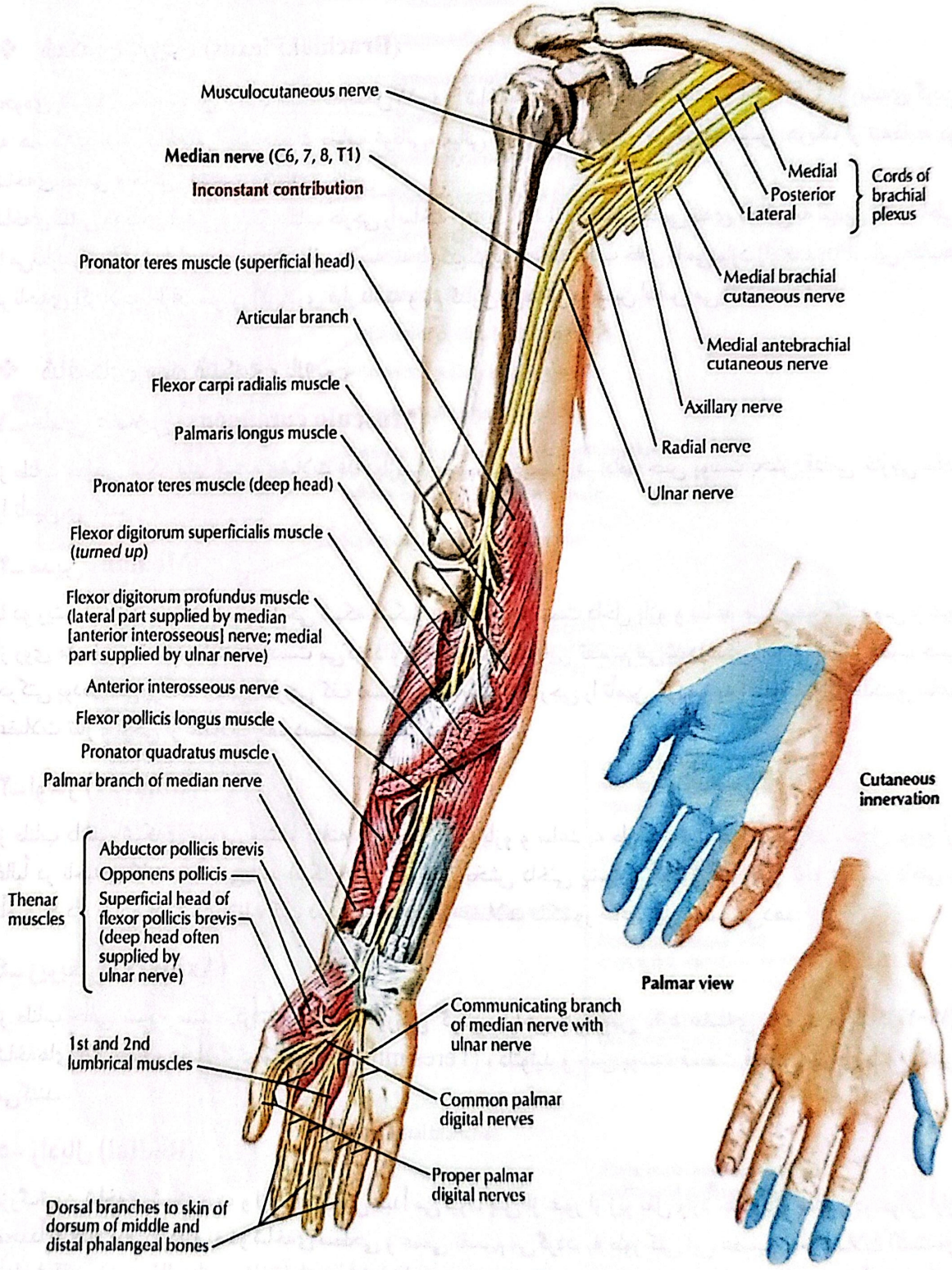

شکل ۱۷-۱۰. عصب مدیال

۳ـ فرنیک (Phrenic) : محتوی الیاف حرکتی برای دیافراگم و الیاف حسی برای پرده پلورا، پریکاردیوم و قسمت مرکزی دیافراگم است. این عصب به طور عمده از C4 منشاء می‌گیرد اما دو شاخه‌ی دیگر یکی از C3 و دیگری از C5 نیز به آن الحاق می‌یابند. عصب فرینک از گردن وارد قفسه‌ی سینه شده و پس از عبور از مدیاستن فوقانی و میانی وارد دیافراگم می‌گردد.

❖ شبکه‌ی بازویی (Brachial.Plexus)

نحوه‌ی تشکیل شبکه به این ترتیب است که(شکل۱۷-۱۰) شاخه‌های قدامی اعصاب نخاعی T1 تا C5 در ریشه‌ی گردن به هم می‌پیوندند. از الحاق ریشه‌ها سه طناب فوقانی، میانی و تحتانی تشکیل می‌گردد، سپس هریک از تنه‌ها به دو شاخه‌ی قدامی و خلفی تقسیم می‌شوند.

شاخه‌ی قدامی دو تنه‌ی فوقانی و میانی طناب خارجی را ساخته (Lat. Cord) ، شاخه‌ی قدامی تنه‌ی تحتانی به تنهایی طناب داخلی را می‌سازد (Med. Cord) و شاخه‌های خلفی هرسه تنه با یکدیگر پیوند یافته طناب خلفی را می‌سازد (Pos.cord) . این طناب‌ها در ناحیه‌ی آگزیلا در اطراف شریان آگزیلاری قرار داشته و نام گذاری آن‌ها نیز بر همین اساس می‌باشد.

❖ شاخه‌های مهم شبکه‌ی بازویی

۱ـ جلدی عضلانی (Musculo cutaneous)

از طناب خارجی شبکه مبدأ گرفته عضلات قدام بازو را عصب داده سپس در ادامه حس پوست بخش قدامی خارجی ساعد را تأمین می‌کند.

۲ـ مدین (Median)

با دو ریشه از طناب‌های داخلی و خارجی شبکه تشکیل می‌گردد. در سمت داخل بازو و ساعد طی مسیر کرده پس از عبور از روی مفصل مچ دست وارد کف دست می‌گردد و به شاخه‌های انتهایی تقسیم می‌شود(شکل۱۸-۱۰). این عصب حسی حرکتی بوده، حس پوست نیمه‌ی خارجی کف دست و ۳/۵ انگشت خارجی را تأمین کرده و به اکثر عضلات فلکسور ساعد، عضلات تنار و برخی از عضلات کف دست عصب می‌دهد.

۳ـ اولنار (Ulnar.N)

از طناب داخلی شبکه‌ی بازویی منشاء گرفته در سمت داخل بازو و ساعد به طرف دست حرکت می‌کند، محل توزیع آن غالباً در ناحیه‌ی کف دست می‌باشد (شکل۱۸-۱۰). حس بخش داخلی پشت و کف دست و نیز ۱/۵ انگشت داخلی را تأمین کرده، به عضلات هایپوتنار، کف دست و تعدادی از عضلات فلکسور ساعد نیز عصب می‌دهد.

٤ـ زیربغلی (Axillary)

از طناب خلفی شبکه منشاء گرفته و پس از دورزدن گردن جراحی هومروس وارد عضله‌ی دلتوئید می‌شود(۱۰-۱۹). شاخه‌های این عصب عضلات ترس مینور (Teres minor) ، دلتوئید و حس پوست قسمت فوقانی خارجی بازو را تأمین می‌کنند.

٥- رادیال (Radial)

بزرگ‌ترین شاخه‌ی شبکه بوده و از طناب خلفی مبدأ می‌گیرد. پس از عبور از زیر بغل وارد خلف بازو شده و در حوالی آرنج مجدداً به قدام برمی‌گردد و به دو شاخه‌ی سطحی و عمقی تقسیم می‌گردد. به طور کلی این عصب تمام عضلات اکستنسور اندام فوقانی وحس خلف بازو و خلف ساعد، بخش خارجی پشت دست و سطح پشتی ۳/۵ انگشت خارجی را تأمین می‌کند.

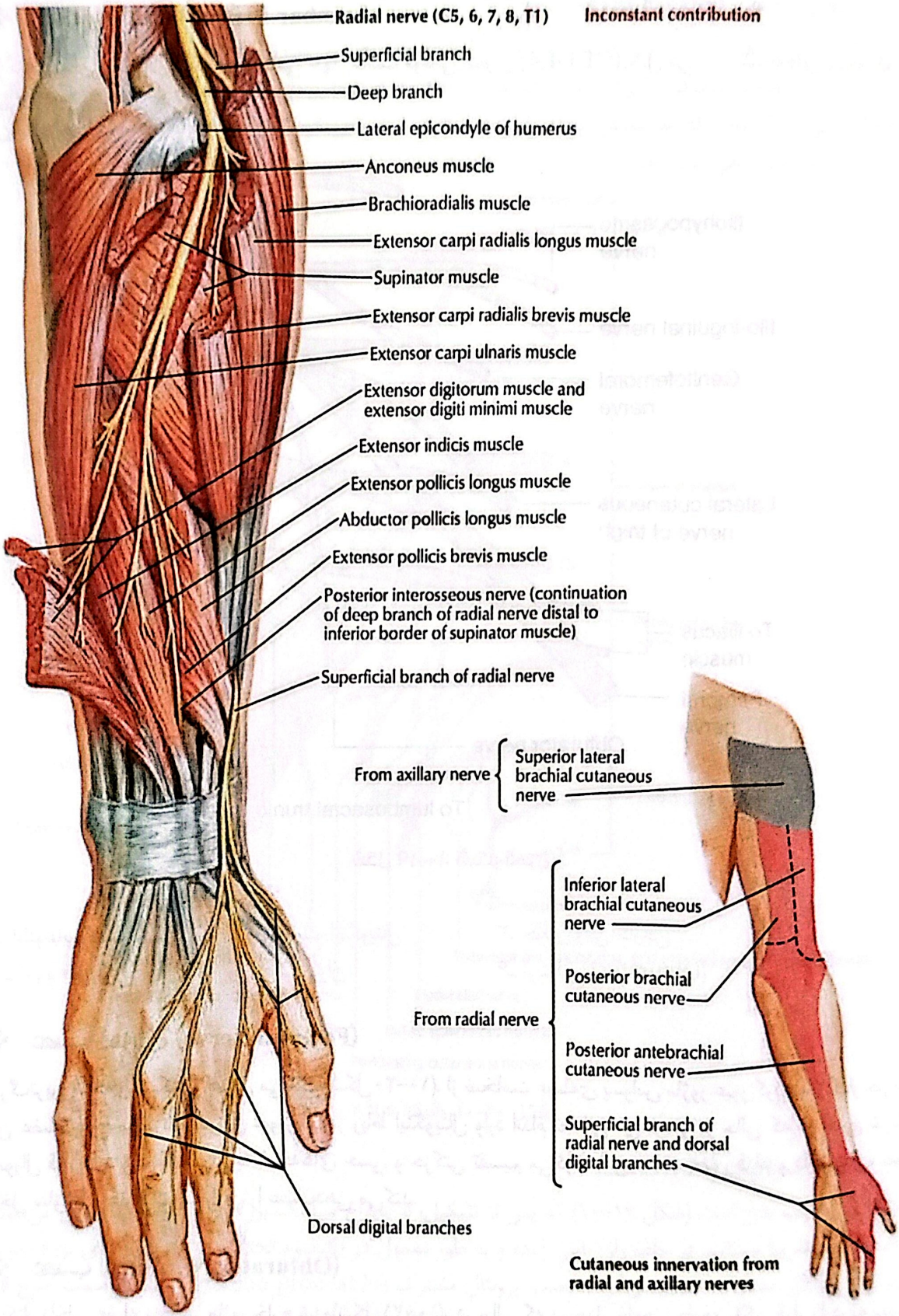

شکل ۱۸-۱۰. مسیر عصب رادیال و نحوهٔ توزیع آن

❖ شبکه‌ی کمری (Lumbar Plexus)

در دیواره خلفی شکم از شاخه‌های قدامی چهار عصب فوقانی کمری (L1-L4) تشکیل می‌گردد. شاخه‌های شبکه کمری عبارتند از:

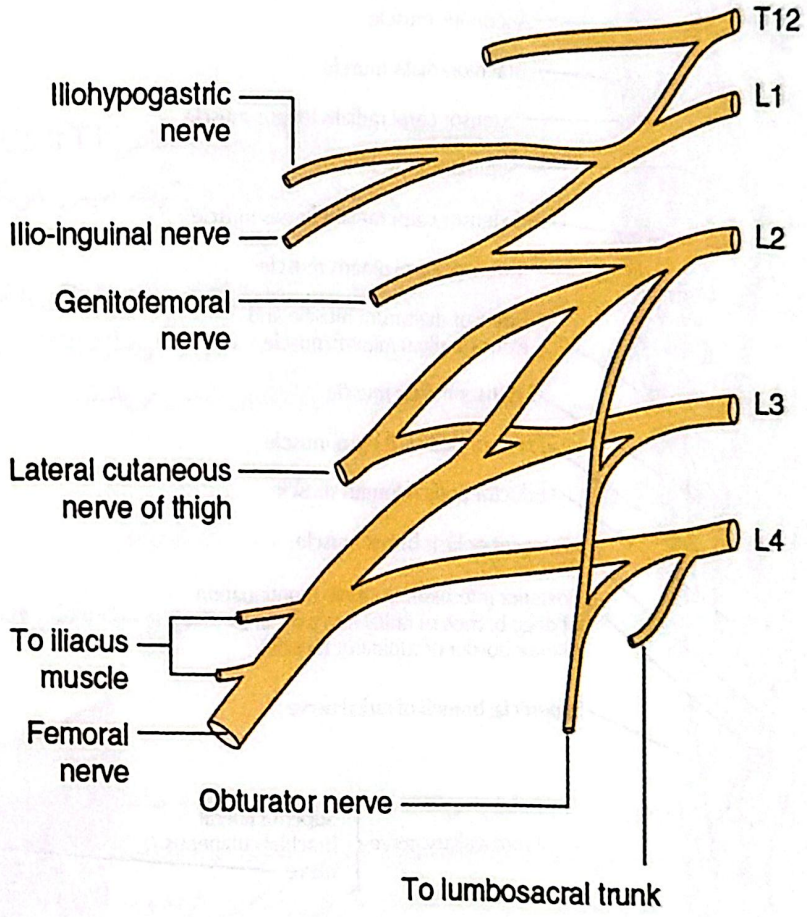

شکل ۱۹-۱۰. شبکه کمری

۱ـ ایلئوهایپوگاستریک ۲ـ ایلئو اینگوینال ۳ـ جلدی رانی خارجی
۴ ـ ژنیتو فمورال ۵ـ فمورال ۶ـ اوبتراتور (Obturator)

❖ عصب فمورال (Femoral Nerve)

بزرگ‌ترین شاخه‌ی شبکه‌ی کمری می‌باشد (شکل۲۰-۱۰). از ضخامت عضله‌ی پسواس ماژور عبور کرده و از کنار خارجی این عضله خارج می‌گردد، پس از عبورر از زیر رباط اینگوینال وارد اندام تحتانی می‌شود و در حالی که در خارج شریان فمورال قرار دارد و در قدام ران به شاخه‌های حسی و حرکتی تقسیم می‌گردد. این عصب حس قدام و داخل ران، حس داخل ساق پا و عضلات قدام ران را عصب‌دهی می‌کند.

❖ عصب اوبتوراتور (Obturator.N)

از کنار داخلی عضله پسواس ماژور خارج شده(شکل۲۱-۱۰)، در حالی که در جدار خارجی حفره‌ی لگن قرار دارد، به سمت کانال اوبتوراتور حرکت کرده، پس از عبور از کانال وارد اندام تحتانی شده و به عضلات نزدیک‌کننده‌ی ران عصب می‌دهد. شاخه‌ی حسی این عصب، حس بخشی از پوست داخل ران را تأمین می‌کند.

شبکه‌ی خاجی (Sacral Plexus)

این شبکه در داخل حفره لگن بر روی عضله پریفورمیس از شاخه‌های قدامی L4 تا S4 تشکیل می‌شود. شاخه‌های مهم شبکه‌ی خاجی اعصاب سیاتیک و گلوئتال بوده که اعصاب اصلی اندام تحتانی می‌باشند. عصب پودندال نیز یکی دیگر از شاخه‌های این شبکه بوده که عصب‌دهی پرینه را برعهده دارد. شاخه‌های کوچک‌تر این شبکه کف، دیواره‌های لگن و اندام تحتانی را عصب‌دهی می‌کنند.

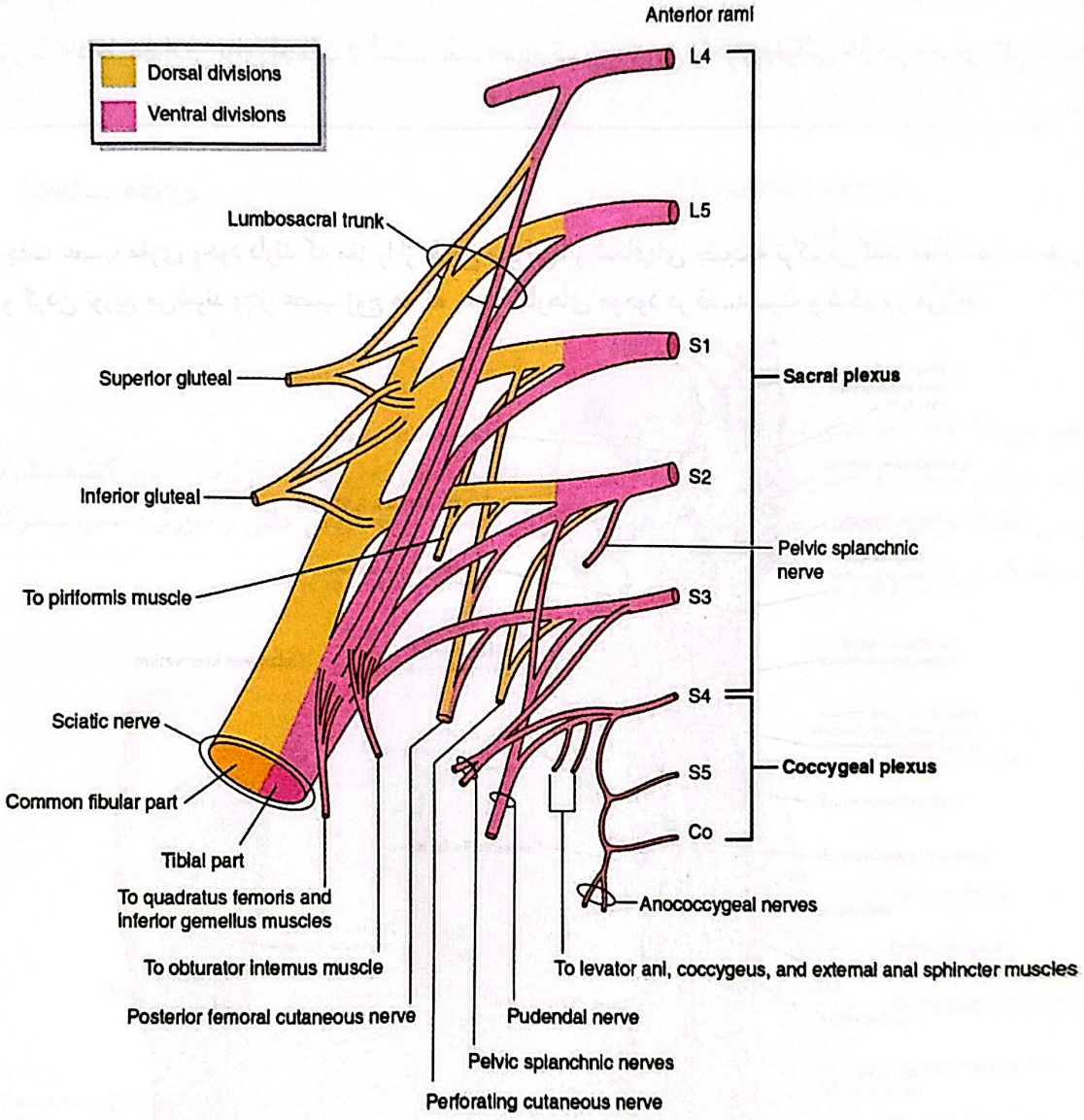

شکل ۲۰-۱۰. شبکه ساکرال

عصب سیاتیک (Sciatic.N)

قطورترین عصب بدن است (شکل ۱۹-۱۰) که پس از تشکیل، از سوراخ سیاتیک بزرگ وارد ناحیه‌ی گلوتئال می‌شود و با یک مسیر تقریباً مستقیم در خلف ران پایین آمده و به طور معمول در یک‌سوم تحتانی ران به دوشاخه‌ی بزرگ به نام تیبیال و پرونئال مشترک تقسیم می‌گردد. عصب پرونئال مشترک (Common proneal.N) که در سمت خارج قرار گرفته با یک مسیر مایل به طرف زاویه‌ی خارجی حفره‌ی پوپلیتئال رفته، پس از دور زدن گردن فیبولا در خارج ساق قرار می‌گیرد و به دو شاخه‌ی انتهایی به نام پرونئال سطحی و عمقی تقسیم می‌گردد. عصب پرونئال سطحی عضلات و پوست خارج ساق و شاخه‌ی پرونئال عمقی عضلات و پوست قدام ساق و پشت پا را عصب‌دهی می‌کند.

عصب تیبیال (Tibial.N)

به طور مستقیم در خلف ساق پایین رفته و پس از عبور از پشت قوزک داخلی وارد کف پا می‌گردد. این عصب عضلات پشت ساق و کف پا و پوست این نواحی را عصب‌دهی می‌کند. به طور کلی می‌توان نتیجه گرفت عصب سیاتیک تمام اندام تحتانی به جزء ناحیه‌ی گلوتئال و قدام و داخل ران را عصب‌دهی می‌کند.

نکته بالینی

در تزریقات داخل‌عضلانی برای اجتناب از آسیب عصب سیاتیک باید تزریق را در ربع‌فوقانی خارجی ناحیه‌ی گلوتئال انجام داد.

اعصاب مغزی

۱۲ جفت عصب مغزی وجود دارند که مغز را از طریق سوراخها و شکافهای جمجمه ترک می‌کنند. تمام اعصاب مغزی در سر و گردن توزیع می‌شوند بجز عصب زوج ده که به ساختارهای موجود در قفسه سینه و شکم نیز می‌رود.

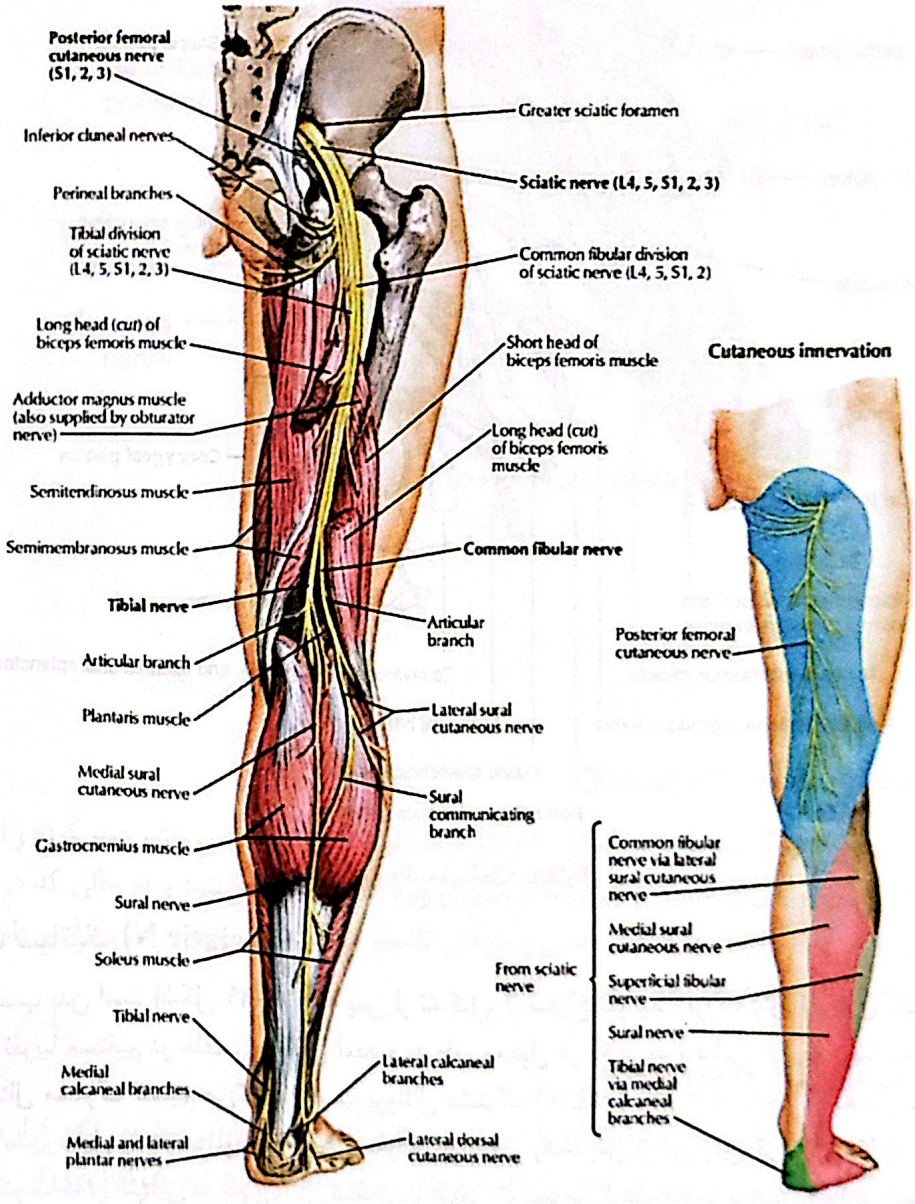

شکل ۲۱-۱۰. عصب سیاتیک

هسته تمام اعصاب مغزی بجز زوج اول و دوم در ساقه مغز می‌باشد در حالی‌که زوج اول و دوم در ارتباط با مخ هستند.

اعصاب مغزی عبارتند از:

۱) عصب بویایی (Olfactory)
۲) بینایی (Optic)
۳) محرکه‌ی مشترکه‌ی چشم (Occulo motor)
۴) قرقره‌ای (Trochlear)
۵) سه قلو (Trigeminal)
۶) دور کننده (Abdu cent)
۷) صورتی (Facial)
۸) شنوایی تعادلی (Vestibulo acoustic)
۹) زبانی حلقی (Glosso pharyngeal)
۱۰) واگ (Vagus)
۱۱) شوکی (فرعی) (Accessory)
۱۲) زیر زبانی (Hypo glossus)

اعصاب زوج ۳-۷-۹-۱۰ دارای الیاف پاراسمپاتیکی هستند.

اعصاب بویایی ، بینایی و تعادلی شنوایی کاملاً حسی هستند. اعصاب محرکه‌ی چشم ، قرقره‌ای ، دور کننده ، شوکی و زیرزبانی کاملاً حرکتی هستند. عصب سه‌قلو حسی ـ حرکتی و اعصاب واگ ، زبانی حلقی و صورتی، حسی ـ حرکتی و پاراسمپاتیک می‌باشند.

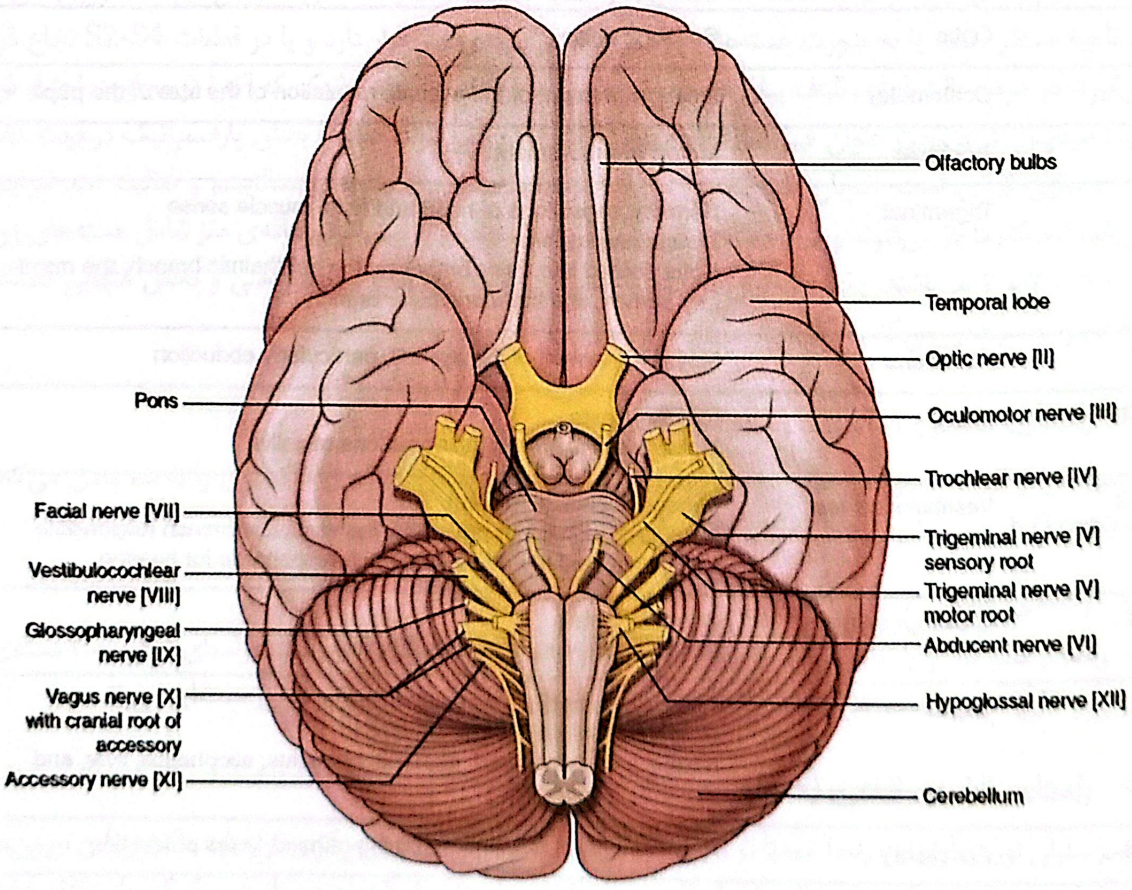

شکل ۲۲-۱۰. اعصاب مغزی و نحوه خروج آنها

زوج سوم : به عضلات راست فوقانی،راست تحتانی، راست داخلی ومایل تحتانی کره‌ی چشم عصب دهی می‌کند. همچنین این عصب حاوی الیاف پاراسمپاتیک می‌باشد که باعث تنگ شدن مردمک و انقباض عضلات مژگانی می‌شود.

زوج چهارم : به عضله‌ی مایل فوقانی و زوج ششم : به عضله ی راست خارجی کره ی چشم عصب دهی می‌کند.

زوج پنجم : شامل سه شاخه‌ی چشمی (ophthalmic) ، فک فوقانی (Maxillary) و فک تحتانی (Mandibular) می‌باشد. که حس سر، صورت و کره چشم را منتقل می‌کنند. بخش حرکتی این عصب از طریق شاخه‌ی مندیبولار به عضلات جونده عصب می‌دهد.

زوج هفتم : به عضلات حالت دهنده صورت عصب دهی می‌کند، این عضلات در بیان احساسات نقش دارند. بخش پاراسمپاتیک مسئول ترشح غدد تحت فکی، زیرزبانی و اشکی می‌باشد. الیاف حسی آن حس چشایی $\frac{2}{3}$ قدامی زبان را منتقل می‌کند.

زوج هشتم : عصب شنوایی و تعادلی است و گیرنده‌های آن در گوش داخلی قرار دارد.

زوج نهم : حس عمومی و چشایی $\frac{1}{3}$ خلفی زبان، و به عضله استیلوفارنژیوس عصب می‌دهد و بخش پاراسمپاتیکی آن به غده باگوشی می‌رود و باعث ترشح آن می‌شود.

زوج دهم : الیاف پاراسمپاتیک آن به قلب،ریه، دستگاه گوارش (تا دوسوم سمت راست کولون عرضی) و بخش حسی آن حس مبهم لوله گوارش را منتقل می‌کند.

جدول ۱-۱۰ : اعصاب دوازده‌گانه

Number	Name	Function
I	Olfactory	Sensory: smell
II	Optic	Sensory: vision
III	Oculomotor	Motor: movement of the eyeball, regulation of the size of the pupil
IV	Trochlear	Motor: eye movements
V	Trigeminal	Sensory: sensations of head and face, muscle sense Motor: mastication Note: divided into three branches: the ophthalmic branch, the maxillary branch, and the mandibular branch
VI	Abducens	Motor: movement of the eyeball, particularly abduction
VII	Facial	Sensory: taste Motor: facial expressions, secretions of saliva
VIII	Vestibulocochlear	Sensory: balance, hearing Note: divided into two branches: the vestibular branch responsible for balance and the cochlear branch responsible for hearing
IX	Glossopharyngeal	Sensory: taste Motor: swallowing, secretion of saliva
X	Vagus	Sensory: sensation of organs supplied Motor: movement of organs supplied Note: supplies the head, pharynx, bronchus, esophagus, liver, and stomach
XI	Accessory	Motor: shoulder movement, turning of head, voice production
XII	Hypoglossal	Motor: tongue movements

❖ دستگاه عصبی خودکار (Autonomic.Nervous.system)

این دستگاه بر بسیاری از اعضاء و بافت‌های بدن، از جمله عضلات صاف، ترشح غدد برون‌ریز و تنظیم ریتم قلب اثر می‌گذارد. عمل آن ایجاد تعادل در فعالیت‌های ویژه‌ای در بدن به منظور حفظ ثبات محیط داخلی بدن است. از نظر تشریحی، این دستگاه شامل اجتماعات سلول‌های عصبی مستقر در دستگاه عصبی مرکزی، رشته‌هایی که از طریق اعصاب محیطی دستگاه عصبی مرکزی را ترک می‌کنند و عقده‌های عصبی موجود در مسیر این رشته‌ها می‌باشد. اصطلاح خودکار تمام عناصر عصبی دخیل در فعالیت احشایی را در بر می‌گیرد. اعصاب خودکار به دو بخش سمپاتیک و پاراسمپاتیک تقسیم می‌گردند. این اعصاب نه تنها از لحاظ فیزیولوژی و فارماکودینامیک از هم تمیز داده می‌شوند، بلکه از لحاظ تشریحی هم مبدأ و مسیرشان متفاوت است. در مسیر اعصاب سمپاتیک و پاراسمپاتیک از مبدأ تا مقصد دو نورون وجود دارد.

در سیستم سمپاتیک اولین نورون در شاخ طرفی نخاع ناحیه‌ی T1-L2 (Thoraco Lumbar) قرار داشته، اکسون این نورون‌ها همراه با ریشه‌ی حرکتی اعصاب نخاعی خارج می‌شوند. این اکسون‌ها را که اصطلاحاً فیبر پیش‌عقده‌ای (Preganglionic) می‌نامند وارد عقده‌های زنجیره‌ی سمپاتیک می‌شوند و در این ناحیه یا با نورون دوم سمپاتیکی سیناپس کرده و یا بدون سیناپس از عقده گذشته و به طرف احشاء می‌روند و در عقده‌های سمپاتیک مجاور احشاء با نورون دوم سیناپس می‌سازند. در هر دو حالت اکسون نورون دوم فیبر پس‌عقده‌ای (Post ganglionic) نام داشته و به طرف ارگان هدف می‌رود. به طور کلی سیستم سمپاتیک اثرات عمومی‌تری داشته و زمان اثر آن نسبت به پاراسمپاتیک طولانی‌تر است. این سیستم بدن را برای مواجهه با یک موقعیت اورژانس و شخص را برای حالت اضطراری و جنگ و گریزها مهیا می‌کند.

در سیستم پاراسمپاتیک مراکز Cranio sacral بوده و مشابه سیستم سمپاتیک شامل ۲ نورون می‌باشد. نورون اول در دو ناحیه مستقر است، یا به صورت هسته‌های پاراسمپاتیک در ساقه‌ی مغز قرار دارد و یا در قطعات S2-S4 نخاع قرار می‌گیرد. در هردو حالت فوق ، الیاف پیش عقده‌ای این نورون‌ها در عقده‌ی پاراسمپاتیک که اکثراً در مجاورت احشاء قرار دارند سیناپس کرده تحت عنوان فیبر پس‌عقده‌ای وارد ارگان هدف می‌شوند. فعالیت بخش پاراسمپاتیک درجهت حفظ ذخیره سازی انرژی است. ضربان قلب کاهش می‌یابد، مردمکها منقبض می‌شود، پریستالتیسم و فعالیت غدد افزایش می‌یابد، اسفنکترها باز می‌شوند و دیواره مثانه منقبض می‌گردد. هسته‌های پاراسمپاتیک ساقه‌ی مغز شامل هسته‌های زوج ۱۰ ، ۹ ، ۷ و ۳ می‌باشند. بخش ساکرال سیستم پاراسمپاتیک وارد لگن شده ، احشاء لگنی و بخش انتهایی دستگاه گوارش را عصب‌دهی می‌کند.

❖ راه‌های عصبی (Neural Tracts)

مجموعه‌ای از الیاف عصبی در داخل سیستم اعصاب مرکزی، که دو بخش از ماده‌ی خاکستری را به هم وصل می‌کند، راه (Tract) نامیده می‌شود. راه‌ها ممکن است صعودی یا نزولی باشند.

◄ راه‌های عصبی نزولی (حرکتی)

این راه‌ها از قشر مغز و یا نواحی تحت قشری آغاز و پیام‌های حرکتی را به اعضاء می‌رسانند. راه‌های نزولی به ۲ دسته‌ی هرمی و خارج هرمی تقسیم می‌گردند. راه‌های هرمی شامل راه‌های قشری نخاعی و قشری هسته‌ای می‌باشند.

❖ راه‌های قشری نخاعی (Cortico spinal Tract)

جسم سلولی نورون اول این راه‌ها عمدتاً در ناحیه حرکتی اولیه واقع در شکنج پیش‌مرکزی قرار دارند. اکسون این نورون‌ها به سمت پایین حرکت کرده و در ناحیه‌ای از قاعده‌ی نیمکره‌ی مغز متمرکز شده و پس از عبور از کپسول داخلی وارد

ساقه‌ی مغز می‌گردد. در بخش تحتانی بصل‌النخاع ۸۵٪ این الیاف تقاطع یافته و تحت عنوان راه قشری نخاعی طرفی در طناب طرفی نخاع پایین می‌آیند. حدود ۱۵٪ الیاف بدون تقاطع تحت عنوان راه قشری نخاعی قدامی در طناب قدامی نخاعی پایین می‌آیند. الیاف فوق در همان سطحی که قرار است وارد نخاع شوند تقاطع می‌یابند. به این ترتیب این تقاطع موجب می‌گردد هر نیمه‌ی مغز بر نیمه‌ی مقابل بدن کنترل داشته باشد. الیاف راه‌های فوق پس از ورود به نخاع با نورون دوم حرکتی واقع در شاخ قدامی نخاع سیناپس می‌یابند. اکسون نورون دوم تحت عنوان ریشه‌ی حرکتی عصب نخاعی از نخاع خارج شده و به عضلات می‌رسد.

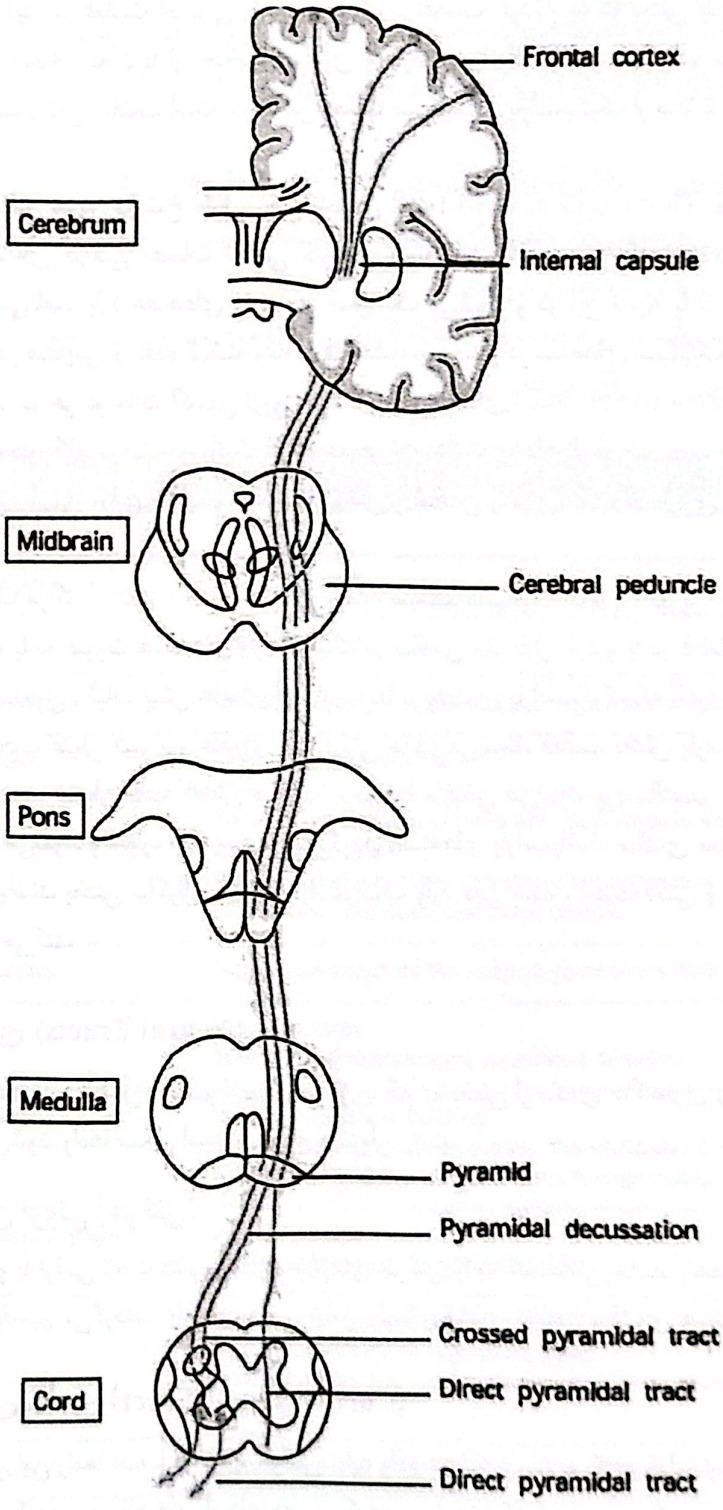

شکل ۲۳-۱۰. راه‌های قشری نخاعی

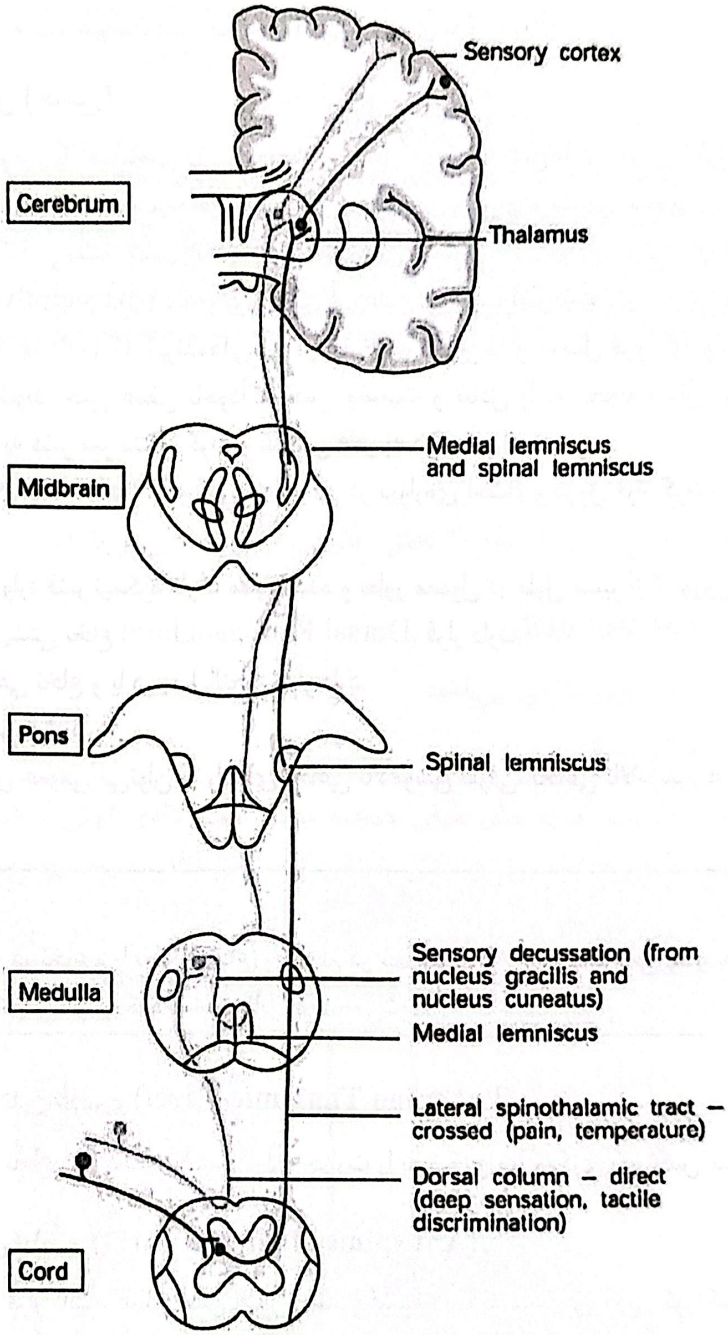

شکل ۲۴-۱۰. راه‌های نخاعی تالاموسی طرفی و ستون خلفی

❖ راه قشری هسته‌ای (Cortico Nuclear)

از قشر مغز آغاز می‌شود، الیاف این راه به طور معمول در ساقه‌ی مغز تقاطع یافته و با دومین نورون واقع در هسته‌ی اعصاب مغزی سیناپس می‌یابند. اکسون دومین نورون تحت عنوان بخش حرکتی اعصاب مغزی وارد عضلات ارادی سر و گردن می‌شوند.

❖ راه‌های خارج هرمی (Extra Pyramidal Tracts)

اولین نورون این راه‌ها در مناطق پایین‌تر کورتکس (هسته‌های مغز میانی و برخی از هسته‌های واقع در ساقه مغز) قرار دارند. اکسون این راه‌ها اکثراً پس از تقاطع وارد شاخ قدامی نخاعی می‌شوند و نورون‌های حرکتی این ناحیه را تحت تأثیر

قرار می‌دهند. این راه‌ها به طور غیرمستقیم تأثیر کورتکس را بر روی نخاع اعمال می‌نمایند.

◄ راه‌های صعودی (حسی)

این راه‌ها حس‌های عمومی یا اختصاصی را به کورتکس منتقل می‌کنند. حس‌های عمومی شامل: درد، حرارت، فشار، لمس، ارتعاش و وضعیت بدن بوده و حس‌های اختصاصی شامل بینایی، بویایی، چشایی، شنوایی و تعادل هستند.

حس‌های عمومی را بر اساس منشاء جنینی به ۳ گروه تقسیم می‌کنند:

۱ـ پیکری سطحی (Extroceptive) : که گیرنده‌های آن غالباً در پوست قرار دارد.

۲ـ عمقی (Proprioceptive) : که گیرنده‌های آن در عضلات، تاندون‌ها و مفاصل قرار دارد و به دو دسته‌ی خودآگاه و ناخودآگاه تقسیم می‌شوند. حس عمقی ناخودآگاه حس وضعیت و تعادل را به مخچه منتقل کرده ولی حس عمقی خودآگاه این احساس را به قشر مغز منتقل کرده و شخص قادر به درک آن است.

۳ـ حس احشایی (Introceptive) : که گیرنده‌های آن در دیواره‌ی احشاء و عروق قرار گرفته و حس مبهم احشاء را منتقل می‌کنند.

ـ راه‌های حس عمومی وارد قشر نیمکره طرف مقابل شده و بطور معمول در طول مسیر از ۳ نورون تشکیل شده‌اند:

نورون اول : در عقده‌ی پشتی نخاع (Dorsal Root ganglion) قرار دارد.

نورون دوم : در شاخ خلفی نخاع و یا در بصل‌النخاع قرار دارد.

نورون سوم : در تالاموس قرار دارد.

از مهمترین راه‌های حس عمومی می‌توان به راه‌های نخاعی تالاموسی طرفی، نخاعی تالاموسی قدامی و راه ستون خلفی اشاره کرد.

نکته بالینی

اکسون نورون دوم (واقع در نخاع و یا بصل النخاع) با تقاطع در خط وسط به سمت مقابل می‌رود و به این ترتیب حس‌های عمومی بدن از هر سمت بدن در نیمکره سمت مقابل درک می‌شود.

❖ راه نخاعی تالاموسی طرفی (Lat spino Thalamic Tarct)

این راه در طناب طرفی نخاع قرار داشته و حس درد و حرارت را به شکنج پس‌مرکزی کورتکس منتقل می‌کند.

❖ راه نخاعی تالاموسی قدامی (Ant spino Thalamic Tarct)

این راه در طناب قدامی قرار داشته عمدتاً حس فشار و لمس غیردقیق را به منطقه‌ی حسی کورتکس منتقل می‌کند.

❖ راه‌های ستون خلفی (Dorsal Columne Tarcts)

این راه‌ها در طناب خلفی نخاع قرار داشته، حس لمس دقیق، حس عمقی خودآگاه و ارتعاش را به منطقه‌ی حسی کورتکس منتقل می‌کند. نورون دوم این راه برخلاف راه‌های نخاعی تالاموسی در هسته‌های گراسیلیس و کونئاتوس واقع در بصل النخاع است. اکسون دومین نورون که از این هسته‌ها شروع می‌شود، در همین سطح با الیاف سمت مقابل تقاطع می‌دهد و تحت عنوان نوار ریل داخلی (Medial lemniscus) به طرف تالاموس می‌رود و با سومین نورون واقع در تالاموس سیناپس می‌دهد.

فصل یازدهم

سیستم شنوایی (Auditory system)

❖ گوش (Ear)

عضوی از سیستم شنوایی تعادلی است که شامل ۳ بخش خارجی، میانی و داخلی می‌باشد.

❖ گوش خارجی (External Ear)

شامل لاله‌ی گوش و مجرای گوش خارجی می‌باشد.

الف) لاله‌ی گوش (Auricle)

یک ساختمان لیفی غضروفی است که به نمای طرفی جمجمه متصل است. لاله‌ی گوش ارتعاشات صوتی را جمع‌آوری کرده و به مجرای گوش خارجی هدایت می‌کند. بخش تحتانی لاله گوش فاقد غضروف بوده و نرمه گوش (Lobule) نام دارد.

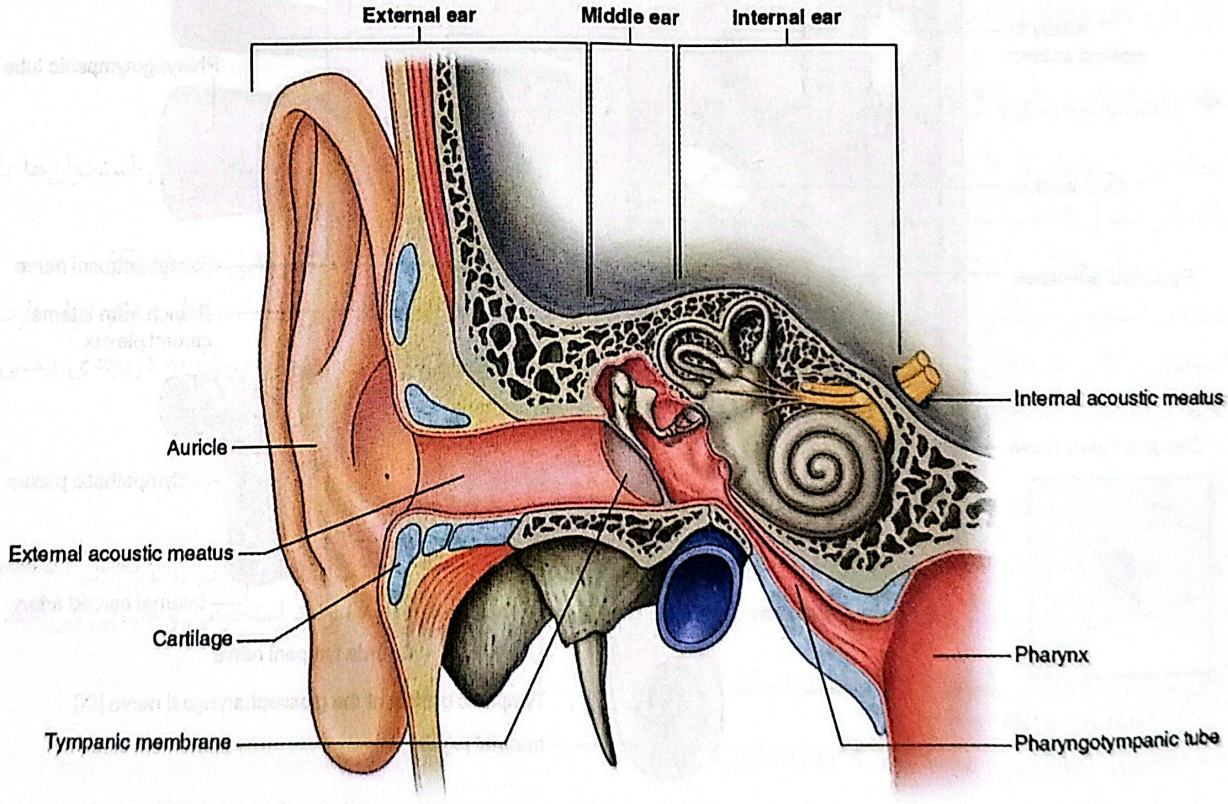

شکل ۱-۱۱. گوش

ب) مجرای گوش خارجی (External Acoustic Meatus)

این مجرا از لاله‌ی گوش تا پرده‌ی صماخ امتداد می‌یابد، S شکل بوده و ۲/۵cm طول دارد. ۱/۳ خارجی آن غضروفی و ۲/۳ داخلی آن استخوانی است. بخش استخوانی این مجرا توسط بخش‌هایی از استخوان تمپورال ساخته می‌شود.

❖ صندوق صماخ (Tympanic Cavity)

در انتهای داخلی بخش استخوانی مجرا، یک شیار به نام شیار تیمپانیک وجود دارد که به آن پرده صماخ اتصال می‌یابد. پوست مجرای گوش خارجی نازک بوده و دارای غدد سرومن می‌باشد. این غدد ماده مومی شکلی به نام سرومن (Cerumen) ترشح می‌کنند.

◄ گوش میانی

در سمت داخل مجرای گوش خارجی و در ضخامت بخش پتروس استخوان تمپورال قرار دارد. به شکل عدسی مقعرالطرفین بوده و شامل دو قسمت است:

الف : حفره‌ی صماخی اصلی که در مقابل پرده‌ی صماخ قرار دارد.

ب : حفره‌ی فوق صماخی که در سطحی بالاتر از پرده‌ی صماخ واقع شده است.

صندوق صماخ دارای ۶ جدار خارجی، داخلی، قدامی، خلفی، سقف و کف می‌باشد.

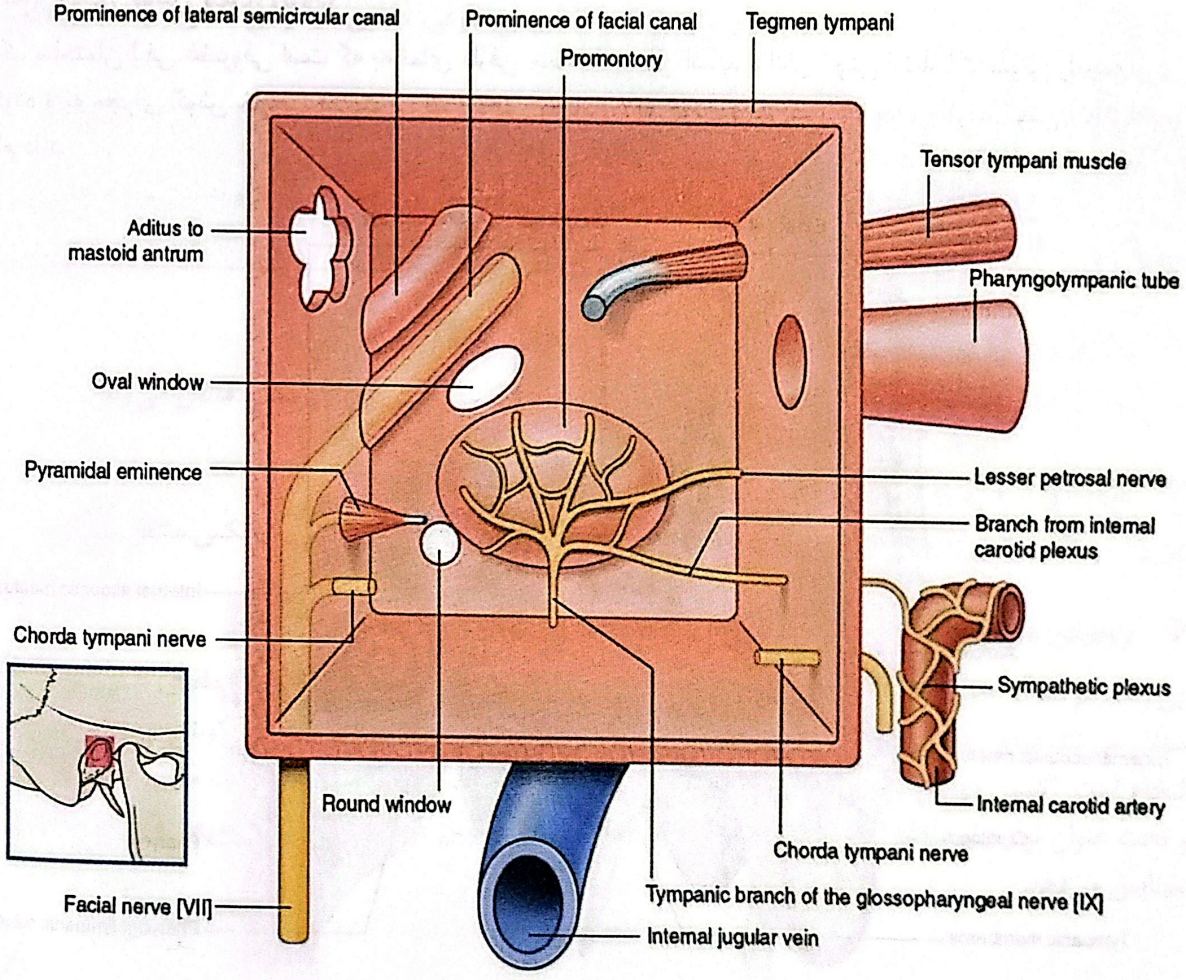

شکل ۲-۱۱. محدوده و جداره‌های گوش میانی

سقف یک ورقه نازک استخوانی است به نام سقف صماخی (Tegmen Tympani) که گوش میانی را از حفره‌ی کرانیال میانی مجزا می‌سازد. **کف** یک صفحه‌ی استخوانی است و صندوق صماخ را از ورید ژوگولار داخلی جدا می‌کند. **جدار خارجی** از پرده صماخ و حلقه‌ی استخوانی اطراف آن ساخته شده است. **جدار داخلی** بر روی این جدار عناصر زیر قرار دارند.

الف. دماغه (Promontory) : یک برآمدگی ناشی از قاعده‌ی اولین قوس حلزون است.

ب. پنجره حلزونی [(گرد) Fenestra Cochlea] : در پایین و عقب دماغه قرار دارد و توسط پرده‌ای غشایی به نام پرده‌ی صماخ ثانویه پوشیده شده است.

ج. پنجره‌ی دهلیزی [(بیضی) Fenestra Vestibuli] : در بالا و عقب دماغه قرار دارد که قاعده استخوان رکابی روی آن قرار دارد.

جدار خلفی : از طریق یک سوراخ با سلولهای هوایی ماستوئید واقع در ضخامت بخش ماستوئید تمپورال در ارتباط است.

جدار قدامی : این جدار با شریان کاروتید داخلی مجاورت داشته و بخش استخوانی شیپوراستاش بر روی آن مشاهده می‌گردد. شیپور استاش یا لوله‌ی شنوایی حفره‌ی صماخی را به حلق بینی مرتبط می‌کند. از طریق این مجرا عفونت‌های حلق به گوش میانی راه می‌یابند و موجب التهاب گوش میانی می‌گردند (Otitis) . در کودکان شیپور استاش کوتاه‌تر و افقی‌تر بوده از این رو عفونت‌های گوش میانی در آن‌ها شایع‌تر است.

❖ پرده صماخ [Tympanic Membran (Eerdrum)]

تقریباً کروی بوده، ۹mm ارتفاع و ۸mm پهنا دارد . این غشاء شامل الیاف حلقوی و شعاعی بوده وسطح خارجی آن از اپیدرم، اکتودرمی و سطح داخلی آن از غشاء مخاطی، آندودرمی پوشیده شده است. پرده‌ی صماخ با کف مجرای گوش خارجی زاویه‌ی ۵۵ درجه می‌سازد. این پرده دارای دو سطح داخلی و خارجی است، سطح خارجی آن مقعر و سطح داخلی آن به دلیل چسبیدن دسته‌ی استخوان چکشی محدب است. برجسته‌ترین نقطه‌ی این تحدب را که در مرکز پرده‌ی صماخ قرار دارد ناف (Umbo) می‌نامند.

❖ استخوانچه‌های گوش میانی (Auditory ossicles)

تعداد این استخوان‌ها ۳ عدد بوده و از جدار خارجی گوش میانی به جدار داخلی آن کشیده شده‌اند. این استخوان‌ها با یکدیگر مفصل شده و امواج صوتی را به گوش داخلی منتقل می‌کنند. این استخوانها عبارتند از:

۱ـ چکشی (Malleus)　　۲ـ سندانی (Incus)　　۳ـ رکابی (Stapes)

دسته‌ی استخوان چکشی به سطح داخلی پرده صماخ چسبیده است. استخوان سندانی بین دو استخوان دیگر قرار دارد. استخوان رکابی در داخل استخوان سندانی واقع شده و قاعده‌ی آن در دیواره‌ی داخلی صندوق صماخ به دریچه‌ی بیضی تکیه کرده است. استخوان چکشی بزرگ‌ترین و استخوان رکابی کوچک‌ترین استخوان گوش میانی است.

❖ گوش داخلی (Internal Ear)

این قسمت از گوش در ضخامت بخش پتروس استخوان تمپورال قرار داشته و حساس‌ترین و اصلی‌ترین بخش دستگاه شنوایی است. به علت شکل پیچیده‌ی گوش داخلی به لابیرنت موسوم است و شامل لابیرنت استخوانی و غشایی می‌باشد.

لابیرنت استخوانی شامل ۳ قسمت است:

۱ـ مجاری نیم‌دایره (Semi Circular Canals)

مجاری نیم‌دایره در بالا و عقب دهلیز قرار داشته و شامل ۳ مجرای قدامی، خلفی و خارجی است. مجرای نیم‌دایره خلفی

بزرگترین و مجرای نیم دایره خارجی کوچک ترین مجاری نیم‌دایره می‌باشند. این مجاری به جای ۶ سوراخ توسط ۵ سوراخ به درون دهلیز باز می‌گردند، زیرا دو عدد از مجاری نیم‌دایره با هم ادغام شده و یک مجرای مشترک تشکیل می‌دهند.

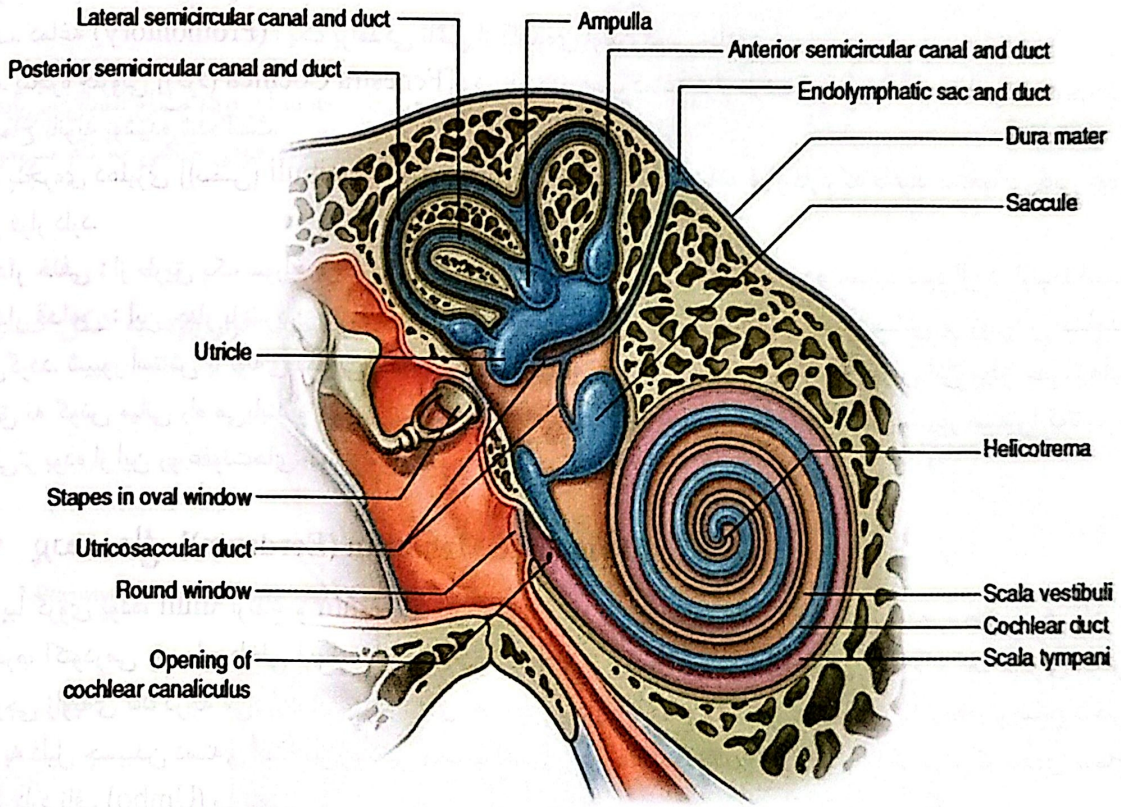

شکل ۳-۱۱. گوش داخلی

۲ـ دهلیز

فضای بیضی شکلی است که بخش مرکزی لابیرنت استخوانی را تشکیل می‌دهد و بین مجرای نیم‌دایره در عقب و حلزون در جلو قرار دارد. درون آن قسمتی از لابیرنت غشایی به نام اوتریکول و ساکول قرار دارد. دهلیز دارای شش جدار (فوقانی، تحتانی، داخلی، خارجی، قدامی و خلفی) است. در جدار خارجی سوراخی به نام دریچه بیضی قرار دارد که توسط قاعده‌ی استخوان رکابی مسدود می‌شود. جدار فوقانی و خلفی، سه مجرای نیم‌دایره توسط ۵ سوراخ به درون این بخش از دهلیز باز می‌گردند.

۳ـ حلزون استخوانی (Cochlea)

بخش قدامی لابیرنت استخوانی که به صورت لوله مارپیچی و مخروطی شکل که ۲/۵ دور حول ستون استخوانی هرمی شکلی به نام مدیولوس (Modiolus) چرخیده است. ابتدای حلزون را قاعده و انتهای آن را رأس (Cupula) می‌نامند. در قاعده حلزون دریچه‌ی حلزونی (سوراخ گرد) قرار دارد که توسط غشایی به نام پرده‌ی صماخ ثانویه مسدود می‌شود. مجرای حلزون استخوانی: از دهلیز شروع و به بن‌بستی به نام رأس (cupula) ختم می‌گردد.

❖ لابیرنت غشایی (Membranous)

درون لابیرنت استخوانی قرار داشته و شامل حلزون غشایی ساکول، اوتریکول و مجاری نیم‌دایره غشایی است.

۱ـ حلزون غشایی

بخش میانی حلزون استخوانی را اشغال کرده و بین نرده‌ی دهلیزی (Scala Vestibuli) در بالا و نرده‌ی صماخی (Scala Tympani) در پایین قرار می‌گیرد.

۲ـ اوتریکول (Utricle)

بزرگ‌تر از ساکول بوده و در عقب و بالای دهلیز قرار دارد. اوتریکول توسط مجرای Yشکلی به نام مجرای اوتریکولی ساکولی به ساکول راه می‌یابد.

۳ـ ساکول

کیسه‌ای است غشایی که در قدام اوتریکول قرار دارد. در جدارهای اوتریکول و ساکول ضخیم شدگی‌هایی به نام Macula قرار دارد که حاوی گیرنده‌های حساس به حس جاذبه (Gravity) و شتاب خطی (Linear Acceleration) می‌باشد.

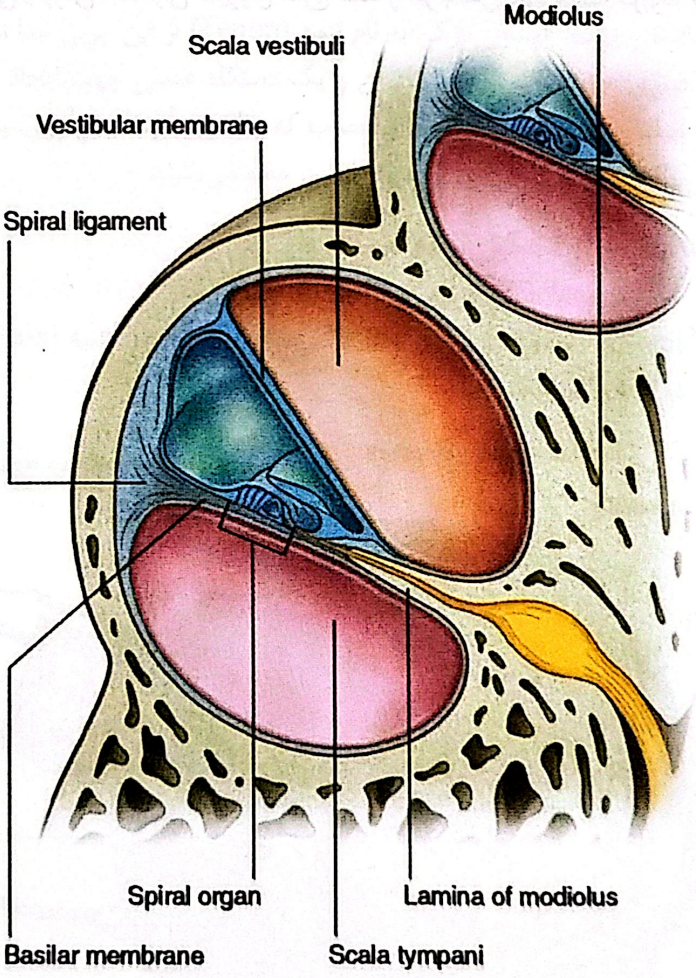

شکل ۴-۱۱. برش عرضی از لابیرنت

٤ـ مجاری نیم‌دایره غشایی

۳ عدد بوده، درون مجاری نیم‌دایره‌ی استخوانی هم نام قرار می‌گیرند و توسط ۵ سوراخ به درون اوتریکول باز می‌شوند. مجاری نیم‌دایره غشایی دارای ستیغ‌ها یا کریستاهایی شبیه به ماکول‌های اوتریکول و ساکول می‌باشند. این ستیغ‌ها گیرنده‌هایی هستند که در برابر حرکات چرخشی سر واکنش نشان می‌دهند.

❖ عضو کورتی (Spiral Organ of Corti)

از اپی‌تلیوم حلزون غشایی منشاء گرفته و در کف حلزون غشایی بر روی غشاء قاعده‌ای قرار دارد. عضو کورتی شامل سلول‌های ستونی و سلول‌های مژه‌دار می‌باشد. گیرنده‌های شنوایی سلول‌های مژه‌دار عضو کورتی هستند. این گیرنده‌ها توسط زوائد محیطی نورونهای دوقطبی گانگلیون مارپیچی عصب‌دهی می‌شوند. زوائد مرکزی این نورون‌ها تشکیل عصب حلزونی (Cochlear Nevre) را می‌دهند.

❖ عصب دهلیزی (Vestibulr.Nerve)

گیرنده‌های دهلیزی (تعادلی) ماکول‌های ساکول و اوتریکول و کریستال‌های مجاری نیم‌دایره‌ی غشایی می‌باشند. این گیرنده‌ها توسط زوائد محیطی نورون‌های دوقطبی گانلگیون مارپیچی عصب‌دهی می‌شوند. زوائد مرکزی این نورون‌ها عصب دهلیزی را تشکیل می‌دهند. بخش حلزونی (شنوایی) و دهلیزی (تعادلی) با همدیگر همراه شده و از سوراخ گوش داخلی واقع در سطح خلفی پتروس استخوان تمپورال خارج شده و هر بخش وارد هسته مربوط به خود واقع در پل مغزی می‌شود.

فصل دوازدهم

دستگاه بینایی (Visual Apparatus)

❖ کره‌ی چشم (Eye ball)

چشم کره‌ای است به قطر تقریبی ۲۴mm (کمی کوچک‌تر از یک توپ پینگ‌پنگ) و وزنی معادل ۸ گرم. این کره در چربی درون اربیت قرار داشته و توسط کپسول نازکی به نام تنون (Tenon) از این چربی جدا می شود. چشم دارای یک محفظه‌ی کروی سخت فیبری جهت نگاهداری شکل آن و یک دستگاه عدسی جهت ایجاد تصویر و نیز یک لایه از سلول‌های حساس به نور است. مجموعه‌ای از سلول‌ها و اعصاب که وظیفه‌ی آن‌ها جمع‌آوری، پردازش و انتقال اطلاعات بینایی به دستگاه عصبی مرکزی می‌باشند نیز، جزیی دیگر از این عضو می‌باشند.

هر چشم از ۳ لایه متحدالمرکز تشکیل شده است:

۱ـ لایه‌ی خارجی : شامل صلبیه (Sclera) و قرنیه (Cornea)

۲ـ لایه‌ی میانی (Uveal.Tract) : شامل مشیمیه (Choroid) ، جسم مژگانی و عنبیه (Iris)

۳ـ لایه‌ی داخلی : شامل دو لایه‌ی شبکیه.

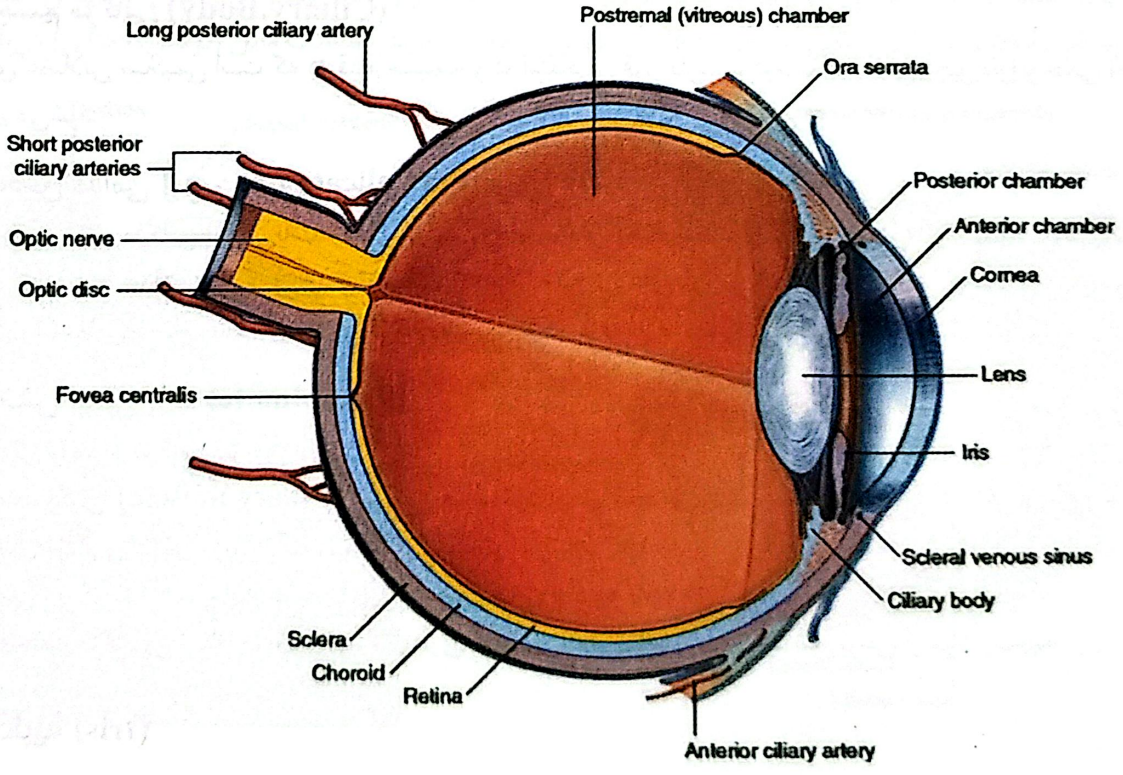

شکل ۱-۱۲. کره چشم

◄ لایه‌ی خارجی (پوشش فیبری)

صلبیه : پنج‌ششم خلفی این لایه، بافت همبند سخت، متراکم و سفید رنگی است به نام صلبیه (sclera). انتهای عضلات کره چشم به این لایه اتصال دارند.

قرنیه (Coronea) : ۱/۶ قدامی لایه فیبری را که در امتداد صلبیه قرار دارد، قرنیه می‌نامند. این لایه بی‌رنگ و شفاف است و بدون هیچ‌گونه شکستی نور را از خود عبور می‌دهد. قرنیه فاقد عروق خونی است و از طریق انتشار تغذیه می‌کند. قرنیه به دلیل داشتن انتهای عصبی متعدد حساسترین بخش چشم است. محل اتصال صلبیه وقرنیه را لیمبوس Corneo) (Scleral Junction می‌نامند. این ناحیه مملو از عروق خونی است و عروق آن نقش مهمی در فرایندهای التهابی قرنیه ایفاء می‌نمایند. در این محل کانال‌های نامنظمی که از آندوتلیوم پوشیده شده‌اند به یکدیگر می‌پیوندند و کانال شلم یا سینوس ورید صلبیه را بوجود می‌آورند. این کانال مایع اتاق قدامی را تخلیه می‌سازد و در خارج از چشم با سیستم وریدی ارتباط می‌یابد.

❖ لایه عروقی رنگدانه‌دار [(لایه میانی) (Pigmented Vascular Layer)]

شامل مشیمیه، جسم مژگانی و عنبیه است. مجموعه‌ی این سه قسمت را Uveal Tract می‌نامند.

الف: مشیمیه (Choroid)

لایه بسیار پرعروقی که دارای یک بافت همبند شل می‌باشد. ملانوسیت‌های فراوانی در این لایه وجود دارند که رنگ سیاه مشخصه‌ی این لایه، به دلیل وجود همین سلول‌هاست.

اعمال مشیمیه: لایه‌ی داخلی مشیمیه نسبت به لایه‌ی خارجی دارای عروق کوچک بیشتری است و لایه‌ی مشیمیه ـ مویرگی (Chorio Capillary Layer) نامیده می‌شود. این لایه نقش مهمی در تغذیه‌ی شبکیه برعهده دارد و آسیب به این بافت، منجر به صدمات جدی به شبکیه خواهد گردید.

ب: جسم مژگانی (Ciliary.Body)

حلقه‌ی عضلانی ضخیمی است که در قدام مشیمیه و در امتداد آن قرار دارد. به دوقسمت قدامی (چین‌دار) و خلفی (صاف) تقسیم می‌شود:

۱ـ بخش قدامی [(چین‌دار) Pars plicata]

این بخش را تاج مژگانی نیز می‌نامند، دارای برآمدگی‌های طولی به نام زوائد مژگانی (Ciliary Process) می‌باشد که اشعه‌وار در محیط عدسی قرار گرفته‌اند و توسط شیارهایی به نام دره‌های مژگانی از یکدیگر جدا می‌گردند. از عمق دره‌های مژگانی رشته‌هایی به نام رباطهای آویزان‌کننده عدسی منشاء گرفته و به محیط عدسی متصل می‌گردند.

۲ـ بخش خلفی [(صاف) Pars plna]

این بخش را مدور مژگانی نیز می‌نامند.

عضلات مژگانی (Ciliary muscle) : از نوع صاف بوده و در ضخامت جسم مژگانی قرار دارند. انقباض این عضلات باعث شل شدن رباطهای آویزان کننده عدسی می‌شود، در نتیجه تحدب عدسی افزایش یافته و باعث افزایش شکست نور در عدسی می‌گردند. عصب این عضلات از پاراسمپاتیک زوج سوم تأمین می‌گردد.

وظایف جسم مژگانی : ترشح مایع زلالیه، نگهداری عدسی، عمل تطابق عدسی، ترشح برخی از مواد زجاجیه

❖ عنبیه (Iris)

یک پرده نازک رنگدانه‌دار و قابل انقباض بوده که قدامی‌ترین قسمت لایه میانی کره چشم را تشکیل می‌دهد. عنبیه در

جلوی عدسی و عقب قرنیه واقع شده و در قسمت مرکزی آن سوراخی به نام مردمک (Pupilla) وجود دارد که میزان نور ورودی به چشم را کنترل می‌کند. قسمت محیطی عنبیه در زاویه‌ی عنبیه‌ای قرنیه‌ای (Irido corneal angel) توسط رباطهایی به جسم مژگانی و به سطح خلفی قرنیه متصل می‌گردد.

عنبیه در فضای بین قرنیه و عدسی، در مایع زلالیه شناور بوده و قسمت قدامی کره چشم را به دو اتاقک قدامی و خلفی تقسیم می‌کند. اتاقک قدامی بین سطح خلفی قرنیه و سطح قدامی عنبیه و اتاقک خلفی بین سطح خلفی عنبیه و سطح قدامی عدسی قرار دارد. هر دو اتاقک محتوی مایع زلالیه می‌باشند.

عضلات عنبیه: در ساختمان عنبیه ۲ دسته عضله‌ی صاف وجود دارد.

۱ـ عضلات حلقوی : تنگ کننده مردمک (توسط پاراسمپاتیک زوج سوم عصب گیری می‌کنند)

۲ـ عضلات شعاعی : گشاد کننده‌ی مردمک (توسط سیستم سمپاتیک عصب دهی می‌شوند)

نکته بالینی

آب سیاه (Glaucoma) : هرگونه اختلالی در تخلیه‌ی مایع زلالیه که توسط انسداد در مسیر کانال‌های خروجی بوجود می‌آید، منجر به افزایش فشار داخل چشم و گلوکوم می‌گردد.

❖ پلک‌ها (Palbebrae)

پلک‌ها حفاظت چشم را برعهده دارند و از ورود نور خورشید به چشم جلوگیری می‌کنند. پوست پلک در امتداد پوست صورت است و سطح درونی آن‌ها از مخاط پرعروقی به نام ملتحمه (Conjunctiva) پوشیده شده است. این مخاط در بالا و پایین بر روی کره چشم برمی‌گردد و بخشی از صلبیه و تمامی قرنیه را می‌پوشاند.

❖ عضلات خارجی کره چشم (Extra.Ocular. Muscle)

شامل یک عضله به نام عضله‌ی بالابرنده‌ی پلک فوقانی و شش عضله برای کره چشم می‌باشد. از این شش عضله،۴ عضله به نام عضلات مستقیم (داخلی، خارجی، فوقانی و خارجی) و دو عضله بنام عضلات مایل (فوقانی، تحتانی) می‌باشند.

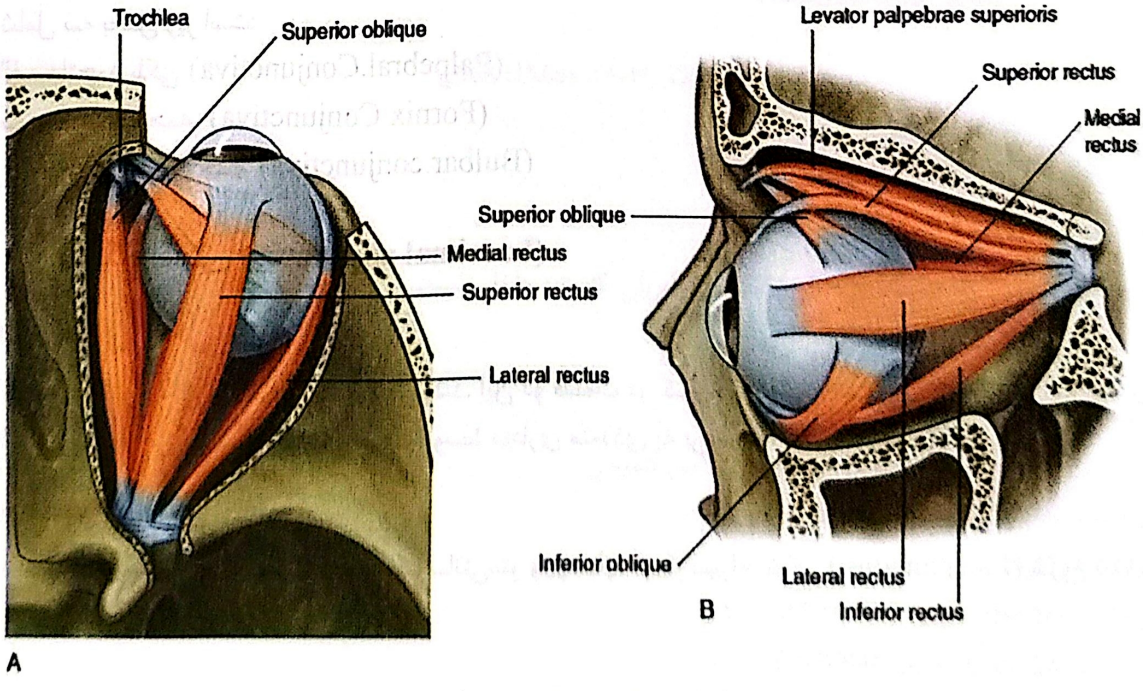

شکل ۲-۱۲. عضلات کره چشم

۱ـ عضله‌ی بالابرنده‌ی پلک فوقانی (Levator Palpebral Superioris)

مبدأ : بال کوچک اسفنوئید
مقصد : تارس فوقانی، پوست پلک فوقانی، رباط پلکی داخلی و خارجی و بن بست ملتحمه‌ای فوقانی
عصب : قسمت مخطط (ارادی) آن از زوج سوم مغزی و قسمت صاف (غیر ارادی) آن از سمپاتیک

۲ـ عضلات مستقیم (Rectus.M)

این چهار عضله از یک حلقه‌ی تاندونی مشترک (Common Tendinous Ring) در اطراف سوراخ بینایی مبداء می‌گیرند و به سطح خارجی صلبیه در عقب حاشیه‌ی قرنیه متصل می‌شوند و باعث حرکت کره چشم در جهات مختلف می‌گردند.

عصب : رکتوس خارجی از زوج ۶ و بقیه‌ی عضلات رکتوس از زوج ۳ مغزی عصب می‌گیرند.
عمل : رکتوس فوقانی کره‌ی چشم را به سمت بالا و داخل می‌برد و آن را به طرف داخل نیز می‌چرخاند.
رکتوس تحتانی کره‌ی چشم را به سمت پایین و داخل می‌برد و آن را به طرف خارج نیز می‌چرخاند.
رکتوس داخلی کره‌ی چشم را به سمت داخل و عضله‌ی رکتوس خارجی کره چشم را به سمت خارج می‌برد.

۳ـ عضلات مایل (Oblique Muscle)

عضلات مایل فوقانی و تحتانی به ترتیب از استخوان اسفنوئید و استخوان ماگزیلا منشاء گرفته و به سطح خارجی صلبیه متصل می‌گردند.

عمل : مایل فوقانی کره‌ی چشم را به سمت پایین و خارج برده و به طرف داخل می‌چرخاند.
مایل تحتانی کره‌ی چشم را به سمت بالا و خارج برده و به طرف خارج می‌چرخاند.
عصب : مایل فوقانی از عصب زوج ۴ و مایل تحتانی از زوج ۳ اثر می‌گیرد.

❖ ملتحمه (Conjunctiva)

یک پرده‌ی مخاطی است که سطح داخلی پلک‌ها را پوشانده و بر روی بخش قدامی صلبیه و قرنیه منعطف می‌شود و شامل سه بخش زیر است:

الف. ملتحمه پلکی (Palpebral.Conjunctiva)
ب. بن‌بست ملتحمه (Fornix Conjunctiva)
ج. ملتحمه‌ی کره‌ی چشم (Bulbar.conjunctiva)

❖ دستگاه اشکی (Lacrimal apparatus)

الف. غده‌ی اشکی

دارای دوبخش پلکی و کاسه‌ی چشمی می‌باشد. این دو قسمت در کنار خارجی نیام عضله‌ی بالابرنده‌ی پلک فوقانی در امتداد هم قرار می‌گیرند. ترشحات این غده توسط مجاری متعددی به بن‌بست فوقانی ملتحمه تخلیه می‌شود.

ب. مجرای اشکی

در هر پلک یک مجرای اشکی به طول یک سانتی‌متر وجود دارد که از سوراخ اشکی (Lac.panctum) شروع شده و به کیسه‌ی اشکی ختم می‌گردد.

ج. کیسه‌ی اشکی

در حفره‌ی اشکی در جدار داخلی کاسه‌ی چشم واقع شده است.

د. مجرای بینی اشکی (Naso.Lacrimal.Duct)

غشایی است به طول تقریبی ۱/۸ سانتی‌متر که در کانال استخوانی هم نام قرار دارد. این مجرا از قسمت تحتانی کیسه‌ی اشکی تا مئاتوس تحتانی بینی امتداد می‌یابد. ترشحات غدد اشکی، دارای مقادیر فراوانی آنزیم لیزوزیم می‌باشند که نقش عمده‌ی آن مرطوب نمودن چشم و هیدرولیز دیواره‌ی سلولی برخی از گونه‌های باکتری می‌باشد (شکل ۳-۱۲).

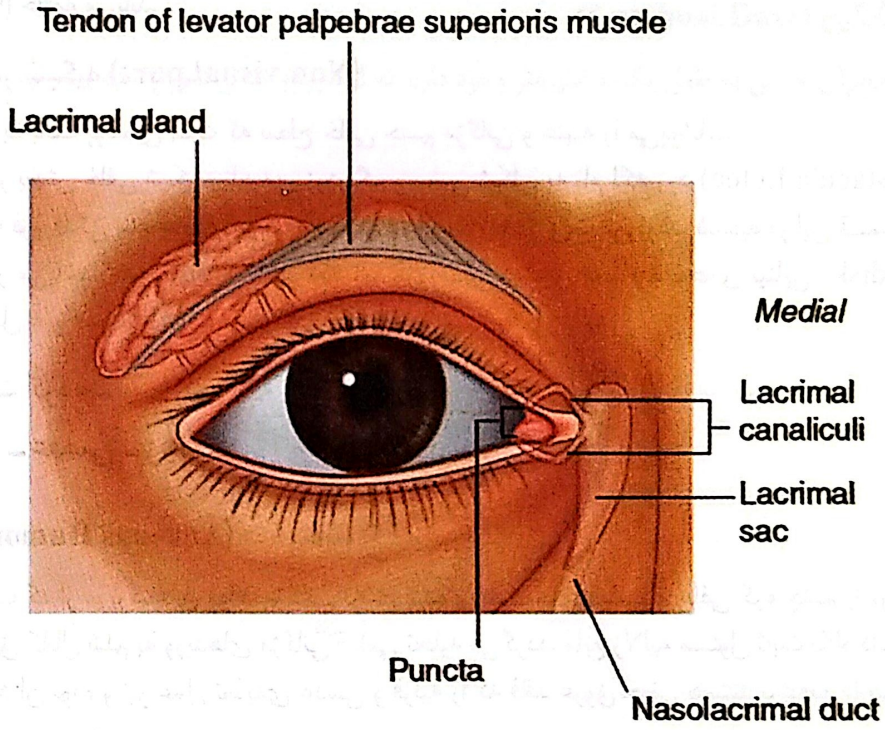

شکل ۳-۱۲. دستگاه اشکی

❖ عروق و اعصاب چشم

◀ عروق

شریان چشمی (Ophtalmic.A) از شاخه‌های شریان کاروتید داخلی است.

◀ اعصاب

اعصاب حسی:

۱ـ عصب چشمی (Ophtalmic.Nerve) : حس عمومی

۲ـ عصب بینایی (Optic. Nerve) : حس ویژه

اعصاب حرکتی:

۱ـ عصب زوج سوم مغزی Occulomotor

۲ـ عصب زوج چهارم مغزی Trochlear

۳ـ عصب زوج ششم مغزی abducent

❖ شبکیه (Retina)

داخلی‌ترین لایه‌ی کره‌ی چشم است و از دو لایه خارجی و داخلی تشکیل شده است. لایه‌ی خارجی یک لایه‌ی رنگ‌دانه‌دار بوده و مجاور با لایه‌ی میانی کره چشم است. لایه‌ی داخلی یک لایه‌ی عصبی بوده و مجاور با غشاء هیالوئید می‌باشد. این لایه شامل دو قسمت به شرح زیر است:

۱ـ بخش بینایی شبکیه (Retina optica)

از دیسک بینایی تا حاشیه‌ی خلفی جسم مژگانی ادامه یافته و در این ناحیه به صورت خط دندانه داری به نام خط دندانه‌دار (Ora serrata) خاتمه می‌یابد.

۲ـ بخش کور شبکیه (Non.visual.part)

به صورت دو لایه بافت پوششی است که سطح خلفی جسم مژگانی و عنبیه را می‌پوشاند.
در نزدیکی مرکز بخش خلفی شبکیه، ناحیه‌ی زردرنگ و بیضی شکلی به نام لکه زرد (Macula Lutea) وجود دارد که در وسط آن یک فرورفتگی بنام حفره‌ی مرکزی (Fovea centralis) رویت می‌گردد. شبکیه در این قسمت دارای حداکثر حساسیت به نور می‌باشد. حدود ۳mm داخل لکه زرد فرورفتگی دیگری به نام صفحه‌ی بینایی (Optic disk) رویت می‌گردد که محل عبور عصب اپتیک است. این صفحه حساسیتی به نور ندارد.

◄ محتویات کره چشم

شامل: زلالیه ـ عدسی ـ زجاجیه

❖ زلالیه (Aqueous Humor)

مایع شفافی است که از مویرگ‌های زوائد مژگانی ترشح شده و اتاقک‌های قدامی و خلفی کره چشم را پر می‌نماید. این مایع از طریق کانال شلم به وریدهای مژگانی قدامی تخلیه می‌گردد. مایع زلالیه مسئول ثابت نگاه داشتن فشار داخلی کره چشم و ابعاد آن بوده و نیز عمل تغذیه‌ی عدسی و قرنیه را که فاقد عروق خونی هستند برعهده دارد.

❖ عدسی (Lens)

ساختمان شفاف و محدب‌الطرفینی که توسط یک بافت پوشش شفاف ارتجاعی بنام کپسول عدسی پوشیده می شود. مشخصه‌ی این ساختمان ارتجاع پذیری (الاستیسیته‌ی) بسیار زیاد است که این خاصیت با افزایش سن از بین رفته و عدسی سخت می‌گردد.

❖ جسم زجاجیه (Viterous Body)

ماده‌ی شفاف ورقه مانندی است که فضای خلفی کره چشم را پر می‌کند. این ماده در محیط، کمی غلیظتر بوده و غشاء هیالوئید (Hyaloid.Mem) نامیده می‌شود و در جلو دارای یک فرورفتگی به نام حفره‌ی هیالوئید است که با سطح خلفی عدسی مجاورت دارد. زجاجیه فاقد عروق خونی بوده و تغذیه‌ی آن توسط عروق شبکیه و زوائد مژگانی انجام می‌گیرد.

◄ ضمائم دستگاه بینایی

شامل دستگاه اشکی (کیسه اشکی و غده‌ی اشکی)، پلک‌ها، ملتحمه و عضلات خارجی کره چشم است.

❖ دستگاه اشکی (Lacrimal apparatus)

این دستگاه شامل غده اشکی و مجاری آن، مجرای اشکی، کیسه‌ی اشکی و مجرای بینی اشکی است.

❖ غده‌ی اشکی (Lacrimal.G)

دارای دو بخش پلکی و کاسه چشمی است. این دو قسمت در کنار خارجی نیام عضله‌ی بالابرنده‌ی پلک فوقانی در امتداد هم قرار می‌گیرند. ترشحات این غده توسط مجاری متعددی به بن بست فوقانی ملتحمه تخلیه می‌شود.

❖ مجرای اشکی (Lacrimal.Duct)

در هر پلک یک مجرای اشکی به طول یک سانتی‌متر وجود دارد که از سوراخ اشکی شروع شده و به کیسه‌ی اشکی ختم می‌گردد.

فصل سیزدهم

غدد درون‌ریز (Endocrine Glands)

❖ غدد آدرنال (فوق کلیوی) Adrenal. Glands (Supra renal Glands)

غده‌ی آدرنال بر روی قطب فوقانی کلیه قرار گرفته است و توسط یک کپسول همبند از جنس بافت همبند متراکم احاطه می‌گردد. وزن و اندازه‌ی این غده براساس سن و وضعیت فیزیولوژیک فرد متغییر می‌باشد. غده‌ی فوق کلیه‌ی راست هرمی شکل و غده‌ی فوق کلیوی چپ هلالی می‌باشد (شکل ۲-۹). غده‌ی فوق کلیه دارای دو لایه متحدالمرکز می‌باشد. یک لایه محیطی زردرنگ به نام قشر یا کورتکس و یک لایه‌ی مرکزی قهوه‌ای مایل به قرمز به نام بخش مرکزی (Medulla) . بخش قشری مسئول ترشح مینرالو کورتیکوئیدها (آلدسترون)، گلوکوکوتیکوئیدها (کورتیزول) و هورمون های جنسی است. بخش مرکزی مقلد سیستم سمپاتیک بوده و اپی‌نفرین و نور اپی‌نفرین ترشح می‌کند.

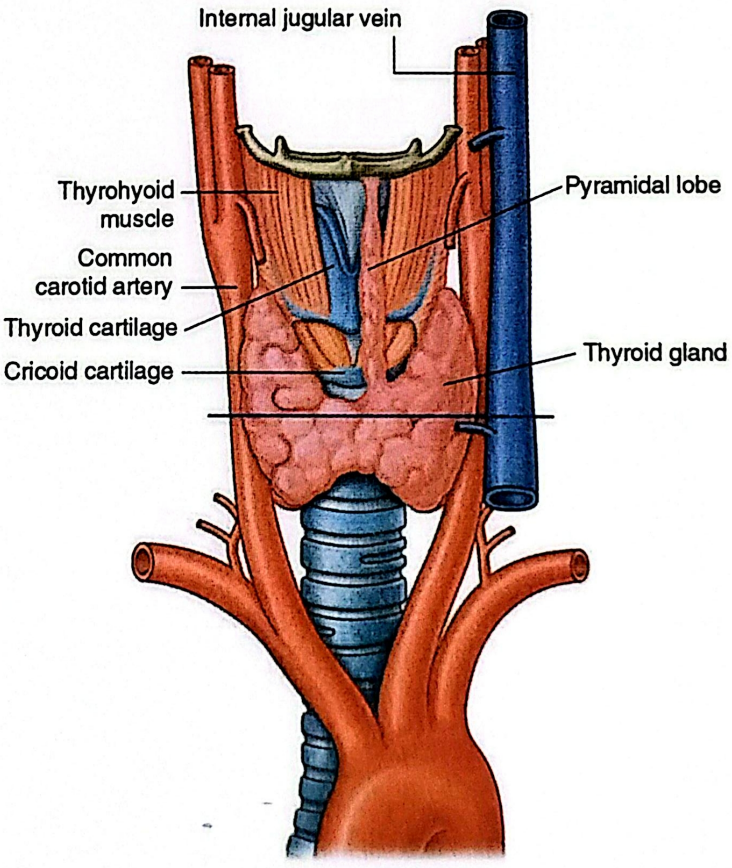

شکل ۱-۱۳. غده تیروئید

❖ غده‌ی تیروئید (Thyroid gland)

غده‌ی پر عروقی است به وزن تقریبی ۲۵ گرم که در جلوی قسمت تحتانی گردن و در محاذات مهره‌ای T1 تا C5 قرار گرفته است (شکل۳-۶). غده‌ی تیروئید دارای دو قطعه‌ی طرفی به نام لوب‌های راست و چپ بوده که این دو لوب توسط یک بخش باریک میانی به نام تنگه (Isthmus) به یکدیگر متصل شده‌اند. هر لوب دارای یک قاعده و یک رأس می باشد. رأس به طرف بالا و خارج متوجه شده است و در محاذات خط مایل غضروف تیروئید قرار می‌گیرد. قاعده در پایین و در محاذات چهارمین یا پنجمین حلقه‌ی نای است. هر لوب دارای ۳ سطح خارجی، داخلی و خلفی می‌باشد. سطح داخلی با حنجره و نای مجاورت دارد، سطح خارجی توسط عضلات قدامی طرفی گردن پوشیده شده است و سطح خلفی در مجاورت غلاف کاروتید می‌باشد.

❖ غدد پاراتیروئید (Paratyroid Glands)

غدد بیضی شکلی به رنگ قهوه‌ای روشن بوده که معمولاً بر روی کنار خلفی لوب‌های غده‌ی تیروئید قرار گرفته‌اند. اندازه و وزن این غدد متغیر است ولی وزن تقریبی آن‌ها ۵۰mg می‌باشد. تعداد آن‌ها معمولاً ۴ عدد است که در هر طرف دو عدد هستند و نسبت به موقعیت‌شان به غدد پاراتیروئید فوقانی و تحتانی تقسیم می‌گردند.